Digitized by the Internet Archive
in 2012 with funding from
Open Knowledge Commons and Harvard Medical School

http://www.archive.org/details/dieanatomischeun00poli

DIE

ANATOMISCHE UND HISTOLOGISCHE

Zergliederung des menschlichen Gehörorgans

IM

NORMALEN UND KRANKEN ZUSTANDE

FÜR

ANATOMEN, OHRENÄRZTE UND STUDIRENDE

VON

Dr. ADAM POLITZER,

K. K. A. Ö. PROFESSOR DER OHRENHEILKUNDE AN DER WIENER UNIVERSITÄT,
VORSTAND DER KLINIK FÜR OHRENKRANKE IM K. K. ALLGEMEINEN KRANKENHAUSE UND
K. K. ARMEN-OHRENARZT DER STADT WIEN.

MIT 164 ABBILDUNGEN UND 1 IN DEN TEXT GEDRUCKTEN TAFEL.

STUTTGART.
VERLAG VON FERDINAND ENKE.
1889.

JUN 9 1910
LIBRARY

Druck von Gebrüder Kröner in Stuttgart.

DEM ANDENKEN

MEINES VEREWIGTEN FREUNDES

PROFESSOR D^R. ALBERT BURCKHARDT-MERIAN

IN BASEL

GEWIDMET.

Inhalt.

Seite

Einleitung 1

Erster Theil. **Die anatomische und pathologisch-anatomische Zergliederung des Gehörorgans** 5

I. Das zur Präparation des Gehörorgans nöthige Instrumentarium . 5

Die bei der Section des Gehörorgans gegen die Leicheninfection zu beobachtenden Cautelen 10

II. Die Herausnahme des Gehörorgans an der Leiche 11

1. Herausnahme des Gehörorgans an der Leiche zu anatomischen Zwecken 12

Herausnahme eines Gehörorgans 12

Herausnahme beider Gehörorgane 13

2. Herausnahme der Gehörorgane an Leichen ohne jede äusserlich wahrnehmbare Verletzung des Schädels . . 14

a) Herausnahme der Gehörorgane im Zusammenhange mit dem Nasenrachenraume und den Ohrtrompeten 14

Herausnahme der Gehörorgane nach Wendt und Schalle . . 14

Herausnahme der Gehörorgane nach Angabe des Verfassers 16

b) Herausnahme der Gehörorgane ohne Gebilde des Nasenrachenraumes und ohne Ohrtrompeten 18

Methode des Verfassers 18

Herausnahme der Felsenbeinpyramiden 20

Herausnahme der Gehörorgane nach der Methode des Dr. Tschudi 21

Herausnahme der Gehörorgane aus der Schädelhöhle Neugeborener 23

3. Untersuchung der Schädelhöhle und des Gehirns bei letal endenden Mittelohreiterungen und bei cerebralen Hörstörungen 23

Untersuchung der Schädelhöhle bei otitischer Meningitis, Hirnabscess und Sinusphlebitis 24

Untersuchung der Schädelhöhle bei Hirntumoren 26

III. Zergliederung des macerirten Schläfebeins 27

1. Zergliederung des Schläfebeins vom Neugeborenen . . 27

Technik der Zergliederung 28

Durchschnitte des Schläfebeins vom Neugeborenen 32

Entwicklung des knöchernen Gehörgangs 34

2. Durchschnitte des Schläfebeins vom Erwachsenen . . 36

Sagittalschnitte des Schläfebeins vom Erwachsenen . . . 37

Messungen des Gehörgangsquerschnittes 38

Verhältniss des Antrum mastoid. und der Warzenzellen zum knöchernen Gehörgange 39

Seite

Sagittalschnitt der Trommelhöhle und der Tuba Eustachii ossea 40
Frontalschnitte des Schläfebeins 42
Frontalschnitte durch äusseren Gehörgang, Trommelhöhle und Labyrinth 45
Messungen der Dimensionen des Mittelohrs am Schläfebeine 46
Horizontalschnitte des Schläfebeins 47
Frontaldurchschnitt des Schädels durch beide Schläfebeine . 49
Präparation des Processus styloideus am Schläfebeine des Neugeborenen und Erwachsenen 50

IV. Anatomische und pathologisch-anatomische Präparation des Gehörorgans 53
Einleitung 53
1. Präparation der Ohrmuschel und des knorpeligen Gehörgangs 55
Präparation der Ohrmuschel 55
Präparation des knorpeligen Gehörgangs 56
Präparation der Muskeln des äusseren Ohres 59
2. Eröffnung des äusseren Gehörgangs — Freilegung der äusseren Fläche des Trommelfells 59
A. Eröffnung des äusseren Gehörgangs bei der anatomischen Zergliederung des normalen Gehörorgans 60
B. Eröffnung des äusseren Gehörgangs und Freilegung der äusseren Fläche des Trommelfells bei pathologischen Sectionen . 61
Versuche vor Eröffnung des Gehörgangs bei pathologischen Sectionen 62
Constatirung des Trommelfellbefundes nach Eröffnung des knöchernen Gehörgangs 64
3. Eröffnung der Trommelhöhle durch Hinwegnahme des Tegmen tymp. 66
Untersuchung der Trommelhöhle bei pathologischen Sectionen 67
Constatirung pathologischer Befunde im Mittelohre . . . 68
Methode der Freilegung der pathologischen Veränderungen in der Trommelhöhle 69
4. Abtrennung des Trommelfells mit dem Hammer und Ambosse von der Felsenbeinpyramide 70
Methode der Eröffnung der Trommelhöhle nach Lucae . . 72
Anfertigung von Sagittalschnitten des ganzen Mittelohrs . 73
5. Präparation des Trommelfells 75
a) Auslösung des Trommelfells aus dem Sulcus tympanicus . . 76
b) Freilegung der Duplicaturen an der Innenfläche des Trommelfells 78
c) Präparation der Shrapnell'schen Membran 80
d) Darstellung des Bandapparates in der Umgebung des Hammer-Ambosses und des Höhlensystems zwischen Hammer-Ambosskörper und der äusseren Trommelhöhlenwand 81
Präparation des Ligamentum mallei superius 81
Präparation des Ligamentum mallei anterius 82
Präparation des Ligamentum mallei externum 83
Präparation des Ligamentum incudis posterius 83
Präparation der Schleimhautfalten in der Umgebung des Hammer-Ambosses 84
e) Darstellung des über dem kurzen Hammerfortsatze liegenden Prussak'schen Raumes 85
Untersuchung des Bandapparates des Hammers und Ambosses 86
Pathologische Veränderungen in der Hammer-Ambossnische 87
6. Innere Trommelhöhlenwand. Untersuchung derselben bei pathologischen Sectionen 88
Untersuchung der Promontorialwand bei pathologischen Sectionen 90

Seite

Untersuchung des Pelvis ovalis bei pathologischen Sectionen 91
Untersuchung des Pelvis ovalis bei Stapesankylose 92
Untersuchung der Nische des runden Fensters bei pathologischen Sectionen 93
7. Gehörknöchelchen 94
8. Präparation der Binnenmuskeln des Ohres 97
Präparation des Musculus tensor tymp. 98
Präparation des Musculus stapedius 99
9. Präparation der knorpelig-membranösen Ohrtrompete und der Tubenmuskeln 100
Präparation des Musculus levator palati mollis 101
Präparation des Musculus tensor palati mollis 102
Präparation der Tubenmuskeln beider Seiten 103
Präparation der knorpelig-membranösen Ohrtrompete . . . 103
10. Präparation des Processus mastoideus 105
Darstellung der inneren Structur des Processus mastoid. . 106
Horizontalschnitte des Schläfebeins und des Antrum mastoid. 107
Sagittalschnitte durch den Proc. mastoid. 111
Präparation des Processus mastoid. in pathologischen Fällen 112
11. Präparation des Labyrinths 113
a) Präparation des knöchernen Labyrinths 113
Präparation des Labyrinths beim Neugeborenen 113
Präparation des Labyrinths beim Erwachsenen 115
Eröffnung des Vorhofs 119
Frontal- und Sagittalschnitte durch den Vorhof 120
Durchschnitte des Schneckengehäuses 121
b) Präparation des häutigen Labyrinths 122
Präparation der Bogengänge 123
Präparation der Schnecke 125
Topographische Durchschnitte des membranösen Labyrinths 127
12. Präparation des Aquaeductus vestibuli et cochleae. (Ductus endo- et perilymphaticus) 129
a) Aquaeductus vestibuli 130
Präparation des Aquaeductus vestibuli an macerirten Schläfebeinen 131
Präparation des intraduralen Sackes des Aquaeductus vestibuli 132
Präparation des intratemporalen Theiles des Aquaeductus vestibuli 134
b) Aquaeductus cochleae. (Ductus perilymphaticus) . . 135
Präparation der Blutgefässe und Nerven des Gehörorgans . 136
Präparation der Blut- und Lymphgefässe 136
Präparation der Arterien des Gehörorgans 137
Präparation der Arteria auricularis profunda 138
Präparation der Arteria auditiva interna 138
Präparation der Venen des Gehörorgans 138
Präparation der Nerven des Gehörorgans 139
Präparation des Nervus auricularis magnus 140
Präparation der Schläfenausstrahlung des Nervus auriculotemporalis 140
Präparation des Ursprungs des Nervus auriculo-temporalis und der Chorda tymp. 141
Präparation des Ganglion oticum 141
Präparation des Ramus auricularis vagi 143
Präparation des Nervus acusticus und Nervus facialis . . . 143
13. Anfertigung topographischer Durchschnitte des Gehörorgans zu Unterrichtszwecken 145
a) Topographische Durchschnitte des Schläfebeins als Weingeistpräparate 145
1. Horizontalschnitt durch das ganze Schläfebein 146
2. Frontalschnitt durch Ohrmuschel, äusseren Gehörgang, Trommelfell, Trommelhöhle und Labyrinth 147

Seite

3. Sagittalschnitte durch den äusseren Gehörgang, den Warzenfortsatz und das Kiefergelenk 148
4. Frontalschnitt durch die Schädelbasis und durch beide Ohrtrompeten 150
5. Frontalschnitt durch den ganzen Schädel und durch das Gehirn in der Frontalebene beider äusseren Gehörgänge . . 151

b) Topographische Durchschnitte des Gehörorgans an decalcinirten Schläfebeinen 154

c) Darstellung topographischer Trockenpräparate des Gehörorgans 156
Situationspräparate des Trommelfells und der Ohrtrompete 161
Projectionsbild des Trommelfells zur inneren Trommelhöhlenwand 162
Topographische Durchschnitte pathologisch-anatomischer Gehörpräparate 163

V. Anfertigung von Corrosionspräparaten des Gehörorgans 164

1. Knochen-Corrosionspräparate 165
a) Darstellung von Wachsharz-Corrosionspräparaten 165
Details des Corrosionsabgusses 167
Galvanoplastischer Ueberzug der Corrosionspräparate . . . 168
Herstellung von Wachsharzcorrosionen des Labyrinths . . 169
b) Darstellung von Metall-Corrosionspräparaten des Gehörorgans 169
Metallcorrosionen des Ohres nach Prof. v. Brunn 170
Metallcorrosionen des Ohres nach Dr. Siebenmann 171
Metallcorrosionen des Ohres nach Angabe des Verfassers . 172
Metallabgüsse des Labyrinths 173

2. Weichtheil-Corrosionspräparate 173
Corrosionspräparate der Ohrmuschel und des äusseren Gehörgangs 174
Corrosionsabgüsse des Mittelohrs 175
Corrosionsabgüsse des Mittelohrs mittelst Celloidin und Paraffin 176

VI. Adjustirung und Conservirung anatomischer und pathologischer Gehörpräparate 177

Vorbereitende Methoden 177
1. Auswässerung der Präparate 177
2. Bleichen der zur Aufbewahrung bestimmten Gehörpräparate 178

Adjustirung der Präparate 178
1. Adjustirung von Weingeistpräparaten 178
Adjustirung pathologisch-anatomischer Gehörpräparate . . 180
2. Adjustirung von Trockenpräparaten 181
Schutz der Trockenpräparate gegen Zerstörung durch Insecten 182

Zweiter Theil. Die histologische Untersuchung des Gehörorgans im normalen und pathologischen Zustande 185
Einleitung 185
Vorbereitende Methoden 186

1. Fixirung und Härtung 186
1. Die Chromsäure und ihre Salze. — Die Müller'sche Flüssigkeit. — 2. Die Fixirungsflüssigkeit von Tafani. — 3. Die Vlakovic'sche Fixirungsflüssigkeit, die Fixirungsflüssigkeit von Urban Pritchard, die Flemming'sche Lösung 187
I. Vergoldung 188
II. Osmiumbehandlung 189

2. Entkalkung 190
Entkalkungsmethoden 191
1. Die Müller'sche Flüssigkeit. — 2. Die Chromsäuremethode 191
3. Die Pikrinsäure. — 4. Die Salpetersäureentkalkung. — 5. Die Salzsäureentkalkung 192

Seite

3. Einbetten und Schneiden 193
Herstellung der Celloidinlösung 193
Methode der Celloidineinbettung 194
Anfertigung mikroskopischer Schnitte des Gehörorgans . . 195
4. Färbung der Schnitte 196
1. Carminfärbung. 2. Eosinfärbung. 3. Hämatoxylinfärbung 196
Bakterienfärbung an Schnitten 196
5. Aufhellen und Einschliessen der Schnitte 197
6. Serienschnitte des Gehörorgans 197

Specieller Theil 199

I. Histologische Untersuchung der Ohrmuschel und des knorpeligen Gehörgangs 199

II. Histologische Untersuchung der Auskleidung des knöchernen Gehörgangs 201

III. Histologische Untersuchung des Trommelfells 202
a) Histologische Untersuchung des Trommelfells an Flächenpräparaten 202
b) Histologische Untersuchung des Trommelfells an Durchschnitten 205
Horizontale Serienschnitte des Trommelfells und des Hammergriffs 207
Horizontalschnitte durch Trommelfell und Hammergriff . . 209
Verticalschnitte durch Trommelfell und Hammergriff . . . 210
Histologische Untersuchung des Trommelfells in pathologischen Fällen 211

IV. Histologische Untersuchung der Trommelhöhlenschleimhaut . . . 212
1. Untersuchung der Trommelhöhlenschleimhaut an Flächenpräparaten 212
Untersuchung der pathologisch veränderten Trommelhöhlenschleimhaut an Flächenpräparaten 214
2. Untersuchung der Trommelhöhlenschleimhaut an Durchschnitten 214
Histologische Untersuchung der Falten und Fäden der Trommelhöhle 215
Untersuchung der pathologisch-anatomischen Veränderungen der Trommelhöhlenschleimhaut an Durchschnitten . . . 216
Die histologische Untersuchung der pathologischen Veränderungen an beiden Labyrinthfenstern . . . 216
Histologische Untersuchung der Veränderungen im ovalen Fenster und in der Nische desselben 216
Histologische Untersuchung der Membran und der Nische des runden Fensters 218

V. Die histologische Untersuchung der Gehörknöchelchen 219
1. Histologische Untersuchung des Hammer-Amboss-gelenks 219
2. Histologische Untersuchung des Amboss-Stapes-gelenks 220
3. Histologische Untersuchung der Stapedis-Vestibularverbindung 221
Histologische Untersuchung der Gelenksverbindungen der Gehörknöchelchen in pathologischen Fällen 221

VI. Histologische Untersuchung der Binnenmuskeln des Ohres 222

VII. Histologische Untersuchung der Tuba Eustachii 223
Mikroskopische Durchschnitte der knorpelig-membranösen Ohrtrompete 223
Histologische Untersuchung der knöchernen Ohrtrompete . 224
Strukturveränderungen in der Ohrtrompete in pathologischen Fällen 224
Anhang. Histologische Untersuchung des Proc. mastoid. . 224

Seite

VIII. Histologische Untersuchung des Labyrinths 225
1. Histologische Untersuchung der Vorhofsgebilde . . . 226
Untersuchung der Vorhofsgebilde an Horizontalschnitten . . 227
Untersuchung der Vorhofsgebilde an Frontalschnitten . . . 228
Structur der Vorhofssäckchen 228
2. Untersuchung der Ampullen und der membranösen Bogengänge 230
3. Histologische Untersuchung der membranösen Gebilde und des Terminalapparates in der Schnecke 231
Untersuchung des Schneckendurchschnitts bei schwachen Vergrösserungen 231
Untersuchung des Corti'schen Organs 233
Histologische Untersuchung des inneren Gehörgangs und des N. acusticus 234
Untersuchung des N. acusticus an Längsschnitten 234
Das Ganglion spirale 235
Untersuchung des inneren Gehörgangs, des N. acusticus und N. facialis an Querschnitten 235
Histologische Untersuchung der Aquaeducte des Labyrinths 236
Topographische Serienschnitte normaler und pathologischer Gehörorgane 236
IX. Histologische Untersuchung des centralen Verlaufs des N. acusticus 237
Härtungs-, Fixirungs- und Färbungsmethoden 238
1. Die Weigert'sche Methode 238
2. Die Pál'sche Methode 238
Querschnitte der Oblongata in den untersten Ebenen des Acusticus 239
Querschnitte der Oblongata in den höher gelegenen Ebenen des Acusticus 240
Ursprung und centrale Fortsetzung des N. acusticus . . . 241
Die mikroskopische Zerlegung der Medulla oblongata und des Temporallappens in pathologischen Fällen 241
Literaturverzeichniss 243

JUN 9 1910
LIBRARY.

Einleitung.

Der ungeahnte Fortschritt, welcher sich in den letzten Decennien auf dem Gebiete der Ohrenheilkunde vollzogen, das Bestreben der neueren Schule, die wissenschaftliche Entwicklung dieser Disciplin auf pathologisch-anatomischer Basis aufzubauen, musste naturgemäss das Interesse für das früher vernachlässigte Studium der Anatomie des Gehörorgans wachrufen. Ist man doch seit den bahnbrechenden Arbeiten Toynbee's zur vollen Erkenntniss gelangt, dass die pathologische Anatomie des Ohres die Grundlage der Diagnostik der Gehörkrankheiten und der Beurtheilung so mannigfacher Hörstörungen bildet, dass somit eine rationelle Behandlung der Ohrkrankheiten ohne anatomisches und pathologisch-anatomisches Wissen unmöglich ist.

Bei dem complicirten Baue des Gehörorgans, dem wichtigen Nachbarverhältnisse desselben zu den angrenzenden Gebilden und Höhlen kann das Studium der Ohranatomie nur durch häufige Präparirübungen mit Vortheil betrieben werden. Wer den Bau des Ohres aus schon fertigen Präparaten oder gar nach Abbildungen und Beschreibungen erlernen will, wird nie eine richtige Vorstellung von der topographischen Lage der einzelnen Abschnitte des Gehörorgans erhalten. Für den Ohrenarzt insbesondere sind eingehende Sectionsübungen schon deshalb von der grössten Wichtigkeit, weil nur durch die vollständige Kenntniss der anatomischen und topographischen Verhältnisse des Gehörorgans jener Grad von Sicherheit erlangt werden kann, welcher allein bei operativen Eingriffen in der Nähe lebenswichtiger Organe, die Gewähr für einen sicheren Erfolg bietet.

Die Nothwendigkeit einer methodischen Sectionstechnik für den Otologen ergibt sich aber auch aus dem dringenden praktischen Bedürfnisse desselben, die pathologische Anatomie des Ohres gründlich kennen zu lernen. Denn es bedarf keiner weiteren Ausführung, dass

ohne vorherige, regelrechte Sectionsübungen an normalen Gehörorganen, die Präparation der oft complicirten, pathologisch-anatomischen Veränderungen im Ohre stets mangelhaft bleiben muss, und dass man ohne genügende Vorbereitung erst nach vielen verunglückten Versuchen auf die richtige Fährte gelangt.

Es lässt sich allerdings nicht leugnen, dass man bei angeborener manueller Geschicklichkeit, auch durch das Selbststudium einen hohen Grad von Fertigkeit in der Präparation des normalen und pathologischen Gehörorgans erlangen kann. Bewundern wir ja noch heute die schönen anatomischen Arbeiten eines Scarpa, Breschet, die kunstvollen Präparate von Sömmering, Ilg, Hyrtl und Anderen, die von den älteren Anatomen nur eine unvollkommene Sectionstechnik überkommen haben. Allein da, wo es sich nicht so sehr um die Herstellung künstlerisch vollendeter Präparate, als darum handelt, dass man das Gehörorgan auf eine einfache Weise zum Selbststudium zerlegt oder für Unterrichtszwecke instructive Präparate anfertigt, und endlich, wo pathologische Veränderungen am günstigsten zur Anschauung gebracht werden sollen, dort ist die Benützung einer auf Erfahrung basirten Sectionstechnik um so mehr am Platze, als man durch dieselbe rascher und sicherer zum Ziele kommt, als durch unmethodische Präparation, bei welcher stets eine grosse Anzahl von Präparaten dem Verderben anheimfällt.

Die Anfänge der anatomischen Sectionstechnik des Gehörorgans datiren seit dem Aufblühen der anatomischen Wissenschaft im 16. und 17. Jahrhundert; doch finden sich in den Werken von Fallopius, Ph. Ingrassias, Bartolomeo Eustachio, Valsalva, Cassebohm, Casserius, Fabricius ab Aquapendente und Anderen nur wenig brauchbare Winke über die Zergliederung des Gehörorgans. Erst in neuerer Zeit ist die Sectionstechnik des Ohres als solche von mehreren Seiten einer speciellen Darstellung gewürdigt worden. Wir verweisen hier auf die schönen Arbeiten von Toynbee, Hyrtl, van den Broek, Sappey, von Tröltsch, Kölliker, Voltolini, Moos, Zaufal, Brunner, Rüdinger, Zuckerkandl, Lucae, Wendt, Schalle, Schwalbe und Anderen, deren Abhandlungen eine grosse Summe von Details enthalten, welche einen bleibenden Werth in der Sectionstechnik des Ohres beanspruchen.

Abgesehen jedoch von dem fragmentarischen Charakter dieser Arbeiten, behandeln dieselben nur einzelne Theile der Sectionstechnik, ohne den Gegenstand nach allen Richtungen hin zu erschöpfen.

Diese Thatsache, sowie der Wunsch einer Anzahl meiner Hörer, bestimmten mich, die Bearbeitung einer dem heutigen Standpunkte der anatomischen Wissenschaft entsprechenden Zergliederungstechnik des

Gehörorgans in Angriff zu nehmen. Seit 25 Jahren auf dem Gebiete der Ohrenheilkunde wirkend, habe ich neben meiner praktischen Thätigkeit ununterbrochen die normale und pathologische Anatomie und Histologie des Ohres mit Vorliebe betrieben, und darf ich wohl sagen, dass die in diesem Zeitraume bei meinen einschlägigen Forschungen und bei Anlegung einer dem Unterrichte gewidmeten Sammlung gemachten Erfahrungen, ein genügendes Substrat für die Bearbeitung dieses Werkchens bilden.

Dasselbe enthält eine möglichst vollständige Schilderung der Präparationsmethoden, welche bei der anatomischen und histologischen Zergliederung des Gehörorgans in Anwendung kommen. In erster Reihe wurde hiebei der rein anatomische Zweck, die leichte Auffindung und Darstellung der einzelnen Organtheile und ihrer gegenseitigen Lageverhältnisse, ins Auge gefasst. Hieran musste sich naturgemäss eine Beschreibung jener Präparationsmethoden knüpfen, welche zur Herstellung von Gehörpräparaten zu Unterrichtszwecken absolut nöthig sind. In diesem Abschnitte wurden ausserdem die bei Anlage einer Sammlung von Gehörpräparaten unentbehrlichen Methoden der Conservirung trockener und feuchter Präparate behandelt und die Art der zweckmässigen Adjustirung und Aufstellung derselben besprochen.

In zweiter Reihe habe ich versucht, die Sectionstechnik für das pathologisch-anatomische Studium nutzbar zu machen. Hier konnte ich mich allerdings nur auf die Hauptzüge des technischen Vorganges beschränken, weil bei der grossen Mannigfaltigkeit der krankhaften Veränderungen im Mittelohre und den häufig sehr complicirten Veränderungen im Schläfebeine, z. B. bei den cariösen und desquamativen Processen, eine alle möglichen Vorkommnisse umfassende Beschreibung des Zergliederungsvorganges unmöglich gewesen wäre. Ein solcher Versuch erschien mir auch insofern überflüssig, als ich überzeugt bin, dass, wenn man sich die Sectionstechnik des normalen Gehörorgans zu eigen gemacht hat, es durchaus nicht schwierig ist, bei complicirten pathologischen Fällen den richtigen Weg zur Präparation einzuschlagen.

Ein grosser Abschnitt dieser Schrift ist der histologischen Untersuchung des Gehörorgans gewidmet. Es bedarf wohl keiner besonderen Beweisführung, die Wichtigkeit derselben darzulegen. Denn wer die neueren Leistungen auf dem Gebiete der normalen und pathologischen Histologie des Gehörorgans verfolgt hat, wird sich der Ueberzeugung nicht verschliessen können, dass wir uns insbesondere in der pathologischen Histologie des Labyrinths noch in den ersten Anfängen befinden, und dass sich hier zur Lösung zahlreicher, bisher unaufgeklärter Krankheitserscheinungen noch ein weites Feld der

Forschung eröffnet. Allerdings bieten die complicirten Structurverhältnisse des häutigen Labyrinths der histologischen Untersuchung grosse Schwierigkeiten; diese werden jedoch um so leichter überwunden, je vollkommener sich die Untersuchungsmethoden gestalten. In dieser Richtung können wir mit grosser Befriedigung auf die bedeutenden Fortschritte hinweisen, welche in den letzten Jahren in der histologischen Darstellung des menschlichen Labyrinths auf Grundlage der neuesten Errungenschaften der mikroskopischen Technik gemacht wurden, deren Ergebnisse in nicht ferner Zeit auf die pathologisch-histologische Untersuchung des Labyrinths von förderndem Einflusse sein dürften.

Erster Theil.

Die anatomische und pathologisch-anatomische Zergliederung des Gehörorgans.

I.

Das zur Präparation des Gehörorgans nöthige Instrumentarium.

Die Präparationsarbeit am Gehörorgane wird durch Benützung zweckentsprechender Instrumente wesentlich erleichtert. Die Zahl und Auswahl derselben richtet sich aber stets nach dem Zwecke der Untersuchung. Wer bloss die gröberen anatomischen Verhältnisse des Gehörorgans kennen lernen will, dem genügen einige wenige Behelfe, wie Scalpell, Säge, Hammer, Meissel und Kneipzange, vollständig. Wer jedoch eine kunstgerechte Durcharbeitung des Gehörorgans oder eine gründliche pathologisch-anatomische Zergliederung desselben beabsichtigt, muss sich eines vollständigeren Instrumentariums bedienen, und will ich hier in Kürze dasjenige schildern, welches ich bei meinen Präparationen benütze:

Eine anatomische Blattsäge, ähnlich den Amputationssägen, zur Eröffnung der Schädelhöhle und zur Herausnahme des Gehörorgans

Fig. 1.

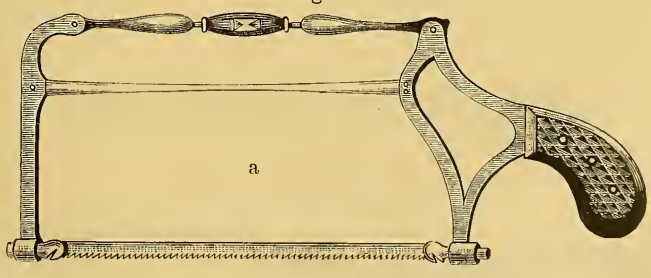

aus der Schädelbasis. Für letztere Zwecke empfiehlt sich eine Bogensäge (Fig. 1), an welcher das Sägeblatt mittelst einer Stahlschraube gespannt werden kann.

Eine kurze Stichsäge (Fig. 2) zum Heraussägen der Gehörorgane und der Gebilde des Nasenrachenraumes aus der Schädelbasis.

Fig. 2.

Die Länge dieser Säge beträgt 10 cm, die Breite am hinteren Ende 1 cm, am vorderen Ende 3 mm.

Ein starker, $2^1/_2$—3 cm breiter Meissel zum Abstemmen des Gehörpräparats von der Schädelbasis, ferner zwei kleinere, 5 mm und

Fig. 3.

Fig. 4.

3 mm breite, gerade Meissel (Fig. 3) und ein 3 mm breiter Hohlmeissel (Fig. 4) zur Entfernung der Gehörgangswände, des Trommelhöhlendaches, zur Eröffnung des Proc. mast. und der Labyrinthhöhle.

Ein grösserer und ein kleinerer Hammer aus Eisen und ein

Fig. 5.

Holzhammer (Fig. 5); ersterer zum Herausstemmen des Gehörpräparats aus der Schädelbasis, letzterer zur feineren Bearbeitung des Knochens.

Ein Elevatorium (Fig. 6) und eine Fasszange (Fig. 7) zum

Fig. 6.

Fig. 7.



Herausheben des mit Säge und Meissel abgetrennten, jedoch noch mit den Weichtheilen zusammenhängenden Gehörpräparats aus der Schädelbasis.

Ein grösseres Scalpell, sog. Knorpelmesser, zur Durchtrennung der Weichtheile bei Herausnahme des mit Säge und Meissel isolirten

Fig. 8.

Gehörpräparats (Fig. 8) und zur Durchtrennung der Kiefergelenke.

Mehrere grössere und kleinere Scalpelle zur anatomischen Präparation der Weichtheile, sowie ein schmales Messerchen zur

Fig. 9.

Durchtrennung der Tensorsehne und des Ambossstapesgelenks (Fig. 9).

Ein spitz zulaufendes, aus hartem Stahl gefertigtes, mit einem Holzgriff versehenes Schabeisen (Burckhardt-Merian) zur gründlichen Beseitigung der Weichtheile, der Sehnenansätze und des Periosts vom Knochen.

Eine grössere, spitz zulaufende, federnde Knochenzange (Fig. 10)

Fig. 10.

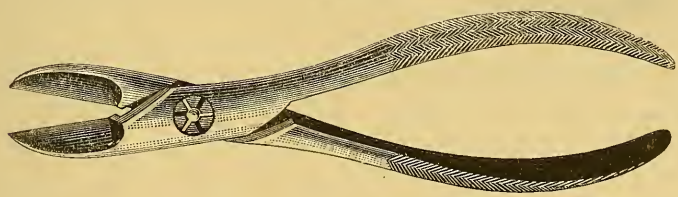

zum Absprengen grösserer Knochenstücke, und zwei kleinere Kneipzangen zum Abtragen kleinerer Knochenpartikel. (Leiter, Wien.)

Eine grössere und eine kleinere Bogenlaubsäge zur Anfertigung von Knochendurchschnitten und zur Abtragung von Knochenpartien. Zu den gröberen Sägearbeiten werden Sägeblätter Nr. 2, 3, 4, zu den feineren Nr. 00, 0, 1 verwendet. (Schadelbauer, Wien.)

Drei bis vier Grabstichel (Gravirstichel, französisch: Burin) von verschiedener Breite (Fig. 11) (Vautier 45—38, Fig. 12 a, b, c) und mehrere Justirstichel (Fig. 12 j), welche besonders bei der Präparation des knöchernen Labyrinths Anwendung finden. Zur feineren

Präparation des knöchernen Labyrinths werden ausserdem mit Vortheil verschiedene Schabeisen benützt, wie sie in Fig. 13 s, s′ abgebildet sind.

Fig. 11.

Fig. 12.

Fig. 13.

Eine starke, grobe Feile, zwei scharfe Flachfeilen, zwei bis dre Rundfeilen verschiedener Stärke, mehrere Spitzfeilen und Nadelfeilen.

Ein Drillbohrer (Fig. 14).

Fig. 14.

Mehrere Präparirnadeln, stumpfe und spitze Haken (Fig. 15),

Fig. 15.

eine gerade, kräftige Scheere mit einer spitzen und einer stumpfen

Branche, eine Knochenscheere, eine Hohlscheere und zwei feinere spitze Scheeren, eine Hohlsonde (Fig. 16), Metall- und Fischbein-

Fig. 16.

sonden, eine kräftige, jedoch fein gespitzte anatomische Pincette (Fig. 17), mehrere kleinere, feinere Pincetten und mehrere Pinsel.

Fig. 17.

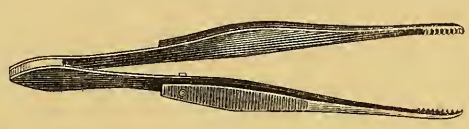

Eine Spritzflasche, mehrere grössere und kleinere, tiefere und flache Glasgefässe, Schalen und Uhrgläser, mit Gummischläuchen montirte konische Metallcanülen und Holzoliven, letztere zur Luftverdichtung und Luftverdünnung im äusseren Gehörgange.

Eine Lupe oder ein Präparirmikroskop zur Vergrösserung der Details bei der Präparation, und ein Reflector zur zeitweiligen Beleuchtung des äusseren Gehörgangs, des Trommelfells und der Trommelhöhle.

Mehrere gleich weite und spitz zulaufende, 2—4 mm weite Glasröhren, dünne, 5—6 mm lange und 0,5 mm weite Manometerröhrchen zum Messen des Labyrinthdrucks und zum Nachweise der Beweglichkeit des Stapes, und eine Anzahl Glasfäden zur Prüfung der Beweglichkeit der Gehörknöchelchen.

Zur Bearbeitung eines Gehörpräparats ist trotz gegentheiliger Behauptung einiger Anatomen ein kleiner Schraubstock unumgänglich nöthig. Obschon für manche Manipulationen das Festhalten des Präparats mit der linken Hand in einem Leinwandlappen oder das Anlehnen an ein Brett, auf welches zwei stark profilirte Leisten im Winkel befestigt werden, ausreicht, so ist doch für die Anfertigung feiner Sägeschnitte, für die vorsichtige, schichtweise Abmeisselung und für das Abfeilen von Knochenresten die Fixirung des Präparats im Schraubstocke nicht zu umgehen. Die Art der Feststellung erfordert aber einige Vorsicht, weil einzelne Stellen des Schläfebeins, insbesondere die äussere Trommelhöhlenwand und die Umgebung des Sulcus tymp., durch zu starken Druck des Schraubstocks zersprengt und das Trommelfell in Stücke gerissen wird. Am

besten eignet sich für die Fixirung des Präparats im Schraubstocke die Schläfebeinschuppe, der Warzenfortsatz und die Vereinigungsstelle desselben mit dem hinteren Ende des Os petrosum, für manche Fälle der vordere Abschnitt der Pyramide.

Die bei der Section des Gehörorgans gegen die Leicheninfection zu beobachtenden Cautelen.

Bei der Präparation des Gehörorgans sind in Bezug auf die Vorsichtsmassregeln gegen etwaige Verletzungen und deren Folgen dieselben Cautelen zu beobachten, wie bei den Obductionen und Präparirübungen an Leichen überhaupt. Die häufigsten Verletzungen bei der Zergliederung des Gehörorgans kommen bei Anfängern meist in Folge fehlerhafter Hantirung mit der spitzen Kneipzange vor. Wird das Präparat in der linken Hand fixirt, so geschieht es sehr leicht, dass beim Absprengen von Knochenpartikeln oder beim Aufbrechen der oberen Trommelhöhlenwand die Kneipzange abgleitet und die Spitzen derselben in die linke Hand eindringen. Man gewöhne sich deshalb sehr bald, Präparat und Zange so gegen einander zu halten, dass beim Ausgleiten derselben, die Spitzen in einer der linken Handfläche entgegengesetzten Richtung ausweichen. Sägeschnitte durch ein Gehörpräparat oder das Absägen einzelner Stücke desselben müssen immer im Schraubstocke, niemals jedoch bei Fixirung mit der linken Hand ausgeführt werden, weil beim Ausspringen der Säge sehr gefährliche Risswunden an der Hand herbeigeführt werden können. Eine häufige Ursache von Verletzungen bei der Präparation des Gehörorgans sind fernerhin die scharfen Knochenspitzen, welche bei Herausnahme des Präparats aus dem Schädel zurückbleiben und bei nicht genügender Achtsamkeit des Präparanten oft ziemlich starke Hautrisse veranlassen. Man versäume daher nie, vor der Bearbeitung eines Schläfebeinpräparats alle vorspringenden Knochenspitzen mit Zange und Feile zu beseitigen.

Hält man sich die traurigen Beispiele der Leicheninfection vor Augen, so erscheint die grösste Vorsicht bei der Präparation des Gehörorgans um so dringender geboten, als häufig von infectiösen Leichen: Typhus, Scarlatina, Diphtheritis, herrührende Präparate zur Obduction gelangen. Besonders gefährlich und deshalb mit grösster Vorsicht zu behandeln sind die Gehörpräparate, welche von an Sinusphlebitis und Pyämie verstorbenen Individuen herrühren.

Man unterlasse es nie, vor jeder derartigen Section genau nachzusehen, ob sich an den Fingern und den Händen Aufschürfungen oder offene Hautstellen nachweisen lassen. Wo dies der Fall ist, erscheint es gerathen, die Präparationsarbeit zu verschieben und das Präparat behufs Conservirung entweder in die Rüdinger'sche Conservirungsflüssigkeit (bestehend aus 800 Theilen Glycerin, 190 Theilen Carbolsäure und 12 Theilen Alkohol) oder in die Wywodzew'sche Lösung (Thymol 5,0, Alkohol 45,0, Glycerin 2160,0, Aqua destillata 1080,0) zu legen und die Zergliederung erst vorzunehmen, wenn die vorgefundene Aufschürfung an der Hand vernarbt ist. Dieselbe Vorsicht soll auch bei der Zergliederung minder gefährlicher Präparate beobachtet werden; doch kann man bei pathologischen Präparaten, wo die krankhaften Veränderungen durch das Einlegen in eine Conservirungsflüssigkeit zu sehr alterirt würden, eine Verschiebung der Section daher von Nachtheil wäre, die excoriirten Stellen durch einen aus Jodoform-, Carbol- oder Sublimatgaze gefertigten Verband oder durch einen Gummihandschuh so schützen, dass eine Infection der verletzten Stelle unmöglich wird.

Da es festgestelltermassen Individuen gibt, bei welchen eine grosse Disposition zur Infection mit Leichengift besteht, so zwar, dass selbst bei unverletzter Haut das Gift durch die Epidermis in das lebende Gewebe eindringt und bald leichtere, bald schwerere Formen von Leichenfurunkeln oder Lymphangoitis hervorruft, so empfiehlt es sich für solche sog. „süchtige Individuen" (Virchow), die Zergliederung überhaupt nur an Präparaten vorzunehmen, welche einige Tage hindurch in einer der erwähnten Conservirungsflüssigkeiten gelegen und dadurch so vollständig desinficirt werden, dass eine Leichenvergiftung bei einer etwaigen Verletzung nahezu vollständig ausgeschlossen ist.

Hat bei der Präparation, gleichgültig ob an einem desinficirten oder nicht desinficirten Präparate, eine Verletzung an einem Finger oder an der Hand stattgefunden, so ist es nach dem Vorschlage Nussbaum's angezeigt, die Stelle oberhalb der Verletzung sofort mittelst eines stets bereit gehaltenen Bändchens fest zusammenzuschnüren, um den Rückfluss des venösen Blutes und die Fortschleppung des Leichengiftes in den allgemeinen Kreislauf zu verhindern. Hierauf lässt man einen anhaltenden Wasserstrahl durch mehrere Minuten über die Wunde fliessen, indem man gleichzeitig mit der anderen Hand das Blut von den oberhalb der Wunde gelegenen Theilen gegen die Wunde hindrängt, wodurch das in die Wunde gelangte Gift um so sicherer herausgeschwemmt wird.

Ist die Wunde genügend ausgespült, dann kann die, die Circulation hemmende Einschnürung wieder beseitigt und zur Anlegung eines antiseptischen Verbandes geschritten werden. Da die Wirkung desselben um so sicherer ist, je rascher die Wunde desinficirt wird, so erscheint es dringend geboten, dass der Präparant in einer gut schliessenden Schachtel stets ein Fläschchen mit 5%igem Carbolwasser, ein Schächtelchen mit Jodoformpulver. ein Gläschen Chloroform, Guttaperchapapier, etwas Billroth-Batist, Bruns'sche Watte und Gaze vorräthig halte. Die durch den Wasserstrom ausgespülte Wunde wird zuerst durch ein in Carbolwasser getauchtes Wattebäuschchen ausgewaschen, sodann mit Jodoformpulver bestreut, mit einem feuchten Gazestückchen umwickelt, und dieses entweder mit Billroth-Batist umhüllt und das Ganze mit einem Bändchen verbunden, oder es wird die Gazeumhüllung mit Guttaperchapapier umwickelt und dasselbe durch Bestreichen mit Chloroform fixirt. Die Verletzung kommt ohne weitere Folgezustände binnen kurzem per primam intentionem zur Heilung.

II.

Die Herausnahme des Gehörorgans an der Leiche.

Die Eröffnung der Schädelhöhle behufs Herausnahme der Gehörorgane unterscheidet sich nicht von der in den anatomischen Anstalten geübten Methode der Schädeleröffnung. Da dieselbe jedem Studirenden geläufig ist, so kann hier auf die detaillirte Schilderung des Vorgangs verzichtet werden. Es ist jedoch hervorzuheben, dass bei Privatsectionen, wo nach Aufbahrung der Leiche die Spuren der vorhergegangenen Section möglichst maskirt werden sollen, die Eröffnung der Schädelhöhle mit besonderer Sorgfalt ausgeführt werden muss, und dass der zur Ablösung der Kopfhaut von der Calvaria, von einem Ohre zum anderen geführte Hautschnitt nicht über den Scheitel, sondern, wie dies in den Wiener Anstalten üblich ist, über die Hinterhauptsgegend geführt werde. Da diese Arbeiten von geschulten Sectionsdienern am besten ausgeführt werden, so empfiehlt es sich überall, wo anatomische Anstalten bestehen, bei Privatsectionen sich der Hilfeleistung eines Sectionsdieners zu versichern.

Der Vorgang bei Herausnahme der Gehörorgane aus dem Schädel ist wesentlich verschieden dort, wo die Leiche — wie in den anatomischen Lehranstalten — dem Untersuchenden zur Verfügung steht, von jenen Fällen, wo mit Rücksicht auf die Aufbahrung, jede äusserlich sichtbare Verletzung des Kopfes vermieden werden muss. Die Methode wird sich ferner anders gestalten bei Sectionen, wo wegen gleichzeitiger Erkrankung des Nasenrachenraumes und der Tuben auch diese Abschnitte untersucht werden müssen, als dort, wo während des Lebens eine Erkrankung dieser Theile ausgeschlossen werden konnte, die Untersuchung derselben somit überflüssig erscheint.

1. Herausnahme des Gehörorgans an der Leiche zu anatomischen Zwecken.

Der einfachste Vorgang bei Herausnahme der Gehörorgane an Leichen, welche ohne äussere Rücksichten der anatomischen Untersuchung dienen sollen, der aber unter Umständen auch bei aufzubahrenden Leichen beobachtet werden kann, ist folgender:

Nach regelrechter Abtragung der Schädeldecke wird das Gehirn entfernt und hierbei die beiden Nervi acustici und faciales knapp an ihrem Austritte aus der Medulla oblongata vorsichtig abgetrennt. Hierauf wird mit einem starken Scalpell 2 cm hinter der Insertion der Ohrmuschel, also knapp hinter dem Warzenfortsatze, die Haut durch einen senkrechten, 8—10 cm langen Schnitt durchtrennt und der vordere Hautlappen mit der vom knorpeligen Gehörgange abgelösten Ohrmuschel bis zum Jochbogen lospräparirt. Nun wird — falls nur eines der Gehörorgane herausgenommen werden soll — mit der anatomischen Säge ein Schnitt geführt, welcher hinter dem Warzenfortsatze (Fig. 18 p) beginnt und die hintere Schädelgrube bis zu jenem Punkte der Medianlinie des Clivus durchtrennt, welcher in der Mitte zwischen Sella turcica und dem vorderen Rande des Foramen occipitale gelegen ist (o). Durch einen zweiten, mit dem Querdurchmesser des Schädels nahezu parallelen Schnitt wird sodann die mittlere Schädelgrube in einer Verticalebene durchsägt, welche die Mitte des Jochbogens mit dem Tubercul. sellae verbindet (z s) und den vordersten Abschnitt der Schuppe, sowie den grossen Keilbeinflügel und den Proc. pterygoid. knapp am Oberkiefer durchtrennt. Die medianen Enden beider Sägeschnitte (s o) werden dadurch vereinigt, dass man mit einem breiten Meissel in der Medianlinie der Sella turcica und des Clivus, die Schädelbasis durchschlägt.

Bei gelungener Durchtrennung der Schädelbasis zeigt das Präparat eine ausgiebige Beweglichkeit. Wo dies nicht der Fall ist, müssen die stehen gebliebenen Knochenbrücken durch einige Meisselschläge beseitigt

werden. Das Präparat hängt nun nur noch mit den Weichtheilen und dem Kiefergelenke zusammen. Um die Verbindung mit dem letzteren zu lösen, werden vorerst die Muskel- und Sehnenansätze am Proc. mast. rasch abpräparirt, das Präparat sodann nach vorn und oben gedrängt, und nach Durchschneidung der hinteren Kapselwand, das Kiefergelenk mit dem Knorpelmesser exarticulirt. Es genügt nun, die noch mit dem Präparate zusammenhängenden Weichtheile des Halses und des Nasenrachenraums zu durchschneiden, um das Schläfebein herauszuheben. An solchen Präparaten ist die ganze Ohrtrompete mit dem angrenzenden Theile des Nasenrachenraumes erhalten.

In gleicher Weise verfährt man an aufzubahrenden Leichen bei Herausnahme beider Gehörorgane, mit dem Unterschiede, dass die Sägeschnitte durch die Schädelbasis nicht bis zur Medianlinie, sondern nur bis zu den Seitenrändern der Sella turcica und des Clivus geführt und die Schnitte auf jeder Seite durch eine parallel mit dem Längendurchmesser des Schädels verlaufende Meisselbresche (Fig. 18 i i' u. u u') vereinigt werden. Dadurch wird die Sella turcica und der Clivus als feste Brücke zwischen vorderem und hinterem Abschnitte des Schädels erhalten und das Zusammenfallen desselben bei der Aufbahrung verhindert.

Wird die Section mit einiger Sorgfalt ausgeführt, das Cavum cranii mit Häckerling oder Gras ausgefüllt, und nach genauer Anpassung der Calvaria der Hautschnitt hinter dem Ohre und am Hinterhaupte gut vernäht, so wird man an der geschickt aufgebahrten Leiche nichts bemerken, was auf eine Verletzung des Schädels hindeuten würde.

Die Herausnahme beider Gehörorgane im Zusammenhange zu bestimmten anatomischen Zwecken, z. B. zur Darstellung der Neigungsverhältnisse des Trommelfells, kann nur an frei verfügbaren Leichen ausgeführt werden. In diesem Falle geht der vordere, mit dem Querdurchmesser des Schädels parallele Sägeschnitt am Tubercul. sellae durch die ganze Schädelbasis (Fig. 18 z z'), während der hintere Schnitt parallel dem vorderen ebenfalls durch die ganze Schädelbasis hinter den Warzenfortsätzen und durch die Mitte des Foramen occipit. magnum geführt wird (m m'). Wie bei der früheren Methode. wird auch hier nach Exarticulation der Kiefergelenke und nach Durchtrennung der Weichtheile, ferner nach Auslösung der Hinterhaupts-Atlasverbindung das Präparat herausgenommen. Dass an normalen anatomischen Präparaten, wo Ohrmuschel und knorpeliger Gehörgang in die Präparation einbezogen werden, diese Theile mit dem herauszunehmenden Schläfebeine im Zusammenhange belassen werden, ist selbstverständlich.

2. Herausnahme der Gehörorgane an Leichen ohne jede äusserlich wahrnehmbare Verletzung des Schädels.

Wesentlich anders ist der Vorgang bei Herausnahme des Gehörorgans an der Leiche, wo äusserlich keine Spur des Eingriffs wahrgenommen werden darf. Da es sich in solchen Fällen nur um die Untersuchung pathologischer Veränderungen im Gehörorgane handelt, so wird die Methode der Herausnahme, je nach dem während des Lebens diagnosticirten Sitze der Erkrankung verschieden sein. So werden wir dort, wo während des Lebens im äusseren Gehörgange, in der Ohrtrompete und im Nasenrachenraume keine krankhaften Veränderungen nachgewiesen wurden, bei Herausnahme des Gehörorgans diese Abschnitte nicht berücksichtigen und unser Augenmerk vorzugsweise auf die intacte Entfernung der Trommelhöhle und des Labyrinths richten.

a) Herausnahme der Gehörorgane im Zusammenhange mit dem Nasenrachenraume und den Ohrtrompeten.

1. Die erste Methode, beide Gehörorgane im Zusammenhange mit dem Nasenrachenraume ohne äusserlich wahrnehmbare Verletzung aus dem Schädel zu entfernen, wurde von Wendt angegeben. Derselbe bediente sich des Meissels zum Herausstemmen der umschriebenen Partie der Schädelbasis, wobei es selbst bei grosser Uebung leicht zu Zersplitterungen des äusseren Gehörgangs und der Trommelhöhle kommen kann. Weit sicherer, wenn auch umständlicher, ist die von Schalle [1] angegebene Methode, welche wir hier in kurzem Auszuge folgen lassen.

Nach Abnahme des Schädeldaches und Entfernung des Gehirns führt man zuerst einen Schnitt über beide Schlüsselbeine von einer Schulterhöhe zur anderen, sodann beiderseits einen, welcher, 4 cm hinter der Ohrmuschel beginnend, über den M. sterno-cleido-mastoid. nach abwärts und etwas nach vorn verläuft und in scharfer Spitze mit dem Schlüsselbeinschnitte zusammentrifft.

Hierauf fasst man den Hautlappen am oberen Ausgangspunkte und trennt ihn mit langen, ergiebigen Schnitten los, indem man so wenig wie möglich Weichtheile mitnimmt, schneidet den Knorpel des äusseren Gehörgangs nahe dem Knochen durch und legt das Kiefergelenk, sowie den ganzen unteren Rand des betreffenden Unterkieferastes bloss. Ist dies auf beiden Seiten geschehen, dann löst man die

[1] Virchow's Archiv, Bd. 71.

Haut an der vorderen Halsfläche von den Weichtheilen ab, bis man den unteren Unterkieferrand ringsum freigelegt hat.

Nun stösst man das Messer entsprechend dem Ursprunge des M. genio-hyoid. durch den Boden der Mundhöhle, erweitert, immer sich dicht am Unterkiefer haltend, die Schnitte zu beiden Seiten bis zu den Kieferwinkeln, zieht die Zunge herab und trennt dieselbe mit den Weichtheilen des Rachens bis an die untere Kehlkopfgrenze ab. Zunge. Kehlkopf, Halsluftröhre und Speiseröhre werden der Platzgewinnung halber mit einigen ausgiebigen Schnitten von der Wirbelsäule abpräparirt und nach unten geschoben oder ganz entfernt.

Nach vollständiger Beseitigung der Weichtheile aus der Mundhöhle und dem Rachenraume wird beiderseits die Kapsel des Kiefergelenks dicht am Unterkiefer durchtrennt und der Unterkiefer so weit nach vorn aus der Gelenkshöhle gezogen, dass er auf das Tubercul. articul. luxirt. In dieser Stellung wird der Unterkiefer mittelst eines eigenen Kinnhalters fixirt und die hintere Rachenwand von der Wirbelsäule abpräparirt.

Um nun die Gehörorgane mit den Gebilden der Nasenhöhle und des Rachenraums im Zusammenhange herauszusägen, werden beide Kiefergelenkflächen von unten nach oben mittelst eines Meissels so weit durchbrochen, dass an den entsprechenden Partien der mittleren Schädelgrube eine für die Durchführung eines schmalen Sägeblattes grosse Lücke entsteht. Nachdem das Sägeblatt durch die linksseitige Bresche durchgeschoben wurde, werden die Enden desselben mit dem Bogen der Säge derart in Verbindung gebracht, dass der Handgriff der Säge auf die Seite der Schädelhöhle zu stehen kommt. Die nun folgende Sägearbeit kann in sitzender Stellung ausgeführt werden, wobei der Kopf der Leiche sich ungefähr mit unserer Schulter auf einer Höhe befinden muss. Die Sägeschnitte sind immer möglichst genau in einer der Körperlängenachse entsprechenden, zur Schädelbasis verticalen Richtung zu führen. Der Weg, welchen die Säge nehmen muss, ist nach der Schilderung Schalle's folgender:

„Die Schnittlinie geht von der linken Bresche nach vorn und etwas nach aussen, die vordere mediale Ecke der Schuppe mitnehmend durch den grossen Keilbeinflügel, trifft circa 1 cm nach aussen von der Fiss. orbit. sup. das Dach der Augenhöhle, geht im Bogen nach vorn, also den grösseren Theil der letzteren in sich fassend, erreicht circa 15 mm von der Crista galli lateralwärts den aufsteigenden Theil des Stirnbeins, wendet sich, dicht an demselben hingehend, vor der Crista durch das Foramen coecum zur anderen Seite und gelangt in umgekehrter Folge wie links in die rechte Bresche. Hier biegt sie in ganz kurzem Bogen nach aussen und gelangt durch die Kiefergelenksfläche, ohne die

Fiss. petro-squam. zu berühren, wieder an die Schädelwand, hält sich ganz dicht an dieser, erreicht den hinteren Rand des Sin. sigmoid. und steigt in flachem Bogen in demselben herab zum Foramen jugul., um sich, der Einmündung des Sin. petros. inf. entsprechend, um das Tubercul. jugul. dextr. zu wenden, die Pars basil. zu durchschneiden und mit Umgehung des Tubercul. sinistr. zum linken Foramen jugul. zu gelangen, und von hier an das linke Schläfebein im Gleichen zu umkreisen wie das rechte."

Diese Methode, durch welche beide Gehörorgane im Zusammenhange mit den Gebilden des Nasenrachenraumes ziemlich vollständig

Fig. 18.

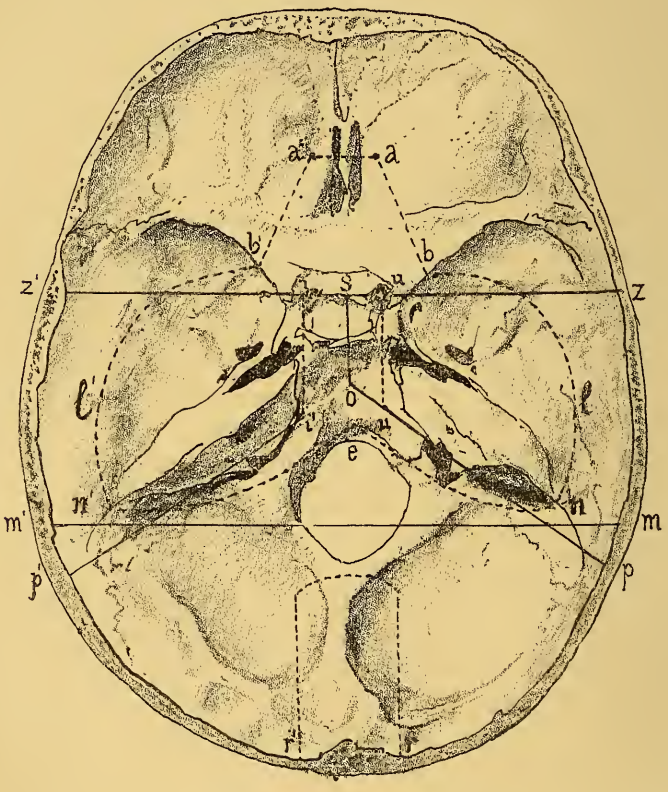

entfernt werden können, erweist sich aber bei der Ausführung zu complicirt und zeitraubend, ohne dass der Zweck, äusserlich die Spuren des Eingriffs zu verwischen, ganz erfüllt würde.

2. Auf einfachere Weise gelangt man zum Ziele durch folgende Methode, welche ich bei meinen Sectionen übe.

Mittelst eines starken Drillbohrers (Fig. 14) werden in der vor-

deren Schädelgrube, 1 cm rechts und links von der Crista galli zwei senkrecht nach unten verlaufende Bohrcanäle (a, a') durch die Nasenhöhle bis zur unteren Fläche des harten Gaumens angelegt und durch den rechten Bohrcanal von der Schädelhöhle aus die in Fig. 2 abgebildete schmale Stichsäge eingeführt. Der mit dieser durch die Schädelbasis geführte Sägeschnitt (a b) führt zunächst in der vorderen Schädelgrube nach hinten und etwas nach aussen bis zum inneren Drittel der Crista sphenoidalis des kleinen Keilbeinflügels (2½ cm von der Medianlinie der Schädelbasis). An dieser Stelle wendet sich der Sägeschnitt in der mittleren Schädelgrube in ziemlich starkem Bogen nach aussen (b l) gegen die der Wurzel des Jochbogens entsprechende Stelle der Schädelbasis, indem hierbei der grosse Keilbeinflügel und vom Schläfebeine der äussere Abschnitt der Kiefergelenksgrube und das Kiefergelenk selbst durchtrennt werden. Ist man mit der Säge hinter dem Kiefergelenke, also vor der vorderen Wand des knöchernen Gehörgangs angelangt — ein Punkt, welcher nach innen projicirt, der Mitte des Clivus Blumenbachii entspricht — so hält man sich mit der Säge knapp an der Umbiegungsstelle der oberen Pyramidenfläche zur Schläfebeinschuppe (l) und führt den Schnitt zunächst bis zum Sinus transversus (l n).

Durch diesen Theil des Sägeschnitts wird der mittlere Abschnitt des knöchernen Gehörgangs und der innere Abschnitt der Warzenzellen durchtrennt. Die Säge wendet sich jetzt von n nach innen und etwas nach vorn, geht durch den geöffneten Sinus transversus zum Foramen jugulare und von hier durch das hintere Drittheil der Sattellehne, so dass der Schnitt knapp vor den Process. condyloid. (e) fällt. In derselben Weise wird die Schädelbasis symmetrisch auch auf der linken Seite durchsägt und die zwei Bohrcanäle seitlich von der Crista galli durch einen queren Sägeschnitt vereinigt. Die Schnittführung durch das Kiefergelenk und den knöchernen Gehörgang bis zum Sinus transv. nimmt wegen der Dicke und Festigkeit des durchzusägenden Knochens einen grösseren Theil der Zeit in Anspruch, während das Sägen durch die vordere, zum grossen Theil auch durch die mittlere und hintere Schädelgrube ziemlich rasch von statten geht.

Das auf diese Weise umsägte Stück der Schädelbasis wird nun durch mehrere kräftige Meisselschläge gelockert, indem man mittelst eines 4—5 cm breiten Meissels zuerst die noch bestehenden festen Verbindungen am hinteren und den seitlichen Abschnitten der Sägebresche durchtrennt, während im Bereiche des Nasenrachenraumes die vollständige Durchtrennung der stehen gebliebenen Brücken theils von der Schädelhöhle, theils von der Mundhöhle aus mittelst der Stichsäge bewerkstelligt werden muss.

Behufs Ablösung des gelockerten Präparates von den Weichtheilen führt man am Hinterhauptsknochen 3 cm rechts und links von der Crista occipitalis int. zwei parallele Sägeschnitte (r, r′) nach abwärts bis zum hinteren Rande des Foramen occipitale und vereinigt beide Sägeschnitte nach unten mittelst eines Bogens. Dadurch wird am Hinterhaupte eine längliche Bresche geschaffen, durch welche man bequem in horizontaler Richtung gegen die untere Fläche der Schädelbasis manipuliren kann. Während nun ein Gehilfe mittelst einer langarmigen Fasszange (Fig. 7) das Präparat an der Sella turcica und am hinteren Sägeschnitte der Sattellehne fasst und nach vorne in die Höhe hebt, werden zuerst die hintere membranöse Rachenwand, dann die seitlichen Rachenwände mit einem starken Scalpell durchschnitten, hierauf beiderseits die hintere Kapselwand des Kiefergelenks durchtrennt, die Kiefergelenke exarticulirt, und die noch bestehenden musculösen und bändrigen Verbindungen mit Messer und Scheere bis zur vollständigen Abtrennung des Präparates gelöst. Um die Lücke am Hinterhauptsknochen beim Aufbahren der Leiche gut zu schliessen, wird der Sägeschnitt zu beiden Seiten der Crista occipit. int. mit nach innen gerichteten Sägeflächen angelegt, so dass beim Einpassen des Knochenstücks dasselbe durch die den Schädelraum ausfüllende Masse in seiner Lage erhalten wird.

b) Herausnahme der Gehörorgane ohne Gebilde des Nasenrachenraumes und ohne Ohrtrompeten.

1. Wo durch die objective Untersuchung während des Lebens keine krankhaften Veränderungen im Nasenrachenraume und in den Ohrtrompeten nachgewiesen wurden, bei der Section somit auf die Untersuchung dieser Partien verzichtet werden kann, lässt sich das Gehörorgan auf folgende, sehr einfache Weise und in kurzer Zeit aus dem Schädel herausnehmen. Der Vorgang hierbei wird durch die Linien 1, 2, 3, 4, 5 in Fig. 19 angedeutet. Mit dem breitesten Meissel (3 cm), welcher möglichst horizontal und in paralleler Richtung zur Schädelbasis angesetzt werden muss, wird zunächst die Fissura petrobasilaris von der Pyramidenspitze bis zum Foramen jugulare durchtrennt (1). Indem hiebei die Meisselschneide an der unteren Pyramidenfläche nach aussen vordringt, werden auch die Weichtheilsverbindungen des Schläfebeins nach unten zu durchschnitten. Hierauf wird mit 1—2 Meisselschlägen der Sin. transvers. vom Foramen jugulare bis zur Uebergangsstelle des Sin. petros. super. in den Sin. transvers. (2) durchbrochen. Ein dritter senkrechter Meisselschnitt (3) geht von der vorderen Spitze der Pyramide zwischen dieser und dem

Foramen ovale nach aussen und hinten, 1 cm über das Foramen spinosum hinaus.

Die vierte Meisselbresche (4) in der Länge von 1 cm wird an der hinteren, äusseren Ecke der mittleren Schädelgrube angelegt und mit der Meisselbresche (2) vereinigt. Durch den nun folgenden (5) Meisselschnitt, welcher möglichst weit nach aussen, an der Grenze

Fig. 19.

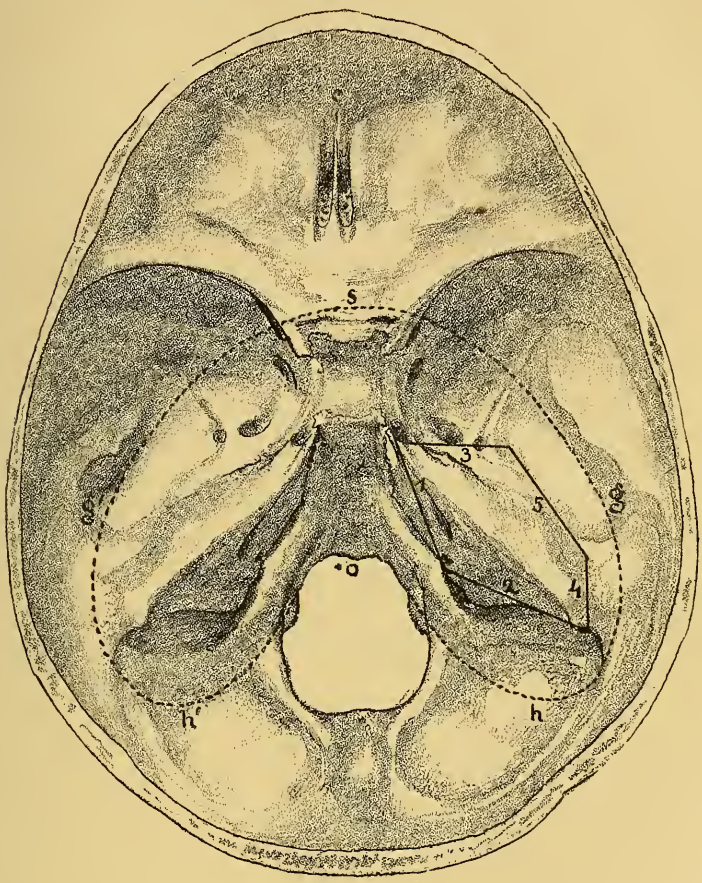

zwischen der unteren Fläche der mittleren Schädelgrube und der verticalen Schläfebeinschuppe geführt werden muss, wird der knöcherne Gehörgang beiläufig in seiner Mitte durchtrennt. Lässt man hier beim Durchmeisseln die nöthige Vorsicht bei Seite, so wird nicht nur der Gehörgang zersplittert, sondern es entstehen nach allen Richtungen hin Knochensprünge, durch welche das Trommelfell zerrissen und die Gehörknöchelchen dislocirt werden.

Bevor man daher zu diesem wichtigsten Theile der Operation schreitet, müssen die Meisselspalten 1, 2, 3, 4 an ihren zusammenstossenden Enden durch kleinere Meissel vereinigt und die Verbindung des Präparates mit den Nachbartheilen durch seitliche Meisselbewegungen möglichst gelockert werden. Erst dann kann durch schwächere Hammerschläge, wobei der senkrecht angelegte Meissel nur allmälig in die Tiefe dringt, der knöcherne Gehörgang von der Schädelhöhle aus durchtrennt werden. Die Richtung der Meisselbresche 5 muss so geführt werden, dass die Enden derselben mit jenen von 3 und 4 zusammenstossen.

Das von seinen knöchernen Verbindungen abgetrennte Präparat wird durch Einschieben des Elevatoriums in die Spalten 1 und 2 gelockert und etwas herausgehoben, sodann die noch fest haftenden Weichtheile durchschnitten, die Gelenkverbindung mit dem Unterkiefer gelöst und das Präparat entfernt. Dasselbe enthält den inneren Abschnitt des knöchernen Gehörgangs, das Trommelfell, die Trommelhöhle mit einem Theile der Warzenzellen und das ganze Labyrinth mit dem Hörnerven und dem N. facialis. Diese Methode eignet sich daher nicht nur für solche Fälle, wo während des Lebens eine Labyrintherkrankung diagnosticirt wurde, sondern vorzugsweise für jene so häufig vorkommenden, ohne Perforation des Trommelfells verlaufenden Mittelohrprocesse, bei welchen sich die pathologischen Veränderungen meist in Form von Adhäsionen und Verlöthungen ausschliesslich in der Trommelhöhle, in der Umgebung der Gehörknöchelchen etabliren, bei welchen aber Ohrtrompete, Warzenfortsatz und äusserer Gehörgang durch die Erkrankung der Trommelhöhle nicht alterirt werden.

Die hier geschilderte Methode lässt sich noch wesentlich vereinfachen in solchen Fällen, wo es sich um eine ausgesprochene Labyrintherkrankung oder um eine Ankylose des Stapes im ovalen Fenster handelt, wo es somit nur auf die Herausnahme der Felsenbeinpyramide allein ankommt. Zu diesem Behufe wird nach Entfernung des Tegmen tymp. mittelst einiger Meisselschläge (s. den betreffenden Abschnitt bei den Präparationsmethoden) die Trommelhöhle besichtigt und nachdem man sich von dem normalen Zustande des Trommelfells und des Hammer-Ambosgelenks überzeugt hat, die Sehne des Tensor tymp. und das Ambos-Stapesgelenk durchschnitten. Mit 3—4 Meisselschlägen, welche nun durch die Verbindung des Felsenbeins mit dem Clivus, ferner durch die Spitze der Pyramide und durch die Basis derselben in der Nähe des Sinus transversus geführt werden, kann die Pyramide in einigen Minuten abgesprengt und aus dem Schädel entfernt werden, wobei Trommelfell mit Hammer und Ambos im Schädel zurückbleiben.

2. Eine neue Methode zur Gewinnung von Schläfebein-

präparaten ohne Entstellung der Leiche verdanken wir dem Herrn Regimentsarzte Dr. Arthur Tschudi, dessen Schilderung wir hier wiedergeben.

Um von Leichen, bei welchen es nicht angeht, die Schädelhöhle durch die übliche Entfernung des Schädeldaches zu eröffnen, dennoch die Gehörorgane herausnehmen zu können und hierbei jede augenfällige Verstümmelung zu vermeiden, lässt sich folgende Präparationsmethode mit vollkommen befriedigendem Resultate anwenden.

Jederseits wird über dem Planum mastoideum in der Art, wie der Wilde'sche Schnitt geführt wird, die Kopfhaut in einer Länge von 10—12 cm durchtrennt. Der Schnitt läuft demnach in der Regel im Bereiche der Kopfhaare. Sodann werden die Weichtheile unter Abziehen der Schnittränder der Kopfhaut nach vorne und rückwärts abpräparirt und zwar nach rückwärts so weit, dass die ganze Warzenfortsatzgegend freiliegt, nach vorne unter Durchtrennung des knorpeligen Theiles des Gehörgangs und somit Ablösung der Ohrmuschel bis etwa zur Mitte des Jochbogens.

Nun wird mittelst einer amerikanischen Bohrwinde mit Schraubkopf, in einer Höhe von 4 cm über dem äusseren Gehörgange eine Oeffnung in die Schuppe des Schläfebeins der einen Seite gebohrt, welche, entsprechend der Schneidstärke des Metallbohrers, 9 mm im Durchmesser beträgt. Der Metallbohrer, welcher zweischneidig ist und eine Länge von 23 cm hat, ist derart eingerichtet, dass er entsprechend seiner Länge transversal durch den ganzen Schädel fortgeführt werden und an der entgegengesetzten Schuppe des Schläfebeins durchdringen kann. Er lässt sich sodann aus dem Schraubkopfe der Bohrwinde herausnehmen und kann man nun, da am rückwärtigen Ende des Metallbohrers ein Einschnitt gemacht ist, durch welchen quer hindurch ein Stift geht, ein Sägeblatt einhängen. Das Sägeblatt, aus einer Uhrfeder gefertigt, hat 5 mm Breite und ist 32—33 cm lang. An den Enden ist dasselbe hakenförmig ausgefeilt, so dass es in die oben beschriebenen Stifte des Bohrereinschnittes eingehängt werden kann. Ist das Sägeblatt also befestigt, so wird es durch das Bohrloch hindurchgeführt, wobei der Metallbohrer als Leitsonde dient, gerade so, wie man z. B. Drains durch Hohlgänge zieht. Hierauf wird das Sägeblatt eingespannt. Die zu diesem Zwecke eigens construirte Säge ist rechteckig, hat eine Spannweite des Bogens von 37 cm, eine Bogenbreite von 14 mm und eine Bogenstärke von 4 mm, ferner eine Tiefe von 11 cm und ist mit Schraubheften zur Spannung in den Griffen versehen; es kann daher das in den Schaft der Spannvorrichtung eingelegte Sägeblatt von jeder Seite aus angespannt werden und werden auch beim Sägen beide Griffe benützt. Es geschieht nämlich das Sägen

in der Art, dass mit der nun eingespannten Säge von den Bohrlöchern aus im Bogen nach vorne und nach rückwärts die ganze, eingangs beschriebene, freipräparirte Fläche umschnitten wird. Hierbei müssen die beiden sägenden Personen in gleichmässigen Zügen die Säge vorerst nach vorne in schwachem Bogen gegen die Jochbrücke führen, dann nach rückwärts gehend, dieselbe durchtrennen, sodann sich gegen den aufsteigenden Unterkieferast wenden, welcher durchschnitten wird. Der Schnitt lässt den Sehnenansatz des Musculus temporalis unversehrt und beraubt daher den Unterkiefer seines Haltes nicht, was bezüglich einer eventuellen Entstellung von Wichtigkeit ist. Ist der Unterkiefer durchtrennt, so wird das Sägeblatt wieder ausgespannt, herausgezogen und wie zuvor mit Hilfe des Metallbohrers durch die Bohröffnung durchgezogen, um nun wieder in der Weise eingespannt zu werden, dass der nach rückwärts verlaufende Schnitt begonnen werden kann. Dieser umgeht im Bogen einfach den Warzenfortsatz und lenkt sodann unterhalb desselben in den früheren Schnitt ein. Hiermit ist die Umschneidung beendet und es lässt sich der erhaltene Cylinder leicht entfernen, da die Säge ja auch alle Weichtheile mit durchtrennt hat. Nur muss darauf Bedacht genommen werden, dass es wesentlich das Herausnehmen des Präparates erleichtert, wenn von einer Seite her die umschnittene Fläche etwas grösser genommen wird, so dass also kein eigentlich cylindrisches, sondern ein leicht kegelförmiges Präparat gewonnen wird, welches mit der Basis voraus hinausgetrieben wird. Es genügte dazu oft sogar der blosse Fingerdruck. Will man die immerhin etwas umständlichere Führung eines Kreisschnittes vermeiden, so kann das Präparat auch mit einem keilförmigen Schnitte gewonnen werden. Es müssen in diesem Falle jederseits zwei Bohrlöcher angelegt werden; das eine 4 cm senkrecht oberhalb des Kiefergelenks, das andere in gleicher Höhe und etwas hinter dem Warzenfortsatze. Man verbindet nun mit der eingeführten Säge durch einen Horizontalschnitt die beiden Bohrlöcher und führt sodann von jedem derselben nach rückwärts convergirende Schnitte (um den Warzenfortsatz herum im Bogen) bis zur Vereinigung.

Der Hautschnitt muss in einem solchen Falle **T**-förmig angelegt sein, ausser es könnte die Kopfhaut, wie bei Sectionen üblich, von einem Ohr zum andern durchtrennt und gänzlich zurückgeschlagen werden.

Das gewonnene Präparat enthält beide Felsentheile im Zusammenhange. Der Schnitt geht vorne durch den Türkensattel, durchtrennt die Tuben derart, dass $^1/_2$ cm von dem knorpeligen Theile der Tuba überbleibt; ferner verbleibt das ganze Kiefergelenk an dem Präparate, wobei das Kieferköpfchen abgetrennt wird. Rückwärts trifft der Schnitt die Schädelbasis in der hinteren Peripherie des Hinterhauptloches,

1 cm hinter der Gelenkfläche für den Atlas. Es befinden sich somit am Präparate beide Felsenbeinpyramiden sammt dem Warzenfortsatze, ferner das Endstück des Sinus sigmoideus nebst dem ganzen Clivus, ein grosser Theil der knorpeligen Tuba und endlich der grösste Theil des knorpeligen äusseren Gehörgangs.

Der Hauptvortheil dieser Präparationsmethode liegt darin, dass nach Entfernung der Felsenbeine das Schädeldach intact geblieben ist und damit der Schädel seine äussere Form behält, so dass nach Ausfüllung der Schläfegegend mit Papier oder dergleichen, um ein Einsinken der Ohren zu verhindern und nach Vernähung der Schnitte in der Kopfhaut jede Entstellung der Leiche vermieden ist.

Zu merken ist noch, dass es schwer ist, beim Durchbohren der Schläfebeine beiderseits an genau gleicher Stelle gegenüber durchzukommen; es empfiehlt sich daher, jedes Schläfebein separat anzubohren, wobei die Stelle vom äusseren Gehörgange und vom Jochbogen her durch genaue Messung markirt wird; mit dem Metallbohrer lässt sich nach ausgeführter Bohrung dann ohne Mühe die Gegenöffnung finden.

Zur Herausnahme der Gehörorgane aus der Schädelhöhle Neugeborener bedarf es weder des Meissels, noch der Säge. Da die Suturen zwischen den einzelnen Schädelknochen noch nicht ossificirt und die Knochen an und für sich noch schwammig und wenig resistent sind, so genügt eine stark gebaute Scheere, um die für die Präparation bestimmten Theile des Gehörorgans aus der Schädelbasis herauszuschneiden. Bei Kindern, welche ein Alter von mehreren Wochen erreicht haben, kommt man mit einer starken Scheere allein nicht mehr zu Stande und kann die Herausnahme der Gehörorgane nur unter Beihilfe einer starken Knochenscheere, der Kneipzange und zuweilen auch des Meissels bewerkstelligt werden.

3. Untersuchung der Schädelhöhle und des Gehirns bei letal endenden Mittelohreiterungen und bei cerebralen Hörstörungen.

Bei jenen Krankheitsprocessen im Gehörorgane, wo der letale Ausgang durch Uebergreifen einer Mittelohreiterung auf die Schädelhöhle erfolgt ist, oder wo während des Lebens eine cerebrale Hörstörung diagnosticirt wurde, hat man nach Eröffnung der Schädelhöhle auf die an den Hirnhäuten, in den venösen Hirnblutleitern und im Gehirne vorkommenden Veränderungen zu achten.

Wo während des Lebens Symptome einer Meningeal- oder Cerebralaffection bestanden, untersuche man nach Entfernung der Calvaria zunächst den Spannungsgrad der Dura mater. Bei ausgedehnter Convexitätsmeningitis, zuweilen aber auch bei Meningitis basilaris, besonders wenn dieselbe mit eitrigem oder serösem Ergusse in den Hirnventrikeln combinirt

ist, ferner beim acuten und chronischen Hydrocephalus findet man die harte Hirnhaut über den Grosshirnhemisphären straff gespannt und wenig nachgiebig. Hingegen zeigt sich bei Abscessen im Grosshirn, namentlich bei grösserer Ausdehnung und oberflächlicher Lagerung derselben, ein oft nicht unbeträchtlicher Grad von Schlaffheit und Nachgiebigkeit an den betreffenden Partien der harten Hirnhaut.

Hat man nach dem üblichen Vorgange die Dura mater von der oberen Fläche der Grosshirnhemisphären entfernt, so achte man auf den Grad und die Ausdehnung der Hyperämie, der serösen Durchfeuchtung oder eitrigen Infiltration der Pia mater und der subarachnoidealen Räume und auf eine etwaige, schon bei leichter Betastung der Hirnoberfläche wahrnehmbare Fluctuation, wie man solche bei oberflächlichen Hirnabscessen und beim Hydrocephalus findet. Hierauf werden die Vorderlappen der Grosshirnhemisphären mit der linken Hand emporgehoben und die Nervi olfactorii, optici, die beiden Carotiden, das Infundibulum und die Nervi oculomotorii der Reihe nach durchschnitten. Zeigt sich beim Lüften des Vorderlappens die untere Hirnfläche eitrig infiltrirt, so muss das weitere Emporheben des mittleren Hirnlappens mit grosser Vorsicht geschehen, um etwaige, in der mittleren Schädelgrube, speciell in der Region des Tegm. tymp. bestehende Verklebungen zwischen Dura mater und dem Gehirne genau zu übersehen.

Es folgt nun beiderseits nach der üblichen Methode die Durchschneidung des Tentorium cerebelli vom Proc. clin. postic. längs der oberen Kante der Pyramide, wobei der N. trochlearis und N. trigeminus durchtrennt werden. Durch allmäliges Emporheben des Kleinhirns und des verlängerten Marks von vorn nach rückwärts gelingt es zunächst, die zum Vorschein kommenden Nn. abducent., faciales und acustici und weiter nach rückwärts die Nn. glossopharyngei, vagi, access. Willisii und hypoglossi zu durchschneiden. Es genügt nun noch die Verbindung der Medulla oblongata mit dem Rückenmarke durch ein, längs des Clivus durch das Foramen occipitale in den Wirbelcanal geschobenes Scalpell zu durchtrennen, um das ganze Gehirn aus der Schädelhöhle herauszuheben. Es ist nicht überflüssig, zu bemerken, dass in Fällen, wo während des Lebens die Symptome eines Cerebellarabscesses bestanden, beim Herausheben des Kleinhirns darauf geachtet werden muss, ob und an welcher Stelle eine Verklebung des Kleinhirns mit der hinteren Wand der Pyramide besteht.

Solche Verklebungen zwischen der harten Hirnhaut und dem Gehirne in der mittleren und hinteren Schädelgrube findet man nicht selten beim Durchbruch einer Mittelohreiterung am Tegmen tymp., am Antrum mastoid. und an der hinteren Pyramidenwand. Sie sind die Folge der, dem Durchbruche vorhergehenden Entzündung an der inneren Fläche der Dura mater, welche von hier auf die anliegende Arachnoidea, Pia mater und die Hirnsubstanz übergreift. In der grossen Mehrzahl der Fälle finden sich diese Verlöthungen bei otitischen Hirnabscessen, seltener bei diffuser Meningitis ohne Hirnabscess. Die Verlöthung betrifft zumeist die unmittelbare Umgebung der Durchbruchsstelle am Knochen und der häufig mit ihr correspondirenden Oeffnung des Hirnabscesses.

Nach Entfernung des Gehirns aus der Schädelhöhle werden zunächst die der Durchbruchsstelle am Knochen correspondirenden Partien der unteren Hirnfläche genau untersucht und die Intensität und Ausdehnung der eitrigen Infiltration an der Hirnbasis festgestellt. Zeigt sich an der, der Knochenulceration entsprechenden Stelle des Gehirns eine missfärbige vertiefte Stelle, an welcher bei leichtem Drucke auf die Umgebung Eiter hervorquillt, so durchschneide man den betreffenden Hirnlappen mittelst eines Längsschnittes, um die Grösse und den Sitz des Hirnabscesses, den Inhalt desselben, die Beschaffenheit seiner Wandungen und der benachbarten Hirnsubstanz kennen zu lernen. Nicht selten communicirt der Hirnabscess unmittelbar mit dem

Eiterherde im Schläfebeine, zuweilen jedoch lässt sich selbst bei genauester Untersuchung keine Verbindung zwischen beiden Eiterherden nachweisen. Schliesslich müssen die Hirnhöhlen genau untersucht werden. Dieselben enthalten bei den consecutiven, auf die Schädelhöhle fortgepflanzten Mittelohreiterungen sehr häufig trübe, eitrige Flüssigkeit, ihre Wände erscheinen injicirt, ecchymotisch, stellenweise erweicht.

Nach Aufzeichnung des Hirnbefundes untersuche man vor der Herausnahme der Gehörorgane noch einmal genau die Schädelbasis, um vor dem Abziehen der Dura mater die an derselben wahrnehmbaren Veränderungen im Bereiche des Schläfebeins und die Ausdehnung einer etwaigen Ulceration an derselben festzustellen. Häufig erscheint die Region über dem Tegm. tymp. und dem Antrum mastoid., zuweilen auch die obere und hintere Pyramidenwand dunkelblau, livid, missfärbig aufgelockert und eitrig infiltrirt oder weiss, gelblich, wenn käsige oder cholesteatomatöse Massen im Schläfebeine sich an die Aussenfläche der Dura mater anlagern. Wo diese vom Schläfebeine her durchbrochen wurde, dort findet man am häufigsten eine von zackigen Rändern begrenzte, mit Eiter oder verkästen Massen erfüllte Lücke, seltener multiple rundliche Perforationen in der durch Infiltration verdickten harten Hirnhaut. Um die Ausdehnung des Knochendefectes am Trommelhöhlendache kennen zu lernen, löse man die Dura mater von der Schläfebeinschuppe her bis zum hinteren, oberen Rande der Pyramide (Sin. petrosus superior) vom Knochen los, ohne dieselbe jedoch vom Präparate ganz abzutrennen. Desgleichen muss bei Durchbruch an der hinteren Pyramidenfläche die Dura mater vom unteren Rande der Pyramide gegen den oberen Rand abpräparirt werden. Erst dadurch lässt sich nachweisen, ob die Durchbruchsstelle im Knochen mit jener in der Dura mater correspondirt oder ob die Oeffnung in der Hirnhaut sich in einiger Entfernung von jener des Knochens befindet. In letzterem Falle communiciren beide Durchbruchsstellen durch einen schief verlaufenden Canal in der verdickten harten Hirnhaut. Hält man die abgelöste Dura mater gegen das Licht, so kann man aus dem Umfange der Undurchsichtigkeit in der Umgebung der Durchbruchsstelle die Ausdehnung der Infiltration und Verdickung an derselben nachweisen.

Bei Sectionen von an Meningitis oder Meningitis cerebrospinalis epidemica verstorbenen Kindern müssen die von der harten Hirnhaut in die Suturen und Knochenspalten des Schläfebeins eindringenden Fortsätze derselben, speciell jener in den Hiatus subarcuatus eindringende, gefässreiche Bindegewebszapfen, genauer untersucht werden, da durch dieselben bisweilen die eitrige Entzündung von den Räumen des Mittelohrs auf die Schädelhöhle fortgepflanzt wird. (v. Tröltsch, Lucae.)

Bei tödtlichem Ausgange in Folge von Sinusphlebitis spalte man vorerst den Sin. longitudinalis superior, um die Beschaffenheit der in demselben lagernden Gerinnsel kennen zu lernen. Sodann wird, nach Entfernung des Gehirns aus der Schädelhöhle, der Sin. transversus vom Foramen jugulare bis zum Confluens sinuum mit Scheere und Pincette eröffnet und die durchschnittene Sinuswand nach beiden Seiten hin zurückgeschlagen, um einen freien Einblick in den Sinus zu erhalten. Man untersuche zunächst die Qualität der hier vorgefundenen Gerinnsel und den Zustand der Sinuswand, ob dieselbe glatt oder entzündet und mit wandständigen, anhaftenden Gerinnseln bedeckt ist, endlich ob die an den Knochen anliegende Sinuswand an einer Stelle durchbrochen wurde. Bei jeder Thrombose im Sin. transversus muss gleichzeitig auch der an der hinteren oberen Kante der Pyramide verlaufende Sin. petrosus superior und der am hinteren unteren Pyramidenrande hinziehende Sin. petrosus inferior eröffnet und beim Vorfinden pathologischer Thromben daselbst die Untersuchung auch auf den Sin. cavernosus ausgedehnt werden. Letzteres hat immer zu geschehen, wenn während des

Lebens Symptome der Phlebitis Sinus cavernosi: Entzündung des retrobulbären Bindegewebes, Exophthalmus, Oedem oder Erysipel der Augenlider, bestanden. Erstreckt sich die Thrombenbildung nach abwärts bis über das Foramen jugulare hinaus, dann darf die Untersuchung der Vena jugularis zur Feststellung der Ausbreitung der Entzündung und Gerinnung gegen die unteren Partien der Vene nicht unterbleiben, besonders wenn während des Lebens eine schmerzhafte Strangbildung im Verlaufe der Jugularvene constatirt wurde.

Nach Ablösung der venösen Sinuswand von der knöchernen Unterlage erhält man Aufschluss über die Lage, Grösse und Form der vorhandenen Knochenulceration. Dieselbe befindet sich in den meisten Fällen an der die Warzenzellen begrenzenden Stelle des Sin. transvers. und kann man von ihr aus mittelst einer Sonde entweder in die Höhle des Warzenfortsatzes oder unmittelbar in den Trommelhöhlenraum gelangen. Oefter jedoch findet man selbst bei starker Sinusphlebitis keine Spur einer Knochenulceration, sondern entsprechend der entzündeten Venenwand eine livide oder gelbgrüne Verfärbung des Knochens, also die Symptome einer septischen Knochenentzündung, welche von der Trommelhöhle oder den Warzenzellen auf den Sinus übergegriffen hat. Zuweilen sind es die aus den Warzenzellen in den Sinus einmündenden feinen Venenstämme, welche die septische Entzündung zwischen Warzenzellen und venöser Sinuswand vermitteln.

Bei Taubheit in Folge von Hydrocephalus, untersuche man zunächst den Boden der Rautengrube und die Beschaffenheit der Striae acusticae, welche nicht selten vollkommen verstrichen sind, ferner den N. acusticus, welcher atrophisch, plattgedrückt oder, wie ich beobachtet habe, bei hochgradigem, mit Atrophie des Gehirns verbundenem chronischen Hydrocephalus in Form eines atrophischen dünnen Stranges in dem mehrfach erweiterten inneren Gehörgang lagert.

Bei den durch Hirntumoren bedingten Hörstörungen lenke man seine Aufmerksamkeit auf das Verhältniss des Tumors zum N. acusticus und zur Medulla oblongata. Um hierüber Aufschluss zu erhalten, muss vor der Durchschneidung der, aus der Medulla austretenden Hirnnerven das Kleinhirn und das verlängerte Mark — wenn nöthig, nach vorheriger theilweiser Abtragung der Grosshirnhemisphären — leicht emporgehoben werden, wodurch die durch den Tumor bewirkte Verschiebung des Hirns, der Medulla und der Nerven genau übersehen werden kann.

Es hängt nun von der Grösse der Geschwulst, von dem innigeren Zusammenhange derselben mit dem Gehirne oder mit dem Felsenbeine ab, ob bei Herausnahme des Hirns der Tumor mit entfernt oder im Zusammenhange mit dem Felsenbeine belassen werde. Letzteres geschieht immer, wenn die Neubildung in den inneren Gehörgang hineinwuchert, und wenn der Hörnerv durch die Geschwulst hindurchzieht und in dieselbe förmlich eingebettet erscheint.

Auch bei Sectionen von Taubstummen ist das Gehirn einer genauen Untersuchung zu unterziehen und hat man besonders auf etwaige in den Hirnhöhlen, in der Rautengrube und an den Hörnervenstämmen vorkommende Veränderungen zu achten. Das verlängerte Mark muss behufs späterer mikroskopischer Untersuchung der Acusticuskerne und Acusticuswurzeln zur Härtung in eine verdünnte Chromsäurelösung gelegt werden. Bei den in der Neuzeit festgestellten Beziehungen zwischen Acusticus und Schläfelappen dürfte es sich künftighin bei Taubstummensectionen empfehlen, auch diesen behufs mikroskopischer Untersuchung dem Gehirne zu entnehmen.

Schliesslich sei noch erwähnt, dass auch bei Schädelfracturen, welche sich auf das Schläfebein fortpflanzen, vor Herausnahme der Gehörorgane eine genaue Untersuchung der Dura mater und der Schädelknochen vorzunehmen ist, um die Ausdehnung und Richtung der Schädelfissuren und der Einrisse der harten Hirnhaut zu bestimmen.

III.

Zergliederung des macerirten Schläfebeines.

Die genaue Kenntniss des Schläfebeins, welches das knöcherne Gerüste des Hörapparates bildet, ist für das Studium der Ohranatomie unerlässlich. Bevor man daher die Präparationsarbeiten am Gehörorgane beginnt, müssen vorerst die anatomischen Details des Schläfebeins nicht nur an seiner äusseren Oberfläche, sondern auch an guten Durchschnitten erlernt werden. Da zwischen dem Schläfebeine vom Neugeborenen und dem vom Erwachsenen wesentliche Formverschiedenheiten bestehen, so ist ein vergleichendes Studium beider von grossem Nutzen, indem wir dadurch nicht nur über das Wachsthum des Schläfebeins, sondern auch über gewisse pathologische Vorgänge im Ohre während des ersten Kindesalters aufgeklärt werden.

1. Zergliederung des Schläfebeines vom Neugeborenen.

Kein Knochen des Skelets erleidet nach der Geburt so eingreifende Formveränderungen, wie das Schläfebein. Das Studium des Wachsthums desselben ist daher nur an einer Serie von Präparaten möglich, welche mit dem Temporale des Neugeborenen beginnt und dem sich die Schläfebeine von Kindern im Alter von 1/4, 1/2, 3/4, 1—5 Jahren anreihen.

Das macerirte Schläfebein vom Neugeborenen (Fig. 20 u. 21) lässt

Fig. 20.

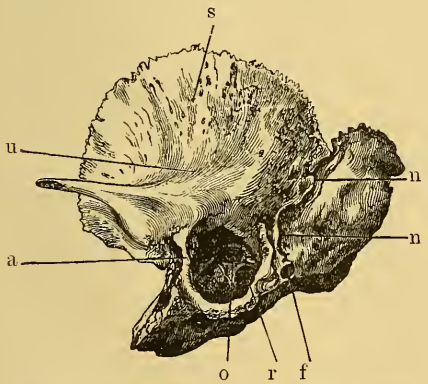

Aeussere Ansicht des Schläfebeines vom Neugeborenen. L. O. s = oberer Theil der Schuppe. u = unterer Theil derselben unterhalb der nach hinten ziehenden Linia temporalis. a = Annulus tympanicus. n, n = bis zum Foramen stylo-mastoideum reichende Naht zwischen Schuppe und Warzentheil. f = Foramen stylo-mastoideum. o = ovales Fenster. r = rundes Fenster.

Fig. 21.

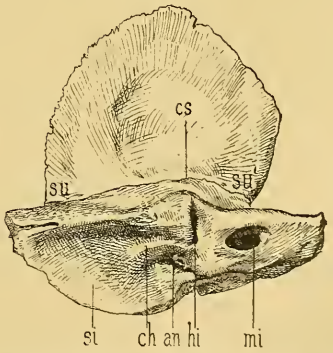

Ansicht der inneren Seite des Schläfebeines vom Neugeborenen. L. O. su, su' = Sutura petro-squamosa. cs = Tegmen tymp. mi = Meat. audit. int. hi = Fossa subarcuata. an = Spalte des Aquaeduct. vestib. ch = Erhabenheit des horizontalen Bogengangs si = Stelle des späteren Sulcus transversus.

sich ohne Schwierigkeit in drei Stücke, den Schuppen-, Pauken- und Felsentheil, zerlegen, welche sich im fötalen Leben gesondert von einander entwickeln, beim Neugeborenen noch locker zusammenhängen und erst während des Wachsthums in den ersten Lebensjahren innig mit einander verschmelzen.

Die Details des Schläfebeins vom Neugeborenen lassen sich nur an den anatomisch zerlegten Stücken desselben studiren.

Die Zergliederung unterliegt wohl keiner besonderen Schwierigkeit, doch müssen hierbei zur Vermeidung störender Absplitterungen gewisse Cautelen beobachtet werden.

Man beginnt mit der Abtrennung des Trommelfellringes (Annulus tymp. a), indem man mit einem kurzen, an der Spitze abgerundeten Messerchen oder mittelst einer gewöhnlichen Federmesserklinge in die zwischen vorderem Ringschenkel und Tegmen tymp. befindliche Fissura petro-tympanica (Fissura Glaseri) eindringt und den unmittelbar hinter dem Process. articularis post. sich anheftenden vorderen Schenkel des Ringes durch einen leichten Seitendruck von der Schuppe ablöst. Wird hierauf die Verbindung zwischen der unteren und hinteren Peripherie des Ringes und dem entsprechenden Rande der Pars petrosa und mastoidea durch Einschieben der Messerspitze in die leicht gefügte Sutur gelockert, so löst sich bei leichtem Seitendrucke auch das obere Ende des hinteren Ringschenkels von der Schuppe ab, womit die intacte Ablösung des Annulus bewerkstelligt ist.

Hierauf folgt die Abtrennung der Pars squamosa von der Pars petrosa, welche an der Innenseite des Schläfebeins (Fig. 21) mittelst der Sutura petro-squamosa (su, su'), an der äusseren Fläche mittelst der Sutura mastoideo-squamosa (Fig. 20 n n) zusammengefügt sind. Durch vorsichtiges Hineindrängen der Messerklinge in die letztgenannte Sutur und durch leichte Seitenbewegungen des Instruments gelingt es, die Verbindung beider Knochenstücke so zu lockern, dass durch einen mässigen Druck auf die Innenseite der Schuppe auch die Verbindung an der Sutura petro-squamosa gelöst und der Schuppentheil isolirt wird.

Das in seine drei Bestandtheile zerlegte Schläfebein kann nun nach allen Richtungen hin genau untersucht werden und wollen wir — ohne in eine erschöpfende Darstellung einzugehen — eine kurze Schilderung der einzelnen Stücke des Os temporale vom Neugeborenen folgen lassen, soweit dies zum Verständnisse der anatomischen Details am Schläfebeine des Erwachsenen und für die Zwecke der Sectionstechnik nöthig erscheint.

Der Trommelfellring (Annulus tymp.) (Fig. 22 u. 23) stellt eine nach oben und vorne zu offene, zur Aufnahme des Trommelfells bestimmte Knochenspange dar, welche sich mit ihren Enden am vorderen,

unteren Abschnitte der äusseren Fläche der Schuppe anheftet, während ihr unterer und hinterer Umfang mit dem unteren äusseren Rande der

Fig. 22.

Aeussere Seite des Annulus tympanicus. L. O. a = Tuberc. tymp. anter. p = Tuberc. tymp. post. (Zuckerkandl.)

Fig. 23.

Innere Seite des Annulus tympanicus. L. O. st = Sulcus tymp. p = Tuberc. tymp. post. t = Spina tymp. ant. s = Spina tymp. post. (Henle). Zwischen beiden die Crista spinarum mit dem unter derselben verlaufenden Sulcus malleolaris.

Pars petrosa und mit dem Warzentheile der letzteren sich verbindet. An der äusseren Seite des Ringes sind zwei vorspringende Höcker, Tuberculum tymp. antic. (a) und postic. (p) (Zuckerkandl), bemerkenswerth, weil die Entwicklung des knöchernen Gehörgangs aus dem Trommelfellringe an diesen zwei Stellen am frühesten beginnt. Die Innenseite des Ringes (Fig. 23) zeigt einen zur Aufnahme des Trommelfells bestimmten Falz (Sulcus tympanicus, st.). Die innere Lefze des Falzes am vorderen Ringschenkel geht nach oben zu in eine nach hinten und innen gerichtete kantige Spitze über (s), welche von Henle als Spina tymp. post. bezeichnet wird im Gegensatze zu der etwas tiefer liegenden, am vorderen Rande des Ringschenkels vorspringenden Spina tymp. ant. (t). Beide Fortsätze werden durch einen nach innen vorspringenden Grat (Crista spinarum, st.) verbunden, unter welchem der für die Aufnahme des Proc. long. mallei dienende Sulcus malleolaris in schräger Richtung nach vorne und unten verläuft. Der zwischen diesem Theile des vorderen Ringschenkels und dem vorderen äusseren Rande des Tegm. tymp. liegende Spalt wird als Fissura petro-tympanica (Fissura Glaseri) bezeichnet, durch welche ein Theil des Ligam. mallei ant., die Art. tymp. inf. und die Chorda tymp. durchziehen.

Das zweite Stück des Schläfebeins vom Neugeborenen, die Pars squamosa (Fig. 24 u. 25), zeigt am vorderen Abschnitte seiner äusseren Fläche den schlanken Processus zygomaticus, dessen Wurzel nach unten von der noch schwach ausgeprägten und flachen Gelenkgrube des Unterkiefers begrenzt wird. Die obere Kante des Proc. zygomaticus setzt sich auf die hintere Fläche der Schuppe als ein leicht geschwungener, erhabener Grat (Linea temporalis) fort, welcher die Schuppe in einen oberen und unteren Abschnitt theilt. Dieser unterhalb der Linea temporal. gelegene, dreieckige, mit der Spitze nach unten gerichtete Abschnitt nimmt unser Interesse besonders in Anspruch, weil derselbe an dem späteren Wachsthume des knöchernen Gehörgangs und des

Warzenfortsatzes wesentlichen Antheil nimmt. Der vordere Rand und Abschnitt dieses Dreiecks zerfällt in drei Stücke. Das oberste, hinter dem Proc. articul. gelegene Stück (a r) dient dem schuppenartig geformten Ende des vorderen Schenkels des Trommelfellringes zur Anlagerung; der mittlere Theil des Randes (r r′) bildet gemeinschaftlich mit dem Annulus die sog. Incisura Rivini (Margo tymp. der Schuppe), während das hintere Drittel (r′ l), mit welchem das Ende des hinteren Ringschenkels verwächst, sich dem Tuberc. mast. der Pars

Fig. 24.

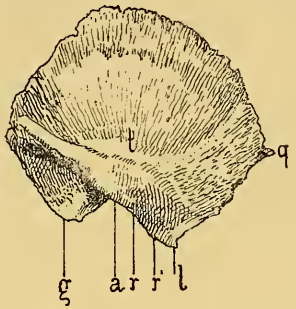

Aeussere Fläche der Pars squamosa vom Neugeborenen. L. O. g = vorderer unterer Rand der Schuppe, oberhalb derselben die flache Cavit. glenoid. a r = Anheftungsstelle des vorderen Ringschenkels an die Squama. r r′ = Margo tymp. squamae. r′ l = untere, an das Tuberc. mast. sich anlagernde Spitze der Pars squamosa. l q = hinterer, die Sutura mast. squamosa bildender Rand des Schuppentheils.

Fig. 25.

Innere Ansicht der Schläfebeinschuppe vom Neugeborenen. L. O. lt = innere vorspringende Lamelle der Schuppe. lm = unteres Dreieck des Schuppentheiles. g = glatter Theil dieser Lamelle. z = zelliger Theil derselben. o = hintere Grenze der Sutura petro-squamosa. r = vorderer, rinnenförmiger Rand der Lamelle.

mast. anfügt.[1] Der hintere Theil des genannten dreieckigen Theiles der Schuppe (l q), welcher sich mit dem Warzentheile der Pyramide durch die Sutura mast. squamos. (Fig. 20 n n) vereinigt, bildet die äussere Deckplatte des Antrum mast., und da sich besonders der untere, dem Tuberc. mast. anliegende Theil derselben beim Wachsthum des Warzenfortsatzes an der Bildung des vorderen Abschnittes desselben betheiligt, so wird sie von Zuckerkandl als Lamina mast. ext. bezeichnet.

An der Innenseite der Schläfebeinschuppe (Fig. 25) wird der untere Flächenabschnitt durch eine horizontal vorspringende, zackige Leiste (o r) zu einem Dreiecke abgegrenzt. Die obere, zackige Lamelle des Dreiecks (o r) verbindet sich mittelst der Sutura petro-squamosa mit dem von der oberen Fläche[1] der Pyramide ausgehenden Tegmen tymp. et mast. (Fig. 26). Der hintere und mittlere Abschnitt dieses Randes ist bis zum vorderen oberen Winkel des Dreiecks zugeschärft

[1] Syn. innere vordere Fläche (Henle), vordere obere Fläche (Luschka).

und wird durch die entsprechend zugeschärfte Platte des Tegmen tymp. überragt (Fig. 26 l). Der vordere, verbreiterte Theil des Randes (Fig. 25 r) hingegen erscheint zur Aufnahme der entsprechend verdickten Kante des Tegmen tymp. rinnenförmig vertieft.

Die untere Lefze dieser Rinne (Proc. inf. tegm. tymp., Kirchner) drängt sich zwischen den vorderen unteren Rand der Schuppe und den vorderen Schenkel des Annulus hinein und ist am Schläfebeine des Neugeborenen und Erwachsenen als langer Grat zwischen Schuppe und oberem Rand des Os tymp. sichtbar (Fig. 30 g). Der zwischen dieser Lefze und dem Os tymp. zurückbleibende Spalt ist die Fissura petro-tymp. oder Fissura Glaseri. Dieselbe hängt beim Neugeborenen (Fig. 28) mit jener im vorderen Winkel des Temporale gelegenen, dreieckigen Lücke zusammen, welche von Henle als Canalis musculo-tubarius bezeichnet wird und welche durch die von der medialen Wand dieses Canals vorspringende Knochenleiste in zwei unvollständig getrennte Canäle zerfällt, deren unterer weiterer die Tuba Eustach. ossea, der obere engere den Semicanalis pro tensore darstellt. Die vordere Ecke des Tegm. tymp. zeigt manchmal da, wo obere und untere Lefze ihres lateralen Randes zusammenstossen, eine rundliche 1 mm grosse, mit einem seichten Walle umrandete überknorpelte Fläche.

Die unterhalb der zackigen Leiste gelegene dreieckige Fläche der Schuppe ist an ihrem vorderen Abschnitte glatt, an ihrem hinteren Theile jedoch zellig. Der vordere glatte Theil (g) bildet mit der sie überragenden zackigen Leiste eine Nische im oberen Trommelhöhlenraume, in welchem Hammer und Ambos lagern, während der hintere zellige Abschnitt (z) des Dreieckes, wie bereits erwähnt, die äussere Deckplatte des Antrum mast. darstellt.

Das dritte Stück des Schläfebeins vom Neugeborenen, die Pars petrosa (Fig. 26), schliesst in seinem vorderen und mittleren Abschnitte die Labyrinthhöhle in sich, während der hintere Theil die Anlage des Warzenfortsatzes und das Antrum mast. birgt. An seiner nach aussen gekehrten Fläche sind bemerkenswerth: die Fenestra

Fig. 26.

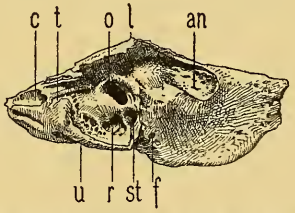

Pars petrosa vom Neugeborenen nach Wegnahme der Pars squamosa und tympanica. o = Fenestra ovalis. r = Fenestra rotunda. st = Sinus tymp. u = äusserer Rand der unteren Pyramidenfläche. f = Foramen stylo-mastoid. l = Lamelle des Tegmen tymp. an = Antrum mastoid. t = Ost. tymp. tubae Eust. c = Canalis caroticus.

ovalis (o) und rotunda (r), das nach vorne von beiden vorspringende FPromontorium, das über der enestra ovalis schräg nach hinten und unten verlaufende Stück des Facialcanales mit dem ihn nach hinten begrenzenden Wulste des horizontalen Bogengangs, die hinter dem ovalen Fenster vorspringende Eminentia stapedii und im vorderen Ab-

schnitte dieser Wand die untere innere Begrenzung der knöchernen Ohrtrompete mit dem darüber liegenden Semicanalis pro tensore tymp. (t). Das hinter dem Trommelhöhlenraume lagernde länglichovale Antrum mast. (an) misst im Längendurchmesser 9—11 mm, im Höhendurchmesser 7—9 mm. Die meist glatte, oft aber auch poröse, innere und untere Wand des Antrum erhält erst später während des Wachsthums des Warzenfortsatzes ein ausgesprochenes zelliges Gefüge.

Die innere Trommelhöhlenwand und das Antrum mast. werden durch die bereits erwähnte, von der vorderen oberen Pyramidenwand ausgehende, dreieckige Lamelle (l) (Fig. 26) überdacht, welche das Tegmen tymp. et mast. mit ihrem zugeschärften Rande über die ihr entgegenstrebende innere Lamelle der Pars squamosa hinüberschiebt (Fig. 25 lt). Die Spuren dieser Uebereinanderlagerung der zwei Lamellen sind noch an Frontalschnitten von Schläfebeinen Erwachsener, am Durchschnitte der oberen knöchernen Gehörgangswand und des Antrum nachweisbar. Eine oberhalb der vorderen Mündung des Canal. tensor. tymp. oder am Can. carot. beginnende, an der Grenze der vorderen Pyramidenkante und des Tegmen tymp. nach hinten und lateralwärts verlaufende Rinne (Sulcus N. petr. sup. maj.) führt zum Hiat. canal. Fallopii. Der an dieser Stelle ungedeckte Theil des Facialcanals ist beim Neugeborenen durchschnittlich grösser, als beim Erwachsenen.

Von den Details an der hinteren Pyramidenfläche (Fig. 21) sind ausser dem im vorderen Abschnitte liegenden Porus acusticus intern. (mi) bemerkenswerth: die, die obere Kante der Pyramide unterbrechende, unterhalb des oberen Bogenganges gelegene Nische (Fossa subarcuata, hi), welche von einem gefässhältigen Bindegewebsfortsatze der Dura mater ausgefüllt wird (Wagenhäuser) und während des Wachsthums so verödet, dass am Schläfebeine Erwachsener nur Spuren derselben sich vorfinden; der obere Schenkel des hinteren Bogengangs (ch), welcher hinter dem inneren Schenkel des Canal. semicirc. super. in gleicher Höhe mit dem Porus acusticus intern. als abgerundeter Wulst prominirt, und die unterhalb dieser Erhabenheit liegende vertiefte Oeffnung des Aquaed. vestibuli. Die leicht concave Fläche des hintersten Abschnittes dieser Pyramidenwand (Fig. 21 si) zeigt noch kaum eine Andeutung des späteren Sulc. sinus transversus.

Zum Studium der Topographie des Schläfebeins vom Neugeborenen bedarf es einiger Sägeschnitte, welche durch das ganze Temporale geführt werden. Drei Schnitte sind es insbesondere, welche für das Verständniss der entsprechenden Details am Schläfebeine Erwachsener unumgänglich nöthig sind. Der eine dieser Schnitte ist ein Frontalschnitt, welcher senkrecht durch den hinteren Theil der Squama, durch das Tuberculum mast. und das Foramen stylo-mast. geht und ausser dem Schuppen- und Warzentheile auch den hinteren Ab-

schnitt des Felsentheils durchtrennt. Er zeigt uns (Fig. 27) die Umrisse des Antr. mast., den Höhen- und Querdurchmesser desselben und die Betheiligung der Pars squamosa und petrosa an der Bildung seiner Wände. Besonders klar ist an solchen Schnitten die Uebereinanderschiebung der von der oberen Pyramidenfläche ausgehenden Lamelle (t) und der Lamin. mast. int. der Schuppe (l), ferner die Anlagerung des zelligen Theiles der Schuppe (a) am Tuberc. mast. (tu) zu sehen. Der zweite Frontalschnitt (Fig. 31 u. 32) geht durch eine Ebene, welche durch den grössten Höhendurchmesser der Schuppe, den Rivinischen Ausschnitt, den hinteren Schenkel des Annulus (in der Mitte zwischen der Eingangsöffnung des Canal. carotic. und Foram. stylo-mast.) einerseits und den inneren Gehörgang andererseits gelegt ist. Er trifft die Promontorialwand knapp vor der Nische des ovalen Fensters. Am vorderen Theile dieses Sägeschnitts (Fig. 32) ist der Uebergang der

Fig. 27.

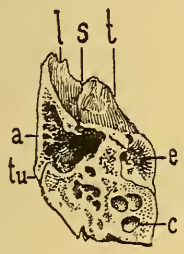

Frontalschnitt durch das Antrum mastoid. beim Neugeborenen; hintere Ansicht. R. O. a = äussere, dem Schuppentheile angehörige Deckplatte des Antrum. l = Lamin. mast. int. der Pars squamos. sutura petro-squamosa. t = Tegm. tymp. tu = Tuberculum mastoid. e = Fossa subarcuata. c = Cochlea.

Fig. 28.

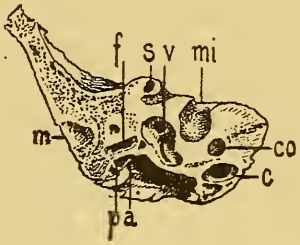

Horizontalschnitt durch das Schläfebein eines Neugeborenen. R. O. a = Durchschnitt des hinteren Ringschenkels. p = Durchschnitt der Scheide des Proc. styloid. m = unteres Ende des Antr. mastoid. f = Durchschnitt des Canal. facial. v = Vestibulum. s = Durchschnitt des Canal. semic. sup. und der Fossa subarcuat. co = Cochlea. mi = Meat. intern. c = Canal. caroticus.

Trommelhöhle in den Canalis musculo-tubarius, an dem hinteren Stücke (Fig. 32) der Uebergang des oberen Trommelhöhlenraumes (c) in das Antr. mast. ersichtlich. Dieser im nächsten Abschnitte abgebildete Durchschnitt ist, wie wir sehen werden, auch für das Studium des Wachsthums des äusseren Gehörgangs von Wichtigkeit. — Der Horizontalschnitt durch das Schläfebein (Fig. 28) geht durch eine Ebene, welche durch das Tubercul. mastoid., die untere Wand der knöchernen Tuba und den inneren Gehörgang gelegt ist. An demselben kann die Art der Anlagerung des Annulus tymp. an den Rand der unteren und hinteren Trommelhöhlenwand (a), das Lageverhältniss des Canal. carot. (c) zur knöchernen Tuba und zur vorderen Trommelhöhlenwand, die Form der Pars mastoidea am Querschnitte; an der hinteren Grenze des

Cavum tymp., die Lage des Facialcanals (f) und der Scheide des Griffelfortsatzes (p) und endlich am inneren Rande der Pars petrosa, der Durchschnitt des Hiat. subarcuatus (s) gut übersehen werden.

Die zum Studium der Höhlen und Canäle des knöchernen Labyrinthes darzustellenden Sägeschnitte durch das Felsenbein Neugeborener werden in dem Abschnitte „Präparation des knöchernen Labyrinths“ ausführlicher geschildert werden.

Wer sich über die einzelnen Stadien des Wachsthums des Schläfebeins, vom Neugeborenen bis zum Erwachsenen unterrichten will, wird mit grossem Vortheile eine nach Altersstufen geordnete Schädelsammlung benützen, wie solche in den grösseren anatomischen Anstalten vorhanden sind. Eine Mustersammlung dieser Art ist jene des Wiener anatomischen Museums, deren Durchsicht viel des Belehrenden bietet.

Als Resultat der Durchmusterung einer nach Altersstufen geordneten Schädelsammlung ergibt sich im Allgemeinen, dass das Wachsthum des aus der Pars tymp. hervorgegangenen Theiles des knöchernen Gehörgangs am raschesten fortschreitet und am frühesten abschliesst, dass hingegen die von der Pars squamosa (horizontaler Theil) gebildete obere Gehörgangswand erst später ihre bleibende Länge und Breite erhält und dass der Warzenfortsatz am spätesten — oft erst zur Pubertätszeit — sich vollständig entwickelt, sogar nach dieser Zeit noch im Innern sich verändert.

Die Entwicklung des knöchernen Gehörgangs nach der Geburt lässt sich, in Ermanglung einer grösseren, nach dem Alter fortlaufenden Serie von Schädeln oder Schläfebeinen, auch an 3—4 Schläfebeinen: vom

Fig. 29.

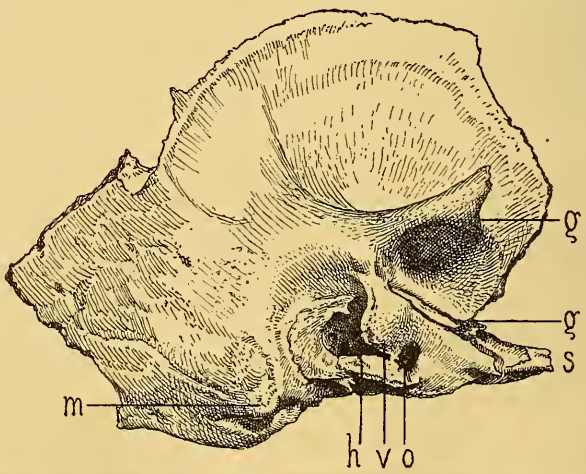

Schläfebein eines einjährigen Kindes. R. O. v = aus dem Tubercul. ant. des Trommelfellringes hervorgehende Knochenwucherung. h = Knochenwucherung aus dem Tubercul. postic. o = durch das Zusammenstossen der vorderen und hinteren Knochenwucherung entstehende Ossificationslücke an der vorderen unteren Gehörgangswand. g, g = Cavitas glenoidal. mit der Wurzel des Proc. zygomat., das untere g bezeichnet gleichzeitig die zwischen Schuppe und Os tymp. sich hineindrängende untere Lefze des Tegm. tymp. s = Spitze der Pyramide. m = Proc. mastoid.

Neugeborenen (Fig. 20), vom ein- und zweijährigen Kinde (Fig. 29) und vom Erwachsenen (Fig. 30), verfolgen.

Das Wachsthum des knöchernen Gehörgangs, an dessen Bildung hauptsächlich der Schuppen- und Paukentheil des Schläfebeins betheiligt sind, geht in folgender Weise vor sich: Schon einige Wochen nach der Geburt zeigt sich an den als Tuberc. antic. und postic. (Fig. 22, a p, Zuckerkandl) bezeichneten Höckern an der lateralen Seite des Annulus tymp. eine starke Massenzunahme. Durch rasches Wachsthum dieser Höcker (Fig. 29, v h) gegen einander kommt es — neben gleichzeitiger Massenzunahme des ganzen Trommelfellringes — meist schon im ersten Lebensjahre, zur brückenartigen Vereinigung derselben. Hierdurch wird zwischen der unteren Peripherie des Annulus und dieser, den äusseren Abschnitt der vorderen und unteren Gehörgangswand bildenden Knochenbrücke eine verschieden grosse, durch fibröses Gewebe geschlossene Lücke (o) gelassen, welche häufig bis zum dritten Lebensjahre durch Knochenmasse ausgefüllt wird, häufig jedoch bis zum 5—6. Lebensjahre, ja zuweilen das ganze Leben hindurch persistirt. (Ossificationslücken Arnold's und v. Tröltsch's.)

Am Schläfebeine des Erwachsenen erscheint somit der durch die Pars tymp. gebildete Theil des knöchernen Gehörgangs als ein rinnenförmig aufgerolltes Knochenblatt (Fig. 30, p), welches in die, durch den horizontalen

Fig. 30.

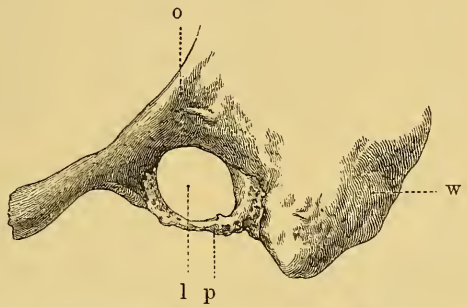

Aeussere Ansicht des knöchernen Gehörgangs vom Erwachsenen. o = horizontaler Theil der Schuppe, obere Wand des Gehörgangs. p = Pars tympanica. l = Lumen des Gehörgangs. w = Warzenfortsatz. (Linkes Ohr.)

Theil der Schuppe (o), den Process. articul. post. und den Warzenfortsatz gebildete, nach abwärts sehende Rinne, wie von unten her hineingeschoben erscheint [1]. Die Grenzen der Anlagerung des Os tymp. an den Schuppen- und Warzentheil sind meist durch eine Nahtspur kenntlich, selten ganz verwaschen.

Die Bildung der oberen Gehörgangswand aus dem Schuppentheile geht in der Weise vor sich, dass die eigentliche Squama oberhalb der Linea temporalis (Fig. 31) ihre Stellung beibehält, indess der unterhalb dieser Linie, zwischen Process. artic. postic. und Tuberc. mastoid. gelegene Theil (p p) (Superficies meat. Schwalbe) während des Wachsthums allmälig eine horizontale Lage einnimmt.

Stellt man, wie die beistehenden Abbildungen zeigen, die Sägeschnitte des Schläfebeins vom Neugeborenen (Fig. 31 u. 32) und vom Erwachsenen (Fig. 33) neben einander, so kann man sich leicht davon überzeugen, dass das mit p p′ bezeichnete Stück der Pars squamosa (Fig. 32) jener Theil

[1] Du Verney, Traité de l'organe de l'ouie. 1731.

ist, aus welchem während des Wachsthums der in Fig. 33 abgebildete, die obere Gehörgangswand bildende Theil der Pars squamosa (d) sich entwickelt, welcher zur eigentlichen Schuppe in einen rechten Winkel gestellt ist. Nach dem Gesagten wird daher die vordere und untere Wand des knöchernen

Fig. 31.

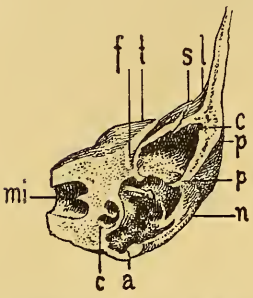

Frontalschnitt durch die Mitte des Schläfebeins vom Neugeborenen; hintere Ansicht. L. O. p, p = unterer Abschnitt der Pars squamosa (Superficies meat. ext.). n = Anheftung des hinteren Ringschenkels an die Pars mastoid. oss. petros. a = Sutur zwischen unterer Peripherie des Annulus und dem Rande der Pars petrosa. l = Lamin. int. der Pars squamosa. s = Sutura petro-squamosa. t = Tegmen tymp. f = Hiat. can. Fallopiae. c = oberer Trommelhöhlenraum. c = Cochlea. mi = Meat. intern.

Fig. 32.

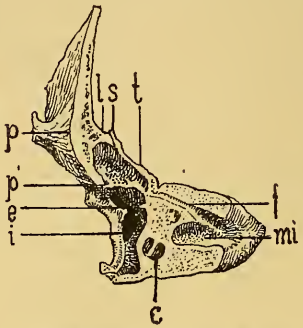

Frontalschnitt durch die Mitte des Schläfebeines vom Neugeborenen, vordere Ansicht. L. O. p, p' = unterer Abschnitt der Pars squamosa (Superficies meat. ext). l = Lamin. int. der Pars squamosa. s = Sutura petro-squamosa. t = Tegm. tympan. e = Fissura petro-tympan. (Glaseri.) i = Canalis musculo-tubarius. c = Cochlea-mi = Meat. int. f = Canalis facialis.

Fig. 33.

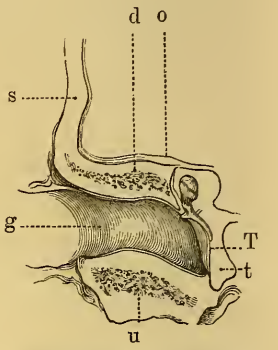

Senkrechter (Frontalschnitt) Durchschnitt durch knöchernen Gehörgang und Trommelhöhle. s = Schuppe. o = horizontaler Theil der Pars squamosa = obere Wand des knöchernen Gehörgangs. u = untere Gehörgangswand. g = Gehörgang. T = Trommelfell mit dem Hammer. t = Trommelhöhle. (Linkes Ohr.)

Gehörgangs ausschliesslich vom Os tympan. gebildet, die obere Wand fast nur von der Pars squamosa, während an der Bildung der hinteren Wand Pauken-, Warzen- und Schuppentheil participiren; letzterer zum grossen Theile durch seine die vordere Fläche des Warzenfortsatzes bildende Lamina mastoidea.

2. Durchschnitte des Schläfebeins vom Erwachsenen.

Zum Detailstudium des Schläfebeins vom Erwachsenen werden an drei verschiedenen Schläfebeinen in sagittaler, frontaler und horizontaler Richtung eine Reihe von parallel laufenden Schnitten mittelst dünner Laubsägen (Nr. 12) angefertigt. Um die beabsichtigte Schnittrichtung nicht zu verfehlen, werden vorher die Lage der Schnitte und ihre Entfernung von einander durch Linien an der äusseren Fläche des Schläfebeins angezeichnet. Da die Durchschnitte der Labyrinthhöhle in dem Capitel über Präparation des knöchernen Labyrinths besprochen werden, so wollen wir im folgenden vorzugsweise die Durchschnitte des knöchernen Gehörgangs und des Mittelohrs berücksichtigen.

Die erste Schnittserie durch das Schläfebein in sagittaler Richtung wird senkrecht zur Leitungslinie des äusseren Gehörgangs geführt. Drei Parallelschnitte von der äusseren Oeffnung bis zur Incisura Rivini genügen, die Aenderung des Querschnittes des äusseren Gehörgangs von aussen nach innen und das topographische Verhältniss desselben zur Cavitas glenoidalis, zu den Warzenzellen und zum Antrum mastoid. zur Ansicht zu bringen.

Da die Weite des knöchernen Gehörgangs im Normalen sehr grossen Variationen unterliegt, so wähle man zur Anfertigung von Durchschnitten eine Anzahl von Schläfebeinen, in welchen neben Exemplaren mit durchschnittlich weitem, auch solche mit extrem weiten und sehr engen Gehörgängen vertreten sind. Die beistehend abgebildeten Sägeschnitte sind einem Schläfebeine mit einem Gehörgangslumen von durchschnittlicher Weite entnommen.

Der erste Sägeschnitt setzt an der Innenseite der Schläfebeinschuppe, hart an der Grenze zwischen der unteren und Seitenwand der mittleren Schädelgrube ein, fällt somit durchschnittlich 5 mm medianwärts vom unteren rauhen Rande der Pars tymp. Ein Vergleich der Querdurchmesser der äusseren Gehörgangsöffnung (Fig. 34) mit jenen

Fig. 34.

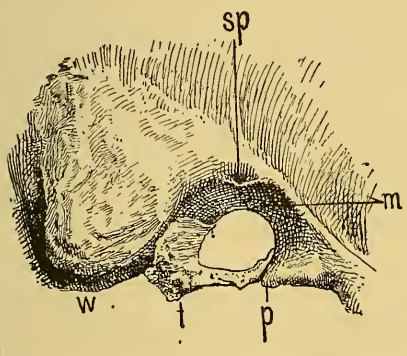

Aeussere Oeffnung des knöchernen Gehörgangs am macerirten Schläfebeine vom Erwachsenen. R. O. t = Pars tymp. des knöchernen Gehörgangs. m = Pars squamosa (horizontaler Theil) des knöchernen Gehörgangs. sp = Spina supra meatum (Bezold). p = Proc. articularis der Kiefergelenksgrube. w = Warzenfortsatz.

Fig. 35.

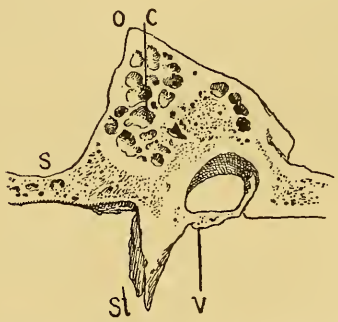

Sagittaler Sägeschnitt, 5 mm medial von der äusseren Oeffnung des knöchernen Gehörgangs vom selben Präparate. v = vordere, untere, der Pars tymp. angehörige Wand des Gehörgangs. c = pneumatische Zellenräume des Mittelohrs, längs der hinteren, oberen Gehörgangswand. o = obere Kante der Pyramide. s = Sin. sigmoideus. st = Proc. styloideus.

des ersten Sägeschnittes (Fig. 35) ergibt, dass der Höhendurchmesser des letzteren um $2\frac{1}{2}$—$3\frac{1}{2}$, der Querdurchmesser um 2—3 mm abgenommen hat. An dem nächstfolgenden, 3 mm medialen Sägeschnitte, welcher beiläufig die Mitte der unteren Wand trifft (Fig. 36), hat der stärker nach vorn sich neigende Höhendurchmesser des elliptischen

Querschnittes nur wenig abgenommen, hingegen zeigt sich eine Verkürzung des Querdurchmessers um 2—3 mm. Am dritten Sägeschnitte endlich (3 mm medianwärts), welcher durch die Incisura Rivini und den hinteren oberen Theil des Sulcus tymp. geht, nimmt der Höhendurchmesser wieder um 1—1½ mm zu, während der Querdurchmesser (um 1 mm geringer, als am früheren Sägeschnitte) hier am engsten ist.

Fig. 36.

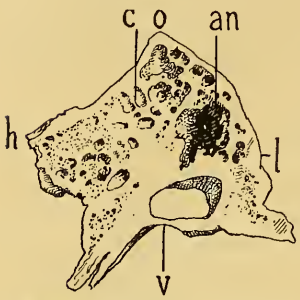

Sagittalschnitt, 3 mm medial vom vorherigen Schnitte. v = vordere, untere Gehörgangswand. an = lateraler Abschnitt des Antrum mast. c = pneumatische Zellenräume. o = obere Kante der Pyramide. h = hintere Kante derselben.

Die engste Stelle (Isthmus meat. ext.) des von aussen nach innen, besonders im Querdurchmesser sich verengernden knöchernen Gehörgangs befindet sich somit durchschnittlich zwischen dem hinteren oberen Rande des Trommelfells und der ihm gegenüberstehenden, hier am stärksten nach hinten gewölbten, vorderen, unteren Gehörgangswand. Zuweilen beginnt der Isthmus schon 1½ mm lateralwärts vom hinteren Trommelfellrande.

Der knöcherne Gehörgang beim Erwachsenen gleicht einem seitlich plattgedrückten Cylinder, dessen Querschnitt die Form eines unregelmässigen Ovals mit stark nach vorn geneigtem grossen Durchmesser zeigt. Von einer scharfen Begrenzung der Gehörgangswände kann, wie Bezold (l. c.) richtig bemerkt, bei dieser Form des Durchschnittes keine Rede sein. In der That kann man sich nicht nur an Corrosionsdurchschnitten, sondern auch an Sagittalschnitten des Schläfebeins und durch einen Blick in den Gehörgang eines macerirten Schädels davon überzeugen, dass in Folge der seitlichen Abplattung des Ohrcanals zwei Wände desselben, die hintere obere und die vordere untere Wand prävaliren, welche an den Endpunkten des grossen Durchmessers des Ovals in kurzem Bogen zusammenstossen.

Die Messungen des Gehörgangsquerschnittes müssen sowohl an sagittalen, als auch an Horizontal- und Frontalsägeschnitten des Schläfebeins und ausserdem nach dem Vorgange Bezold's (l. c.) an Corrosionspräparaten durchgeführt werden. Die Massbestimmung an letzteren jedoch, macht trotz ihrer grossen Vortheile diejenige an Knochendurchschnitten nicht entbehrlich. Mit Rücksicht auf die grosse Wichtigkeit des Gegenstandes haben Anatomen und Ohrenärzte den Messungen des Gehörgangs ein besonderes Augenmerk zugewendet, und liegen bereits von Tröltsch, Sappey, Hyrtl und Bezold so detaillirte Angaben vor, dass sich denselben kaum etwas Neues hinzufügen lässt. Ich kann indess bei Durchsicht dieser Messungen die Bemerkung nicht unterdrücken, dass mir der Vorgang, aus einer grösseren Reihe von Einzelmessungen die Durchschnittszahl zu ziehen, nicht recht verständlich ist. Es kommen nämlich nicht selten Durchschnittszahlen vor, welche in keinem Einzelfalle der betreffenden Rubrik sich wiederfinden. Da nun dieses Durchschnittsmass in Wirklichkeit nicht existirt, so hat dasselbe meiner Ansicht nach keinen praktischen Werth. Einfacher erscheint mir die Methode, jene Masse als Durchschnittsresultate anzuführen, welche bei der überwiegenden Anzahl der Präparate gefunden wurden, und neben diesen das vorwiegende Mehr oder Minder der geringeren Anzahl der Präparate anzuführen.

Die von mir an Sagittalschnitten des Gehörgangs vorgenommenen Messungen ergaben bei der Mehrzahl der Schläfebeine: an der äusseren Oeffnung des

knöchernen Gehörgangs, in der Verticalebene des vorderen Randes der Pars tymp. im Höhendurchmesser 12 mm, im Querdurchmesser 10 mm. In der Mitte des knöchernen Gehörgangs im Höhendurchmesser 9 mm, im Querdurchmesser 5 mm. Am inneren Ende der oberen Wand (Incisura Rivini) im Höhendurchmesser 10 mm, im Querdurchmesser 4 mm. Bei der geringeren Anzahl der Schläfebeine mit sehr weiten und sehr engen Gehörgängen schwanken diese Zahlen um 1—3 mm und darüber. Bezold fand an Corrosionsdurchschnitten folgende Durchschnittsmasse: am Anfangstheile des knöchernen Gehörgangs für den Höhendurchmesser 8,67 mm, für den Querdurchmesser 6,07 mm; am Ende des Gehörgangs in der Verticalebene der Incisura Rivini für den Höhendurchmesser 8,13 mm, für den Querdurchmesser 4,6 mm. Der Grund dieser merklichen Differenz zwischen den beiden Messungsresultaten liegt wahrscheinlich darin, dass die Mehrzahl der Corrosionsabgüsse Bezold's von nicht macerirten Gehörorganen herrühren, an welchen durch die Periost- und Cutisauskleidung das Gehörgangslumen wesentlich kleiner erscheinen muss, als am macerirten Schläfebeine.

Die hier abgebildeten Sagittalschnitte durch den äusseren Gehörgang (Fig. 35 u. 36) geben ein übersichtliches Bild des Nachbarverhältnisses zwischen hinterer oberer Gehörgangswand und den pneumatischen Räumen des Warzenfortsatzes. Da der eigentliche Warzenfortsatz weiter lateralwärts, als die äussere Oeffnung des knöchernen Gehörgangs liegt, so wird durch den ersten Sägeschnitt, mit der Schuppe und dem Jochfortsatze auch der ganze Warzenfortsatz (Fig. 34 w) und ein Theil des Sinus sigmoideus abgetrennt.

Am ersten Sagittalschnitte medial von der äusseren Oeffnung des Gehörgangs (Fig. 35) erscheinen jene, zwischen der hinteren oberen Gehörgangswand einerseits und dem Sinus transversus, sowie der hinteren Pyramidenfläche andererseits gelegenen pneumatischen Zellräume, welche die Verbindung des medial gelegenen Antrum mast. mit den lateralen Zellräumen des Warzenfortsatzes vermitteln. Ihre sehr wechselnde Zahl und Anordnung steht, wie besonders an Horizontalschnitten ersichtlich, zur pneumatischen oder diploëtischen Beschaffenheit des Warzenfortsatzes in einem gewissen Verhältnisse.

Hat die Serie der sagittalen Sägeschnitte die Mitte des Gehörgangs überschritten (zuweilen vor der Mitte), so stösst man schon sehr häufig auf die laterale Grenze des Antrum mastoid. (Fig. 36). Dasselbe erstreckt sich somit um ein Bedeutendes über die Grenzen der Trommelhöhle lateralwärts. Seine Lage hinter und über dem knöchernen Gehörgange erklärt zur Genüge das nicht seltene Uebergreifen von Eiterungsprocessen im Antrum und den angrenzenden Zellräumen auf den knöchernen Gehörgang. Gleichzeitig zeigt uns aber auch dieses anatomische Verhältniss, dass die operative Eröffnung des Antrum mastoid. auch vom Gehörgange ausgeführt werden kann, ein Verfahren, welches von K. Wolf[1] zuerst vorgeschlagen, künftighin eine ausgedehntere Verwendung finden dürfte, als dies bisher der Fall war.

[1] Berl. klin. Wochenschr. 1877.

Der durch die Incisura Rivini und den hinteren Theil des Sulcus tymp. gehende sagittale Sägeschnitt (Fig. 37) trifft die vordere Gehörgangswand noch in einer Entfernung von 4—5 mm von dem am medialsten gelegenen vorderen, unteren Abschnitte des Sulcus tymp. Durch denselben wird der hinter der Trommelhöhle gelegene Theil des Antrum und die Promontorialwand der Trommelhöhle freigelegt. Gleichzeitig aber wird wegen des stumpfen Winkels, welchen die Achse der Pyramide mit jener des äusseren Gehörgangs bildet, durch diesen Schnitt schon der horizontale (h) und hintere (n) Bogengang getroffen. Diese schief nach vorn und innen strebende Richtung der Pyramide bedingt es auch, dass bei Fortsetzung der sagittalen Schnittführung in der auf die Gehörgangsachse senkrechten Richtung nach innen, die Trommelhöhle und die Pyramide so schräg getroffen werden, dass die Lage der Sägeschnitte sich der frontalen, senkrecht auf die Achse der Pyramide geführten Schnittrichtung nähert.

Fig. 37.

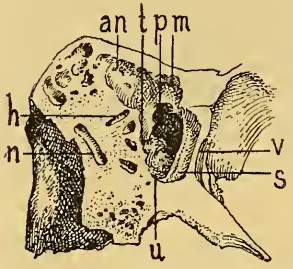

Sagittalschnitt 3 mm medial vom vorherigen. (Die Abbildung ist 90° nach vorn gedreht zu denken.) v = Durchschnitt der vorderen, unteren Gehörgangswand. s = Sulcus tymp. an = Antrum mast. t, p, m = Knochenleiste im oberen Trommelhöhlenraume vom Rostr. cochleare zur Spin. tymp. post. m = Cavit. cap. mallei. u = untere Trommelhöhlenwand. h, n = Bogengangsdurchschnitte.

Da durch die geschilderte sagittale Schnittführung die medialen Sägeschnitte sowohl die Trommelhöhle, als auch die Pyramide in schräger Richtung treffen, so muss an einem zweiten Schläfebeine ein sagittaler Sägeschnitt durch die Trommelhöhle derart geführt werden, dass durch denselben die Pars squamosa und tymp. mit dem Trommelfellrahmen auf der einen und die Pars petrosa mit der inneren Trommelhöhlenwand auf der anderen Seite zur Anschauung gebracht werden. Der Schnitt muss somit in sagittaler Richtung durch das Tegmen tymp. und durch den Boden der Trommelhöhle zwischen dem unteren Kreissegmente des Sulc. tymp. und der inneren Trommelhöhlenwand durchgehen. Da am intacten Schläfebeine die Schnittrichtung leicht verfehlt wird, so wird dieselbe dadurch gesichert, dass das Tegmen tymp. in einer Linie, welche von der vorderen Mündung des Canalis musculotubarius gegen die Incisura parietalis gezogen wird, mittelst einer Kneipzange oder eines Grabstichels in einer Breite von 1½—2 mm geöffnet wird. Dadurch gewinnt man einen freien Einblick in die Trommelhöhle, um bei Führung der Säge genau die Mitte der unteren Trommelhöhlenwand zwischen Sulc. tymp. und Promontorium durchzutrennen. Das in zwei Stücke zerlegte Schläfebein zeigt nun auf der einen Seite (Fig. 38), die äussere Trommelhöhlenwand und die laterale

Wand der knöchernen Tuba (t), hinter derselben die rundlich elliptische Lücke zur Aufnahme des Trommelfells, den Sulc. tymp. (f), am oberen Abschnitte des oberen Trommelfellrahmens den Rivini'schen Ausschnitt (o) zur Aufnahme der Shrapnell'schen Membran, über demselben die Hammer-Ambosnische (o, k) und den Uebergang der glatten Fläche in die zellige Wand des Antrum mastoid. Die innere Ansicht dieses

Fig. 38.

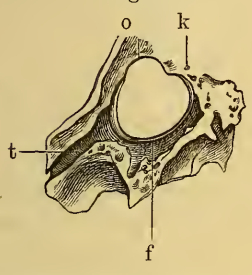

Aeussere Trommelhöhlenwand mit dem Trommelfellfalze. f = Trommelfellfalz. o = Incisura Rivini (Margo tympanicus). t = laterale Tubenwand. (Rechtes Ohr.)

Fig. 39.

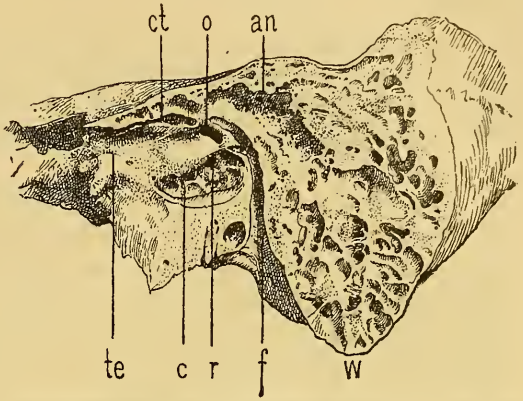

Sagittalschnitt durch die Mitte des Tegm. tymp. und der unteren Trommelhöhlenwand. Laterale Ansicht der inneren Hälfte. L. O. te = Tub. Eust. oss. ct = Canalis pro tens. tymp. c = untere, riffige Trommelhöhlenwand. o = Fenestra ovalis. r = Fenestra rotund. an = Antrum mastoid. f = Canalis Fallopiae nach vorn mit der Cavit. stapedii communicirend. w = Warzenfortsatz.

Schnittes bei normaler Stellung des Präparates zeigt die starke Neigung des Trommelfellrahmens und der ganzen äusseren Trommelhöhlenwand zur Horizontalen und den spitzen Winkel, welchen die von der lateralen Seite des Sulc. tymp. nahezu senkrecht aufsteigende vordere untere Gehörgangswand mit der Ebene des Trommelfellrahmens bildet.

Am inneren Stücke des sagittal durchsägten Schläfebeins (Fig. 39) finden wir die bereits an der Pars petrosa des Neugeborenen (S. 31) erwähnten Details der inneren Trommelhöhlenwand. Ovales (o) und rundes (r) Fenster, Sinus tymp., Promontorium, Canalis pro tens. tymp. (ct), mediale Tubenwand (te), Eminentia staped. und der in das Antrum mast. sich erstreckende Wulst des horizontalen Bogenganges zeigen fast genau dieselben Grössen und Lagerungsverhältnisse, wie beim Neugeborenen. Nur durch die Massenzunahme der Pyramidenspitze des Tegmen tymp. der unteren Trommelhöhlenwand, vorzugsweise aber durch das Wachsthum des Warzentheiles erreicht die Pars petrosa beim Erwachsenen nach allen Dimensionen fast mehr als die doppelte Grösse der Pars petrosa vom Neugeborenen.

Während nun die der Labyrinthkapsel angehörigen Details der

inneren Trommelhöhlenwand nach der Geburt fast gar keine Aenderung erfahren, zeigen die im Schläfebeine verlaufenden Canäle beim Erwachsenen eine wesentliche Verlängerung und gleichzeitig eine Verschiebung ihrer Lage. Am auffälligsten ist die mit dem Wachsthum des Os tymp. und der vorderen Pyramidenspitze einhergehende Vergrösserung und Verlängerung des Canalis caroticus und des Canalis facialis, welche beiläufig die doppelte Länge, wie beim Neugeborenen erreichen.

Nach meinen Messungen beträgt die Länge des Canalis caroticus beim Neugeborenen 10—12 mm, beim Erwachsenen 25—30 mm; der grössere Durchmesser an der unteren Mündung des Canalis beim Neugeborenen 4½—5 mm, beim Erwachsenen 8—9 mm; der grössere Durchmesser an der oberen Mündung des Canalis beim Neugeborenen 3—4 mm, beim Erwachsenen 6—7 mm.

Der hier geschilderte sagittale Sägeschnitt trifft den mittleren Theil des Sin. sigmoid. so weit medianwärts, dass der ganze Warzenfortsatz mit der Incisura mast. am äusseren Stücke des Schläfebeins bleibt. Gleichzeitig wird der Facialcanal an der hinteren Trommelhöhlenwand so getroffen, dass sein unterster Abschnitt ebenfalls in das laterale Stück des durchsägten Schläfebeins fällt. Will man daher den ganzen Facialcanal bis zum Foramen stylo-mast. am inneren Stücke des durchsägten Schläfebeins erhalten, so muss, wie in Fig. 39 ersichtlich, der sagittale Sägeschnitt so geführt werden, dass derselbe knapp durch die laterale Seite des Foramen stylo-mastoid. geht, wobei allerdings der Sulcus tymp. derart durchschnitten wird, dass ein kleines Segment der unteren Gehörgangswand am inneren Stücke des Präparates verbleibt.

Nicht minder lehrreich für die Kenntniss der gegenseitigen Lage der Cavitäten und Canäle im Schläfebeine sind Serienschnitte, welche in frontaler Richtung nahezu senkrecht zur Längsachse der Pyramide von der Spitze derselben bis zum hintersten Abschnitte des Proc. mast. gehen. 8—10 Sägeschnitte, von welchen die vorderen in kürzeren (3—4 mm), die mittleren und hinteren in grösseren (5—6 mm) Abständen durch das Schläfebein geführt werden, geben ein übersichtliches Bild des Tuben- und Trommelhöhlendurchschnittes und der topographischen Lage der Labyrinthhöhle zum Cavum tymp. Mit Rücksicht auf die praktische Bedeutung des Mittelohrs soll das anatomische Verhalten dieser Serienschnitte hier in Kürze geschildert werden:

Erster Schnitt (Fig. 40) beiläufig 1½ cm hinter der Pyramidenspitze und ca. 5 mm hinter der vorderen Mündung des Canalis musculo-tubarius. Die knöcherne Tuba (tu) wird beiläufig in ihrer Mitte, die Lamelle des Canalis pro tens. tymp. (l) in ihrem vorderen Theile

durchschnitten. Die Form des Tubendurchschnittes ist vorwaltend dreieckig, mit der Basis am Tegmen tymp. (tg), mit der Spitze (tu) nach unten. Die dicke laterale Wand des Dreiecks (laterale Tubenwand) gehört der Pars tymp., die innere dünne Wand dem Canalis caroticus (c) an.

Zweiter Schnitt (Fig. 41), 3 mm hinter dem ersten. Derselbe

Fig. 40.

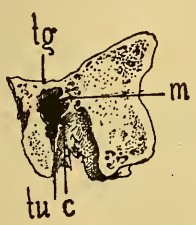

Durchschnitt durch den mittleren Theil der knöchernen Ohrtrompete. R. O. tg = Tegmen tymp. tu = Querschnitt der Tub. Eust. ossea. c = Mediale durch den Canal. carot. gebildete Wand derselben. m = untere Knochenlamelle des Canal. pro tens. tymp.

Fig. 41.

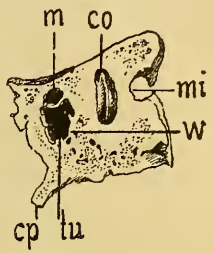

Frontalschnitt des Schläfebeins in der Gegend des vorderen Kreissegmentes der unteren Schneckenwindung, 3 mm hinter dem vorigen Schnitte. tu = Querschnitt der knöchernen Ohrtrompete in der Nähe des Ostium tymp. tubae. w = innere compacte Wand derselben. m = Canal. pro tens. tymp. co = Cochlea. mi = Meat. audit. int. cp = Crista tympanico-petrosa. (Crista petrosa.)

trifft das vordere Kreissegment der unteren Schneckenwindung (co), den vorderen Theil des hier vierseitigen Tubencanals (tu), welcher in dieser Region meist vollständig vom Canalis pro tens. tymp. (m) geschieden ist und medianwärts von der compacten und dicken Labyrinthwand (w) begrenzt wird.

Dritter Schnitt (Fig. 42), 3 mm hinter dem vorherigen. Dieser trifft bereits den vorderen Trommelhöhlenraum zwischen dem Ost. tymp. tubae und dem vorderen Segmente des Sulcus tymp., deren Entfernung

Fig. 42.

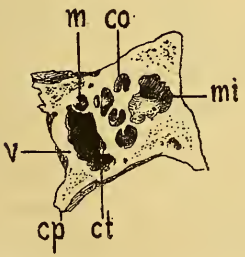

Frontaler Sägeschnitt, 3 mm hinter dem vorigen durch die Achse der Schnecke. ct = Querschnitt der Trommelhöhle, knapp hinter dem Ost. tymp. tubae. m = Canal. pro tens. tymp. v = laterale, der Pars tymp. angehörige Wand der Trommelhöhle. co = Cochlea. mi = Meat. audit. int.

Fig. 43.

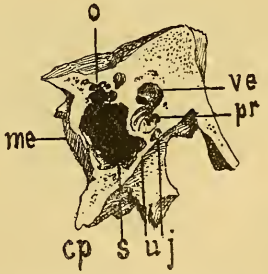

Frontaler Sägeschnitt, 3 mm hinter dem vorherigen. me = vordere Gehörgangswand. s = Sulcus tymp. o = vorderster Abschnitt des oberen Trommelhöhlenraumes. u = untere Trommelhöhlenwand. ve = Vestibulum. pr = Promontorium mit dem Durchschnitt der ersten Schneckenwindung.

von einander 1—1½ mm beträgt. Der Sägeschnitt geht hier fast genau durch die Spindel der Schnecke (co), deren Spitze direct gegen den Canalis pro tens. tymp. (m) gerichtet ist. Ueber der zweiten Schneckenwindung befindet sich in dieser Schnittebene in der Regel der Hiatus canalis Fallopiae.

Vierter Schnitt (Fig. 43), 3 mm hinter dem vorherigen. Derselbe geht durch den vorderen Theil des oberen und mittleren Trommelhöhlenraumes und durch den äusseren Gehörgang, dessen vordere (me) und untere (u) Wand in der Nähe des Sulcus tymp. durchschnitten werden. An der medialen Seite des Trommelhöhlendurchschnittes wird das Promontorium, der Processus cochlearis und der Canalis Fallopiae knapp am vorderen Rande der Fenestra ovalis durchschnitten und mit der ersten Schneckenwindung auch der Vorhof (ve) freigelegt. An diesem Querschnitte ist ausserdem das Verhältniss der Fossa jugularis (j) zur unteren Trommelhöhlenwand und zur unteren Fläche der Pyramide ersichtlich.

Fünfter Schnitt, 5 mm hinter dem vorherigen (Fig. 44). Derselbe gibt ein klares Situationsbild des Antrum mastoid. zur Trommelhöhle und zum äusseren Gehörgange. Da der Schnitt hinter den Vorhof fällt, so werden in dieser Ebene sämmtliche Bogengänge und das absteigende Stück des Canalis facialis (f) getroffen.

Fig. 44.

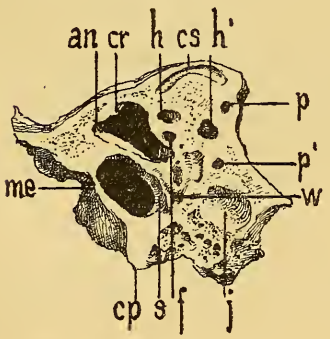

Frontaler Sägeschnitt vor der hinteren Trommelhöhlenwand. me = Meat. extern. s = unteres Segment des Sulcus tymp. w = hintere Trommelhöhlenwand. an = Antrum mast. cr = Crista longitud. antr. mast. cs = Canal. semicirc. super. h, h' = Durchschnittsöffnungen des Canal. semicirc. horizontal. p, p' = Durchschnittsöffnung des Canal. semicirc. post. f = Durchschnittsöffnung des Canal. facialis. j = Fossa jugularis.

Die weiter rückwärts gelegenen Sägeschnitte betreffen das Antrum mastoid. und den Warzenfortsatz und werden daher in dem Abschnitte „Präparation des Proc. mastoid." berücksichtigt werden.

Durch die hier beschriebene frontale Schnittführung in parallelen Ebenen müssen nothwendigerweise der äussere und innere Gehörgang, deren Achse mit der Längsachse der Pyramide einen nach aussen und vorne offenen stumpfen Winkel bildet (vgl. Fig. 47), in schräger Richtung getroffen werden. Um daher einen das anatomische Verhältniss des äusseren Gehörgangs zum Mittelohre am übersichtlichsten zur Ansicht bringenden Sägeschnitt durch das Schläfebein zu erhalten, wird derselbe so geführt, dass er durch die nahezu in einer Richtung liegenden Leitungslinien des äusseren und inneren Gehörgangs geht. Der Schnitt geht somit durch die

Achse des äusseren Gehörgangs und durch den mittleren Abschnitt der Trommelhöhle, trifft die innere Trommelhöhlenwand vor dem ovalen Fenster, durchschneidet den vorderen Abschnitt des Vorhofs und die

Fig. 45.

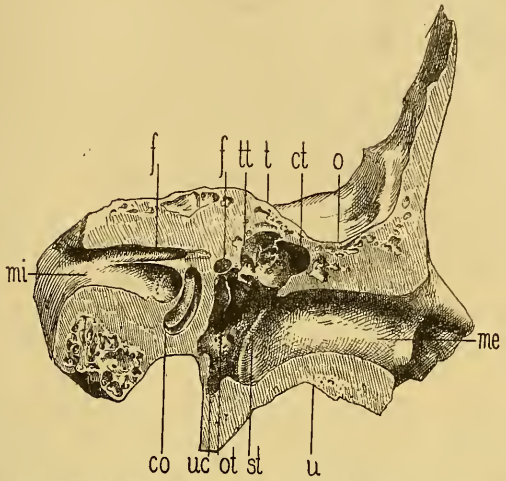

Vordere Hälfte eines in der Achse des äusseren Gehörgangs frontal durchsägten Schläfebeins. R. O. me = Meat. audit. extern. o = obere Gehörgangswand. u = untere Gehörgangswand. st = Sulc. tymp. t = Tegm. tymp. uc = untere Trommelhöhlenwand. ot = Ost. tymp. tubae. tt = Canal. pro tens. tymp. ct = Fovea capit. mallei. mi = Meat. audit. int. f, f = Canal. facialis. co = Cochlea.

erste Schneckenwindung und endet im inneren Gehörgange. Das durch diesen Schnitt in eine vordere und hintere Hälfte zerlegte Schläfebein zeigt an beiden Schnittflächen die Längen- und Dickendimensionen der

Fig. 46.

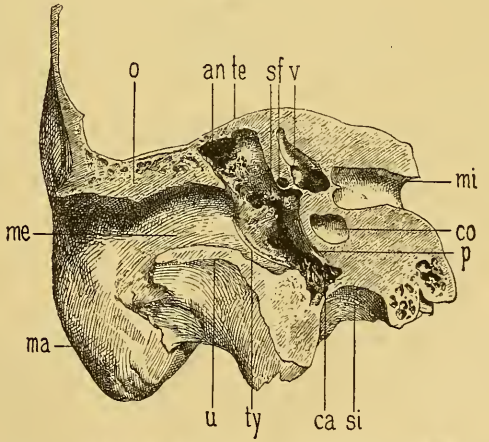

Frontaler Durchschnitt durch das Schläfebein. (Hintere Hälfte.) me = Meat. audit. ext. o = obere Gehörgangswand. u = untere Gehörgangswand. te = Tegm. tymp. ca = untere Trommelhöhlenwand. ty = Sulcus tymp. p = Promontorium. an = Antrum mast. s = Eminentia staped. f = Canalis facialis. v = Vestibulum. co = Cochlea. mi = Meat. audit. int. ma = Proc. mastoid. si = Fossa jugularis.

unteren (u) und oberen (o) Gehörgangswand, das Nachbarverhältniss der letzteren zur mittleren Schädelgrube, ferner den Querschnitt jenes Theiles der Trommelhöhle, in welchem die Gehörknöchelchen lagern, den Durchschnitt des Tegmen tymp. (t, te) und der unteren Trommelhöhlenwand (uc u. ca) und die wichtige Nachbarbeziehung dieser Wand zur Fossa jugularis. Ausserdem sehen wir an solchen Durchschnitten das bei chronischen Mittelohreiterungen so wichtige Nachbarverhältniss des oberen, in das Antr. mast. übergehenden Trommelhöhlenraumes (Cav. epitympan., Schwalbe) zur hinteren, oberen Gehörgangswand (o), deren unterer zugeschärfter Rand vom äusseren Abschnitte des Cav. epitympan. überdacht wird. Dieser Theil des Cav. epitympan., welcher, wie wir später sehen werden, zur Aufnahme des Hammerkopfes und des Ambosskörpers dient, ist zuweilen der Sitz einer selbstständigen Eiterung, welche zur Durchlöcherung der Membr. flaccida und zur Schmelzung des Margo tymp. und der angrenzenden Gehörgangswand führt.

Die frontalen Sägeschnitte durch das Schläfebein eignen sich vorzugsweise zu Messungen der Quer- und Höhendimensionen der knöchernen Ohrtrompete und der Trommelhöhle; die Bestimmung der Querdurchmesser der letzteren im Bereiche des Trommelfells kann nur an nicht macerirten Schläfebeinen durchgeführt werden. Die von mir an einer grösseren Serie von Schnitten notirten Messungen mögen hier ihren Platz finden: Höhendurchmesser der knöchernen Tuba in der Mitte des Canals (Fig. 40) 6—7 mm, Breite derselben unterhalb des Canalis pro tens. tymp. 4—5½ mm; die Höhe des Ost. tymp. tubae 4—5½ mm, die Breite desselben 3½—4 mm. (Nach Bezold Höhendurchmesser 4,5, Breitendurchmesser 3,3 mm.) Vorderer Abschnitt der Trommelhöhle, knapp vor dem Ost. tymp. tubae (Fig. 42), Höhe 9—10 mm, Breite 3—4½ mm. Mittlerer Abschnitt der Trommelhöhle Region der stärksten Entwicklung des oberen Trommelhöhlenraumes (Fig. 45), Höhendurchmesser vom Boden der Trommelhöhle bis zum Tegm. tymp. 14—16 mm (Bezold an Corrosionspräparaten 11,73 mm). Höhe am hintersten Abschnitte der Trommelhöhle übereinstimmend mit von Tröltsch 15 mm. Der Breitendurchmesser der Trommelhöhle knapp unterhalb des Tegmen tymp. variirt zwischen 6 und 7 mm, von der Incisura Rivini zur inneren Trommelhöhlenwand zwischen 5 und 6 mm, am hintersten Abschnitte 5—6 mm. Die Breite der unteren Trommelhöhlenwand zeigt in den meisten Schläfebeinen einen Querdurchmesser von 5 mm. Die Höhe der hinteren Trommelhöhlenwand beträgt 7—8 mm, die vom Boden der Trommelhöhle zum unteren Rande des Ost. tymp. schräg aufsteigende vordere Wand 2—3 mm. Die Entfernung vom Boden der Trommelhöhle zum unteren Rande des Sulcus 2½—4 mm (nach Bezold durchschnittlich 2,71 mm). Die Höhe der Eingangsöffnung des Antr. mast. oberhalb der hinteren Trommelhöhlenwand von der unteren winkeligen Einsenkung bis zum Tegmen mast. wechselt von 5 und 7, die Breite desselben von 6—7 mm. (Nach Bezold's Corrosionspräparatsdurchschnitten Höhe 5,68, Breite 6,69 mm.) Ausnahmsweise ist der Höhendurchmesser grösser als der Breitendurchmesser.

Die obere knöcherne Gehörgangswand (Fig. 45) von variabler Dicke zeigt manchmal ein nahezu compactes Gefüge, nicht selten jedoch diploëtische oder pneumatische Zellräume, welche in der Regel in der Nähe der oberen Lamelle der Gehörgangswand gelagert sind und selten mit dem Cavum tymp. selbst, sondern mit dem Antr. mast. und den an der hinteren Gehörgangswand lagernden pneumatischen Zellen zusammenhängen. Sie erstrecken sich zuweilen von hier nach vorn bis in die Wurzel des Jochfortsatzes (Kirchner). Ein an Frontalschnitten häufig sichtbarer, länglicher Spalt (Fig. 46) in der oberen Lamelle der oberen knöchernen Gehörgangswand entsteht durch die früher erwähnte Uebereinanderschiebung der Lamina Tegminis tymp. über die Lamina interna der Pars squamosa. Der Durchschnitt der unteren Gehörgangswand geht nach innen und unten in

die kantig zugeschärfte Crista petrosa über. Da jedoch an der Bildung derselben, besonders nach vorne zu, die Pars petrosa und tymp., letztere sogar in höherem Grade betheiligt ist, so wäre dieser Grat richtiger als Crista tympanico-petrosa zu bezeichnen.

An Frontalschnitten durch eine grössere Anzahl von Schläfebeinen lassen sich die grossen individuellen Differenzen in den Dickendimensionen des Tegm. tymp. und der unteren Trommelhöhlenwand am besten nachweisen. Im Tubenabschnitte, insbesondere über dem Ost. tymp. tubae ist das Tegm. tymp. weit mächtiger, als über dem oberen Trommelhöhlenraume. Hier erscheint dasselbe bald dick, compact oder zellig, bald papierdünn, siebförmig durchlöchert oder in grösserer Strecke durchbrochen (Dehiscenz des Tegm. tymp., Hyrtl [1]). Desgleichen ist die von der Fossa jugular. begrenzte Wand bald dick compact, selten

Fig. 47.

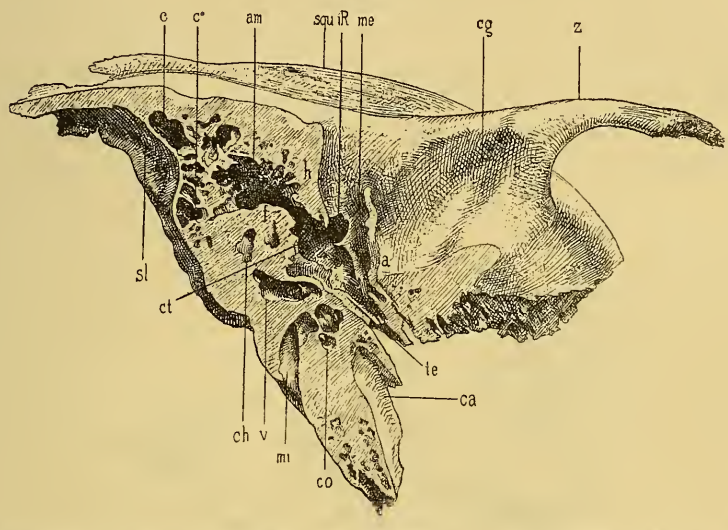

Horizontalschnitt durch das Schläfebein eines Erwachsenen. (Obere Hälfte.) squ = Squama. z = Proc. zygomat. cg = Cavit. glenoidalis. me = Meat. audit. extern. ct = Cavum tymp. iR = Incisura Rivini. te = Tuba Eustach. am = Antr. mast. c, c' = Cellulae mast. mi = Meat. audit. intern. v = Vestibulum. ch = Canal. semic. horizontal. co = Cochlea. ca = Canal. caroticus. sl = Sinus sigmoidus.

zellig, bald dünn, blasenförmig gegen die Trommelhöhle vorgebaucht, zuweilen dehiscent.

Die dritte Serie der Sägeschnitte durch das Schläfebein wird in horizontaler Richtung geführt. Drei Parallelschnitte ergänzen das durch die früher geschilderte Schnittführung gewonnene Situationsbild

[1] Die Angabe, dass diese während des Wachsthums entstehenden Lücken im Tegm. tymp. durch Atrophie im Knochen entstehen, findet sich bereits bei Henle, Anatomie des Menschen, Bd. I. 1870.

des äusseren, mittleren und inneren Ohres. Der oberste Schnitt setzt an der Spina supra meatum, also knapp oberhalb der oberen Gehörgangswand ein, trifft den oberen Trommelhöhlenraum und das Antr. mast., durchschneidet den oberen Bogengang und endet an der oberen Wand des inneren Gehörgangs. Der zweite, 5—6 mm tiefer gelegene Schnitt, welcher durch den äusseren Gehörgang etwas oberhalb seiner Achse, also näher zur oberen, als zur unteren Wand geht, durchschneidet die Grenze zwischen oberem und mittlerem Trommelhöhlenraume und durchtrennt die Pyramide in einer Ebene, welche durch die Mitte des inneren Gehörgangs gelegt ist. Die obere Ansicht dieses Sägeschnittes (Fig. 47) zeigt den Durchschnitt der vorderen (a) oberen und hinteren (h) Gehörgangswand mit dem Rivini'schen Ausschnitte (iR), den oberen Trommelhöhlenraum (ct), nach hinten von demselben das mit ihm communicirende Antr. mast. (am) und die in der Nachbarschaft des Sinus transversus (sl) gelegenen pneumatischen Zellen des Warzenfortsatzes (c, c'), nach vorn in dem durch die Pyramide und Schuppe gebildeten Winkel, den Canalis musculo-tubarius. An der Pyramide tritt bei dieser Schnittführung der obere Vestibularraum (v), die Schnecke (co) und der innere Gehörgang (mi) am deutlichsten zu Tage. Die Sägefläche des unteren Stückes (Fig. 48) zeigt in übersicht-

Fig. 48.

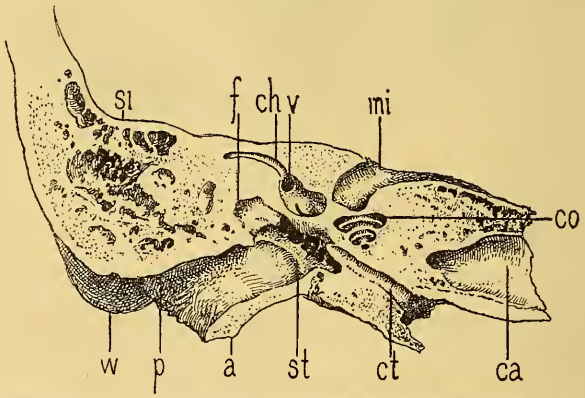

Untere Hälfte eines horizontal durchsägten Schläfebeins vom Erwachsenen. a = vordere Gehörgangswand. p = untere Gehörgangswand. st = Sulcus tymp. f = Canalis facialis. ct = Canalis pro tens. tymp. v = Vestibulum mit dem an seinem Boden befindlichen, zur Scala tymp. der Schnecke führenden Spalt. ch = Canalis semicirc. horizontal. co = Cochlea. ca = Canalis caroticus. w = Proc. mast. st = Sinus transversus.

licher Weise die Längendimensionen der vorderen, unteren und hinteren Gehörgangswand, das Nachbarverhältniss der letzteren zu den Warzenzellen, die Breiten- und Längendimensionen des unteren Trommelhöhlenraumes und die bereits bei den früheren Serienschnitten erwähnten und in der beistehenden Abbildung (Fig. 48) bezeichneten Einzelheiten des Mittelohrs und Labyrinths.

Die Längendimensionen der Wände des knöchernen Gehörgangs werden am besten an frontalen und horizontalen Sägeschnitten des Schläfebeins bestimmt, doch müssen bei den Messungen immer dieselben Punkte an der äusseren Oeffnung des Gehörgangs und am Sulcus tymp. gewählt werden. Die hier folgenden Masse der Gehörgangswände stimmen im allgemeinen mit den Resultaten von v. Tröltsch, Bezold etc. überein. Es beträgt demnach: die Länge der oberen Gehörgangswand von der winkeligen Umbiegungsstelle der Schuppe zum horizontalen Theile bis zur Incisura Rivini 14—16 mm (Bezold 14); die Länge der vorderen Wand vom vorderen Rande der Pars tymp. bis zum vorderen Abschnitte des Sulcus tymp. 15—16 mm, die Länge der unteren Wand vom entsprechenden Rande der Pars tymp. bis zum unteren Abschnitte des Sulcus tymp. 15—16 mm, die Länge der hinteren Wand 14—15 mm.

Diesen Durchschnittsmassen gegenüber finden sich einzelne Schläfebeine, bei welchen die Gehörgangswände um 1—3 mm und darüber länger erscheinen, seltener solche, wo die Länge der Gehörgangswände unter die Durchschnittszahl herabsinkt. Die Messungen an Schläfebeinen von Kindern im ersten Lebensjahre ergeben durchschnittlich die Hälfte der Länge der Gehörgangswände jener vom Erwachsenen.

Fällt man an Frontalschnitten von der Incisura Rivini eine Senkrechte auf die untere Gehörgangswand, so beträgt die Entfernung dieses Punktes bis zum unteren Abschnitte des Sulcus tymp. 4—5 mm (v. Tröltsch 6 mm). Eine Horizontale von der inneren Grenze der hinteren Wand zur vorderen Wand schneidet dieselbe 5—7 mm von dem vorderen Sulcusabschnitte.

Die Länge der unteren Trommelhöhlenwand, gemessen von der Umbiegungsstelle der riffigen, vorderen Trommelhöhlenwand zum Ost. tymp. tubae bis zur Grenze der unteren und hinteren Trommelhöhlenwand, variirt von 10—12 mm (nach v. Tröltsch 13 mm, nach Bezold durchschnittlich 12,73 mm). Die Länge der knöchernen Ohrtrompete schwankt zwischen 10 und 12 mm, die des Canalis pro tens. tymp. von 12—14 mm.

An Horizontalschnitten des Schläfebeins, welche unterhalb des Rivini'schen Ausschnitts und des Canalis pro tens. tymp. gehen und an deren oberem Stücke ein freier Einblick in das Antr. mast. und in das Cav. epitymp. geschaffen wird, sieht man sehr häufig an der unteren Fläche des Tegmen antr. mast. einen longitudinal verlaufenden, bis zum Tegmen tymp. sich erstreckenden Wulst, welcher lateral und medial durch, auf seine Richtung vertical stehende Knochenleistchen flankirt wird. Dieser Wulst, welcher in den mir zugänglichen anatomischen Werken nicht erwähnt wird, ist entweder solid oder enthält einen Canal und ist als die innere Grenze der Lamin. mast. int. part. squam. zu betrachten, über welche sich das Tegmen mast. hinüberschiebt (vgl. Fig. 27). Er kann daher als Crista tegm. mast. bezeichnet werden. Eine zweite von Bezold durch Corrosionspräparate nachgewiesene, ziemlich oft vorkommende Leiste, Crista transv. tymp., an der unteren Fläche des Tegmen tymp., welche von der oberen Lamelle des Proc. cochlearis bis zur Spina tymp. major des Rivini'schen Ausschnitts einen nach unten concaven Bogen am Trommelhöhlendache beschreibt, dient einer zur Tensorsehne hinziehenden Schleimhautfalte zum Ansatz. Sie kann als vordere Grenze des Cavum epitymp. bezeichnet werden, deren laterale glatte und ausgehöhlte Fläche (Fig. 45) dem Hammerkopfe zur Anlagerung dient.

Um eine klare Vorstellung über die Lage beider Gehörgänge, der Trommelhöhlen und der Labyrinthe im skeletirten Schädel zu erlangen, wird mittelst einer Laubsäge an einem von der Calvaria befreiten Schädel ein frontaler Sägeschnitt durch die Basis cranii geführt, welcher beiderseits durch die Achse des äusseren Gehörgangs, durch die Porus acustici interni und durch den hinteren Abschnitt des Clivus durchgeht. Die Schnittführung durch jedes einzelne der Schläfebeine entspricht somit dem S. 45 geschilderten und in Fig. 46 abgebildeten Frontalschnitte des Schläfebeins. Welche Vortheile solche instructive Sägeschnitte durch den Schädel für die Beurtheilung der

Neigungsverhältnisse der Cavitäten im Schläfebeine bieten, braucht nicht weiter erörtert zu werden.

Um die Serie der Sägeschnitte des Schläfebeins zum Studium und für Demonstrationszwecke zu benützen, empfiehlt es sich, die auf einander folgenden Stücke zu numeriren und die zu einem Präparate gehörigen Schnitte entweder der Reihenfolge nach mittelst kurzer Drahtstifte auf einem schwarzen Brette zu befestigen oder mittelst flüssigen Porcellankitts auf eine entsprechend grosse Glasplatte aufzuleimen. Das letzte Verfahren hat den grossen Vortheil, dass die Sägeschnitte von beiden Seiten besichtigt werden können.

Eine einfachere Methode, Serienschnitte des Schläfebeins aufzubewahren, besteht darin, dass sämmtliche Stücke mittelst eines dünnen Drillbohrers durchlöchert und auf einer dünnen Schnur oder auf einem Metalldrahte aufgefasst werden. An Präparaten, welche zu Unterrichtszwecken benützt werden, kann der grösseren Deutlichkeit halber der Canalis caroticus mit rother, der Sulcus transvers., der Sinus petrosus superior und inferior mit blauer und die Nervencanäle mit gelber Wasserfarbe bestrichen werden. Zum Studium der Verlaufsrichtung der Canäle, sowie der Ein- und Austrittsöffnungen von Gefässen und Nerven am Schläfebeine bedient man sich am besten kürzerer und längerer steifer Borsten, welche für Demonstrationszwecke am Präparate belassen werden können und deren Herausfallen dadurch verhindert wird, dass die aus dem Präparate vorstehenden Enden der Borste durch Eintauchen in flüssigen Siegellack mit Kügelchen versehen werden.

BOSTON MEDICAL LIBRARY JUN 9 1914

Präparation des Processus styloideus am Schläfebeine des Neugeborenen und Erwachsenen.

Am unteren Rande der äusseren Fläche des Schläfebeins vom Neugeborenen findet sich knapp hinter dem hinteren Ringschenkel zwischen diesem und dem Foramen stylo-mast. eine unregelmässige Lücke, welche in einen nach oben gerichteten kurzen Knochencanal führt. Es ist dies die Scheide des Griffelfortsatzes, an deren unterer Mündung häufig das bereits vor der Geburt verknöcherte obere Stück des Proc. styloid. sichtbar ist. Wo zur Zeit der Geburt der ganze Griffelfortsatz noch knorpelig war, findet man in Folge der Maceration die Scheide ohne Inhalt.

Um die Lage und Begrenzung derselben genauer zu bestimmen, wird der hintere Schenkel des Annulus tymp. abgesprengt und die laterale Wand der Scheide mit einem breiten Gravirstichel entfernt. Nur in einzelnen Fällen mündet der obere Theil derselben mit einer breiten Oeffnung seitlich und unterhalb der Eminentia stapedii in die Trommelhöhle. An der Mehrzahl der Präparate jedoch schliesst die Vagina proc. styl. nach oben blind ab und ist ihre obere Grenze durch die von mir zuerst beschriebene, zwischen Sulcus tymp. und Eminentia stapedii gelegene Protuberanz an der hinteren Trommelhöhlenwand (Eminentia styloidea) markirt.

Entfernt man die laterale Wand der Griffelscheide an Präparaten, wo das obere Stück des Griffelfortsatzes bereits verknöchert ist, so findet man, dass die vorhin erwähnte, an der hinteren Trommelhöhlenwand sichtbare Protuberanz durch das kolbig verdickte obere Ende des Proc. styl. (Fig. 49) entsteht. Diese kolbige Anschwellung ist an einzelnen Präparaten sehr stark ausgesprochen, an anderen jedoch sehr wenig entwickelt. Hierauf beruhen wahrscheinlich die grossen Unterschiede in der Entwicklung der Eminentia styloidea an der hinteren Trommelhöhlenwand beim Neugeborenen und Erwachsenen.

Die Lage des Proc. styl. und die durch denselben bewirkte Vorwölbung an der hinteren Trommelhöhlenwand lässt sich ausserdem an gelungenen Sägeschnitten nachweisen, welche parallel der inneren Trommelhöhlenwand durch die zwischen Sulcus tymp. und Eminentia stapedii gelegene Eminentia styloidea geführt werden (Fig. 50).

Fig. 49.

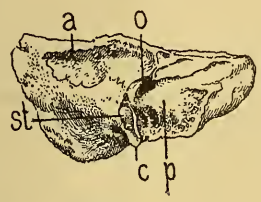

Oberes Ende des verknöchernden Proc. styloid. beim Neugeborenen. o = Fenestr. ovalis. p = Promontorium. a = Antrum mast. c = Canal. proc. styloid. st = oberes Ende des Proc. styloid.

Fig. 50.

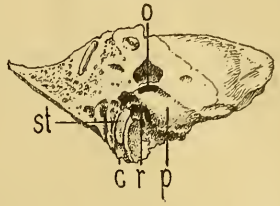

Sägeschnitt durch den Canal. styloideus beim Neugeborenen. o = Fenestr. ovalis. r = Fenestr. rotunda. p = Promontorium. c = Canal. styloideus. st = Durchschnitt des oberen, verknöcherten Endes des Proc. styloid., die hintere Trommelhöhlenwand vorbauchend. Nach einem Präparate meiner Sammlung.

Um die anatomischen Verhältnisse des im Schläfebeine eingeschalteten oberen Stückes des Proc. styloid. zu verstehen, empfiehlt es sich, an einem nicht macerirten Schläfebeine vom Neugeborenen, welches durch Salpeter- oder Salzsäure decalcinirt wurde, den oberen Theil des Griffelfortsatzes mit Messer und Scalpell freizulegen. An Präparaten, wo der Griffelfortsatz noch ganz knorpelig ist, lässt sich derselbe aus seiner Scheide vollständig herausheben. Seine von mir zuerst beschriebene Form (Fig. 51) ist die einer Keule mit einem oder mehreren seitlichen Fortsätzen, welche vor dem Canalis Fallopii und lateral von der Eminentia stapedii von der früher erwähnten Scheide umschlossen wird. Der kolbige Fortsatz des oberen Endstückes ist nach vorn gerichtet und stülpt bald mehr, bald weniger die hintere Trom-

Fig. 51.

Knorpeliger Proc. styloideus vom Neugeborenen.

Fig. 52.

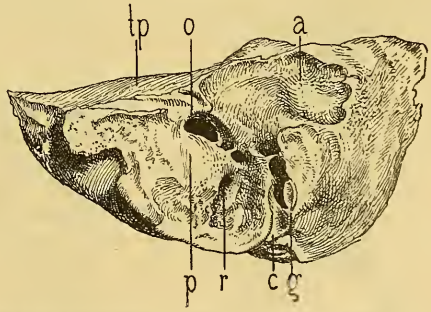

Gelenkspfannenartige Facette an der hinteren Wand des Canal. styl. am Schläfebeine eines Neugeborenen. Doppelte Vergrösserung. o = Fenestra ovalis. r = Fenestra rotunda. p = Promontorium. tp = Semicanal. pro tens. tymp. a = Antr. mast. c = Canal. styl. g = Gelenkspfannenartige Facette. Nach einem Präparate meiner Sammlung.

melhöhlenwand vor. Der hintere Fortsatz lagert in einer, zuerst von mir beschriebenen, an der hinteren Wand der Vagina proc. styl. befindlichen, direct nach vorn gerichteten gelenkspfannenartigen Vertiefung, deren Ent-

fernung von der unteren Mündung der Scheide 5—6 mm beträgt. Dieses kleine, nahe an der äusseren Fläche der Pars mast. gelegene Grübchen ist (Fig. 52) jedoch nur in seltenen Fällen aufzufinden, weil die Verwachsung des Griffelfortsatzes mit demselben in den meisten Fällen schon vor der Geburt stattfindet.

Die Präparation des Processus styl. beim Erwachsenen ist sehr schwierig, weil seine äussere compacte Knochenlage so vollständig mit der umgebenden Knochenmasse des Schläfebeins verschmilzt, dass an Durchschnitten nur selten die früheren Grenzen zu erkennen sind. Da der Griffelfortsatz jedoch häufig einen ausgesprochenen Markraum besitzt, so kann man durch gelungene Sägeschnitte den Verlauf des Fortsatzes im Schläfebeine bis zum oberen Endstücke nachweisen. Man benützt hierzu entweder macerirte oder nicht macerirte Schläfebeine, an welchen die Trommelhöhle von oben geöffnet werden muss, um die von mir zuerst beschriebene Protuberantia styl. an der hinteren Trommelhöhlenwand aufzusuchen. Diese lateral von der Eminentia stapedii gelegene Vorwölbung, sowie der an der unteren Fläche der Pyramide hervorragende Processus styl. dienen als Anhaltspunkte bei Führung des Sägeschnitts. Am macerirten Schläfebeine wird die Schnittführung wesentlich erleichtert, wenn vorher die Schuppe und die obere Gehörgangswand abgesägt werden. Das Präparat wird nun so im Schraubstocke festgestellt, dass beim Ansetzen des Sägeblattes an die vordere Gehörgangswand die Richtungslinie der Säge genau mit jener der Eminentia styl. an der hinteren Trommelhöhlenwand und der Längsachse des eigentlichen Processus styl. zusammenfällt. Am durchsägten Präparate lässt sich in den meisten Fällen der poröse Markraum des Processus styl. bis in die Nähe der Eminentia styl. verfolgen. Letztere besteht fast immer aus compacter Knochensubstanz.

Deutlicher differenzirt sich der Markraum des Processus styl. an nicht macerirten Präparaten. Die Führung des Sägeschnittes ist hier dieselbe, wie am macerirten Schläfebeine. Beabsichtigt man jedoch bei Anfertigung des Präparates das Trommelfell intact zu erhalten, so wird nach Eröffnung des Tegmen tymp. der Sägeschnitt in der Längsrichtung der unteren Trommelhöhlenwand so geführt, dass derselbe durch die Eminentia styl. an der hinteren Trommelhöhlenwand durchgeht. Da der Processus styl. im Schläfebeine von dem unteren Ende seiner Scheide bis zur Eminentia styl. an der hinteren Trommelhöhlenwand einen nach innen convexen Bogen beschreibt, so wird bei dieser Schnittführung nur das obere Endstück des Griffelfortsatzes durchsägt. Um nun auch das mittlere und untere Stück des Markraumes freizulegen, wird entweder die über demselben liegende Knochenmasse in der Richtung des an der unteren Pyramidenwand vorstehenden Griffelfortsatzes durchsägt oder mit einer groben Feile so lange abgefeilt, bis der ganze Markraum des Fortsatzes (Fig. 53) zum Vorschein kommt.

Fig. 53.

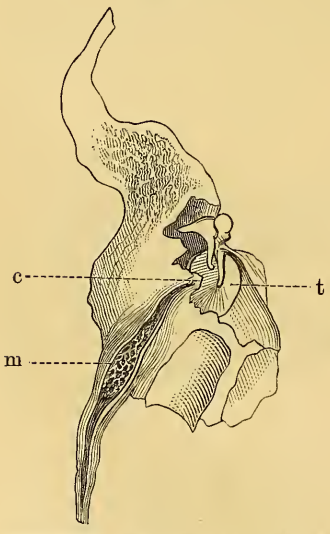

Durchschnitt des Proc. styl. beim Erwachsenen. t = Trommelfell. m = Markraum des Proc. styl. c = oberes Ende desselben mit der vom Verfasser zuerst beschriebenen Protuberantia styl. an der hinteren Trommelhöhlenwand.

IV.

Anatomische und pathologisch-anatomische Präparation des Gehörorgans.

Einleitung.

Zur Präparation normaler Gehörorgane eignen sich am besten frische, bald nach der Section der Leiche herausgenommene Schläfebeine, doch können für das anatomische Studium auch in der Rüdingerschen Conservirungsflüssigkeit (S. 10) oder in Weingeist aufbewahrte Präparate benützt werden. Die Verwendung solcher Objecte ist namentlich am Platze, wo frische Schläfebeine nicht jederzeit erhältlich sind, oder wo der Präparant durch die Umstände an eine bestimmte Arbeitszeit gebunden ist. Wer in der Fortsetzung seiner anatomischen Arbeiten keine Unterbrechung erfahren will, muss darauf bedacht sein, sich einen Vorrath von Gehörpräparaten in einer Conservirungsflüssigkeit anzulegen, um bei Mangel frischer Präparate stets genügendes Material zur Hand zu haben.

Anders verhält es sich bei der Zergliederung pathologisch-anatomischer Präparate. Hier erscheint es unter allen Umständen geboten, die Präparationsarbeit im frischen Zustande, also bald nach Herausnahme des Gehörorgans aus der Leiche, zu beginnen, um ein möglichst klares Bild der krankhaften Veränderungen im Hörapparate zu erhalten. Wird das Präparat behufs späterer Vornahme der Zergliederung in Weingeist oder in einer Conservirungsflüssigkeit aufbewahrt, so erleiden Farbe und Consistenz des Präparates mannigfache Veränderungen, wodurch Vieles für die Beurtheilung des Krankheitsprocesses verloren geht.

Der Vorgang bei der Präparation in pathologischen Fällen stimmt im Allgemeinen mit jenem normaler Gehörpräparate überein, doch wird nicht selten die Methode der Zergliederung modificirt durch die Localität der krankhaften Veränderungen und durch die Nothwendigkeit, einzelne Partien des Präparates intact zu erhalten, andere wieder vollständig zu beseitigen, um dadurch den Krankheitsherd klar zur Anschauung zu bringen.

Da die Aufgabe der pathologisch-anatomischen Zergliederung des Gehörorgans nicht nur in der makroskopischen Darstellung der krankhaften Veränderungen, sondern auch in der histologischen Erforschung der erkrankten Gewebe besteht, so ist es selbstverständlich, dass immer, wo dies möglich ist, die anatomische mit der histologischen Untersuchung Hand in Hand gehen muss. Diesem Bestreben, der wissen-

schaftlichen Durchforschung eines Präparates nach beiden Richtungen gerecht zu werden, treten oft nicht zu beseitigende Hindernisse entgegen. Zu diesen gehört in erster Linie die Rücksicht auf Anlage einer Sammlung pathologisch-anatomischer Präparate zu Unterrichtszwecken. Hier muss, im Interesse des instructiven makroskopischen Bildes, häufig auf die histologische Untersuchung verzichtet werden und ebenso wird man in Fällen, wo für die wissenschaftliche Erforschung des Krankheitsprocesses die Wichtigkeit der histologischen Untersuchung in den Vordergrund tritt, das Präparat diesem Zwecke opfern müssen. Hierzu wird man sich im gegebenen Falle um so leichter entschliessen, wenn die Sammlung makroskopischer Präparate bereits mehrere ähnliche Exemplare aufweist, während man bei sehr seltenen und besonders instructiven pathologischen Präparaten sich für die Aufbewahrung desselben als makroskopischen Objectes entscheiden wird. Es muss übrigens bemerkt werden, dass nicht selten Fälle vorkommen, bei welchen einzelne Theile des Präparates, z. B. das membranöse Labyrinth, kleinere Partien des äusseren Gehörgangs, der Trommelhöhlenwände, der Ohrtrompete und des Warzenfortsatzes dem Objecte zur histologischen Untersuchung entnommen werden können, ohne dass der übrige Theil des Präparates von seinem Werthe als makroskopisches Object eine Einbusse erleiden würde.

Die Präparation normaler Gehörorgane wird am zweckmässigsten in der Weise durchgeführt, dass man mit der Ohrmuschel und dem äusseren Gehörgange beginnt und von hier aus die Zergliederung gegen das Mittelohr und das Labyrinth fortsetzt. Die Manipulation wird sehr erleichtert, wenn man vorerst alle Weichtheile und Knochenpartien des Präparates, welche bei der Freilegung der einzelnen Abschnitte des Gehörorgans störend wirken, mit Scheere, Zange und Säge entfernt. Dies gilt insbesondere von dem, die untere Wand des knorpeligen Gehörgangs bedeckenden Parotisgewebe, von den Weichtheilen an der Schuppe und an der unteren Pyramidenfläche, von den Muskeln und Sehnenansätzen am Warzenfortsatze. Die Abtragung derselben, mit Messer und Scheere zu langwierig, wird am raschesten dadurch bewerkstelligt, dass man das Präparat in einem Lappen in der linken Hand fixirt, die zu entfernenden Weichtheile mittelst einer nicht sehr scharfen Knochenzange fasst und durch Drehen der Zange um die Längsachse, sowie durch kräftigen Zug vom Präparate ablöst. Wo nicht specielle Gründe für die Erhaltung der harten Hirnhaut am Präparate bestehen, z. B. zur Präparation des Aquae-

ductus vestibuli, des Sinus transversus etc., kann auch die Dura mater mittelst der Knochenzange vom Präparate abgezogen werden, wobei man nur darauf zu achten hat, dass der Nervus acusticus und facialis nicht aus dem inneren Gehörgange herausgerissen werden.

1. Präparation der Ohrmuschel und des knorpeligen Gehörgangs.

Um die Form und Umrisse des Knorpelskelets der Ohrmuschel kennen zu lernen, muss das Integument und die Musculatur derselben, sowie das Ohrläppchen vom Perichondrium vollständig abpräparirt werden. An der hinteren Fläche der Ohrmuschel, an welcher die Haut leicht verschiebbar ist, gelingt dies mittelst Pincette und Scalpell ohne Schwierigkeit. An der vorderen Fläche hingegen, insbesondere in der

Fig. 54.

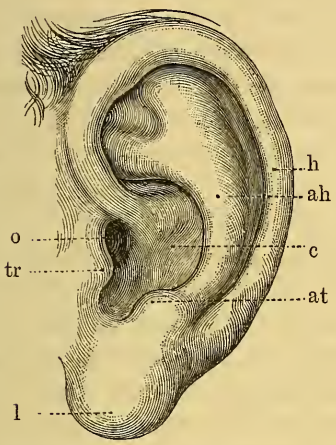

Ohrmuschel. h = Helix. ah = Antihelix, nach oben in die Crura bifurcata übergehend. tr = Tragus. at = Antitragus. l = Lobulus. c = Concha. o = äussere Ohröffnung.

Fig. 55.

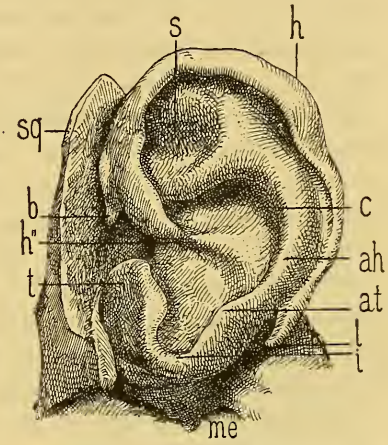

Linksseitiger freigelegter Ohrknorpel. h = Helix. h'' = Uebergang des Helix in die Concha. ah = Antihelix. s = Fossa navicularis. t = Tragus. at = Antitragus. i = Incisura intertragica. b = vorderer spitzer Fortsatz des Helix (Spina helicis). l = hinterer spitzer Fortsatz des Helix (Proc. helicis caudatus). me = knorpeliger Gehörgang. sq = Squama. Nach einem Präparate meiner Sammlung.

Concha, am Antihelix und in der Fossa navicularis, wo die Haut sehr straff mit dem Perichondrium zusammenhängt, muss das Abpräpariren der Cutis mittelst des Scalpells oder der Scheere mit grosser Vorsicht ausgeführt werden, wenn eine Verletzung des Knorpels vermieden werden soll. Die vollständige und intacte Freilegung des Ohrmuschelknorpels nimmt daher ziemlich viel Zeit in Anspruch.

Der freigelegte Ohrmuschelknorpel (Fig. 55) zeigt im Grossen und Ganzen dieselben Vertiefungen und Erhabenheiten, wie die von der

Cutis bedeckte Ohrmuschel. Die auffälligste Formveränderung nach Abtragung des Integuments wird durch die Beseitigung des Ohrläppchens und durch die am präparirten Ohrknorpel zu Tage tretende Spina helicis (Fig. 55 b) und den Proc. helicis caudatus (l) bewirkt.

Der unmittelbare Zusammenhang des Ohrknorpels mit dem knorpeligen Theile des äusseren Gehörgangs mittelst einer vom unteren Abschnitte des Ohrknorpels ausgehenden, 8—9 mm breiten Verbindungsbrücke (Isthmus cartilag. auris. Schwalbe) erfordert für anatomische Zwecke die gleichzeitige Präparation beider Abschnitte. Hierbei kann entweder das ganze knorpelige Gerüste der Ohrmuschel und des Gehörgangs blossgelegt werden oder es wird die Ohrmuschel mit ihrem Integumente in ihrer natürlichen Form belassen und mit ihr im Zusammenhange der knorpelig-membranöse Gehörgang aus seiner Umgebung herauspräparirt.

Zu diesem Behufe wird an einem Kopfpräparate, an welchem die Ohrmuschel in situ belassen wurde, die Haut an der Circumferenz der Ansatzstelle der Ohrmuschel mittelst Cirkelschnittes durchtrennt und sämmtliche Weichtheile in der Umgebung der Ohrmuschel abpräparirt. Man beginnt am zweckmässigsten in der Region oberhalb der Ohrmuschel, indem man die Haut mit der Galea aponeurotica, der Fascia temporalis und dem Temporalmuskel möglichst vollständig von der Schläfebeinschuppe bis zur Linea temporalis und der Wurzel des Processus zygomaticus abträgt. Hierauf wird das von der Wurzel des Jochfortsatzes zum Tragus und zur vorderen, oberen knorpeligen Gehörgangswand hinziehende fibröse Ligament (Ligamentum auriculare anterius), sowie die von diesem Bande längs der oberen Gehörgangswand hinziehenden fibrösen Verbindungen zum Ligamentum auriculare post. durchtrennt und die hintere obere membranöse Wand des knorpeligen Gehörgangs von ihrer Anheftung an den horizontalen Theil der Schläfebeinschuppe (obere knöcherne Gehörgangswand) mit einem schmalen Scalpellhefte abgelöst. Hierauf wird nach Abtragung der Haut und Fascien über dem Warzenfortsatze die Insertion der hinteren Fläche der Ohrmuschel an der äusseren Fläche des Processus mastoid., sowie das vom vorderen Theile der äusseren Fläche des Processus mastoid. zur Ohrmuschel hinziehende Ligamentum auriculare post. durchtrennt und sodann die lockere bindegewebige Verbindung der hinteren Wand des knorpelig-membranösen Gehörgangs mit der vorderen Fläche des Warzenfortsatzes und dem äussersten Abschnitte der hinteren knöchernen Gehörgangswand mit dem Scalpellhefte gelöst. Man schreitet nun zur Freilegung der vorderen und unteren knorpeligen Gehörgangswand, indem die dieselben umgebenden Weichtheile, zum grossen Theile aus Parotis und Fettgewebe bestehend, mit Scalpell und Pincette soweit

entfernt werden, dass das innere, spitz zulaufende Ende der unteren knorpeligen Gehörgangswand frei zu Tage tritt.

Der freigelegte knorpelige Gehörgang hängt durch eine leicht verschiebbare, bindegewebige Zwischenmasse mit der, von derbem, elastischem Fasergewebe bedeckten, äusseren Umrandung der Pars tymp. des knöchernen Gehörgangs zusammen. Die hintere obere membranöse Wand des Gehörgangs hingegen setzt sich ununterbrochen in das subcutane Bindegewebe der hinteren oberen Wand des knöchernen Gehörgangs fort, von welchem, wie wir sehen werden, Faserzüge auf das Trommelfell übertreten.

Zum Studium der topographischen Lage des knorpeligen zum knöchernen Gehörgang empfiehlt es sich, eine Reihe von Präparaten anzufertigen, von denen einzelne den knorpeligen Gehörgang mit seinen intacten Wandungen in seiner natürlichen Lage zeigen, während andere theils an horizontalen, theils an frontalen Durchschnitten (vergl. den Abschnitt: „Anfertigung topographischer Durchschnitte des Gehörorgans zu Unterrichtszwecken") die Verlaufsrichtung des äusseren Ohrcanals zur Anschauung bringen.

Um Ohrmuschel und knorpeligen Gehörgang gesondert als anatomisches Präparat zu erhalten, wird die deutlich markirte Bindegewebsbrücke zwischen knorpeligem Gehörgang und der Pars tymp. des knöchernen Gehörgangs, sowie die hintere, obere membranöse Wand der Pars cartilaginea durchschnitten. Der abgetrennte knorpelige Gehörgang erscheint bei Vorderansicht (Fig. 56) als eine nach innen zu allmälig sich verschmälernde Rinne, deren unteres inneres Ende in abgerundeter Spitze (c) ausläuft und sich etwas unterhalb der unteren, knöchernen Gehörgangswand vorschiebt. [1]

Fig. 56.

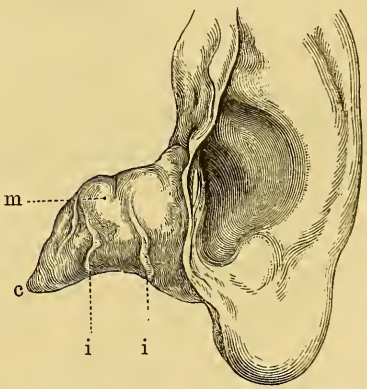

Ohrmuschel und knorpeliger Gehörgang. m = knorpeliger Gehörgang. c = inneres zugespitztes Ende des knorpeligen Gehörgangs. i i = Incisurae Santorinianae. (Linkes Ohr.)

Der knorpelige Theil des äusseren Gehörgangs wird in verticaler Richtung auf seine Längsachse von zwei, durch Bindegewebe ausgefüllte Spalten (i i) (Incisur. Santorini) durchsetzt, von welchen die vordere

[1] Dieses von Schwalbe (Anatomie des Ohres. 1886) als Process. triangularis beschriebene, spitz zulaufende Ende des knorpeligen Gehörgangs findet sich bereits in der 1. Auflage meines Lehrbuchs 1878. S. 6 von mir beschrieben und abgebildet.

(Incisur. major) noch in den Bereich der Tragusplatte fällt. Parotisabscesse brechen nicht selten durch diese Spalten in den äusseren Gehörgang durch. Dergleichen finden sich im Knorpel der Ohrmuschel, dessen Dickendurchmesser an verschiedenen Stellen von 1—3 mm schwankt, inconstante, durch Bindegewebe geschlossene Spalten und Oeffnungen (Sömmering, Schwalbe), welche nach Parreidt (Dissertatio inauguralis 1864) den Blutgefässanastomosen zwischen vorderer und hinterer Fläche der Ohrmuschel zum Durchtritte dienen.

Zur Demonstration der Grenze jener Zone, bis zu welcher sich die Ceruminal- und Talgdrüsen im äusseren Gehörgange erstrecken, wird, wie in beistehender Abbildung (Fig. 57) ersichtlich, die vordere Wand des knorpeligen Gehörgangs mit der Scheere abgetragen und ausserdem ein Theil der vorderen unteren knöchernen Gehörgangswand mit der Knochenzange abgesprengt. Es ergibt sich an solchen Präparaten, dass die Drüsenelemente nicht, wie früher angenommen wurde, nur im knorpeligen Gehörgange vorkommen, sondern dass sich dieselben, wie von Tröltsch zuerst nachgewiesen hat, in Form eines dreieckigen Zwickels (b c) in den knöchernen Gehörgang erstrecken.

Fig. 57.

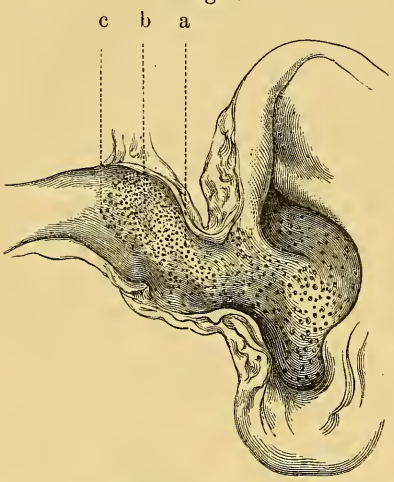

Hintere Wand des knorpeligen und knöchernen Gehörgangs. a = Drüsenmündungen im knorpeligen Theile. b = Grenze zwischen knorpeligem und knöchernem Gehörgange. c = Spitze des in den knöchernen Gehörgang hineinragenden dreieckigen Drüsenzwickels.

Der präparirte Ohrknorpel erhält am besten in Weingeist seine Form, während derselbe beim Trocknen bis zur Unkenntlichkeit zusammenschrumpft. Um daher brauchbare Trockenpräparate des Ohrknorpels oder der mit dem Integumente bedeckten Ohrmuschel herzustellen, muss das frische oder durch Weingeist entwässerte Präparat 8—14 Tage in Glycerin liegen gelassen werden. Das durchtränkte Präparat auf einem Brettchen mit Nadeln fixirt, vor Staub bewahrt, erhält Jahre lang seine Form und Geschmeidigkeit, besonders wenn dasselbe von Zeit zu Zeit mit Glycerin bestrichen wird.

Präparate von angeborenen oder erworbenen Difformitäten der Ohrmuschel, Neubildungen derselben: Epitheliome, Sarcome, Cysten, Auricularanhänge etc. müssen zu Demonstrationszwecken in Alkohol aufbewahrt werden. Wo die Neubildung auch der mikroskopischen Untersuchung unterzogen werden soll, sind kleinere Stücke derselben dem Präparate derart zu entnehmen, dass dadurch das äussere Ansehen desselben keine Einbusse erleidet.

Präparation der Muskeln des äusseren Ohres.

Die Darstellung der Musculatur der Ohrmuschel, welche nach den Untersuchungen von Ruge [1] als Ueberrest des Platysma myoides betrachtet werden muss, gelingt wohl bei einiger Vorsicht auch an frischen Präparaten, doch ist es zweckmässiger, nach dem Vorschlage Ruge's das Präparat durch einige Tage in verdünnte Chromsäurelösung (1 : 2000) zu legen und hierauf in Alkohol zu härten. Die Präparation wird dadurch erleichtert, dass die Muskelbündel durch ihre saturirtere Färbung vom subcutanen Bindegewebe und den Fascien scharf abstechen.

Die Musculatur der Ohrmuschel zerfällt in zwei Gruppen. Die erste, aus drei Hauptmuskeln bestehende Gruppe bewirkt eine Locomotion der ganzen Ohrmuschel. Der am stärksten entwickelte M. attolens s. levator auriculae entspringt mit seinen fächerförmig ausstrahlenden Bündeln an der Galea aponeurotica der Temporalgegend und setzt sich mit seinen, nach abwärts convergirenden Bündeln an die convexe Fläche der Ohrmuschel an. Der M. attrahens auriculae, welcher die Muschel etwas nach vorn und oben zieht, entspringt vor dem Ohre von der Wurzel des Proc. zygomaticus und hat an der Crista helicis seinen Ansatzpunkt. Der M. retrahens auriculae entspringt mit mehreren getrennten Bündeln am Warzenfortsatze und inserirt an der hinteren convexen Fläche der Concha. Hat man sich theoretisch über die Lage dieser Muskelgruppe orientirt, so wird ihre Auffindung bei der Präparation mit keinen Schwierigkeiten verbunden sein, wenn man darauf achtet, dass beim Abpräpariren der Haut immer nur die oberflächlichsten Lagen des subcutanen Bindegewebes mit dem äusseren Integumente entfernt werden.

Die Präparation der zweiten Muskelgruppe, deren Bündel an der Ohrmuschel selbst ihren Ursprung und Ansatzpunkt haben und welche selbst bei stärkerer Entwickelung nur eine geringgradige Veränderung der Gestalt der Ohrmuschel zu bewirken im Stande sind, bietet weit grössere Schwierigkeiten, weil die einzelnen blassen Muskelbündel meist sehr schwach entwickelt sind und bei der Lospräparirung der Cutis leicht mit derselben abgetragen werden. Die Bündel des M. helicis major verlaufen vom vorderen Rande des Helix zur Spina helicis, jene des M. helicis minor auf dem, in die Concha hineinragenden unteren Theile des Helix. Der M. tragicus verläuft mit seinen senkrechten Fasern an der äusseren Fläche des Tragus, der M. antitragicus in der Richtung des unteren Endes des Antihelix zum Antitragus. An der hinteren Fläche der Muschel ist der aus mehreren Querbündeln zusammengesetzte M. transversus auriculae entsprechend der Convexität der Concha leichter aufzufinden, weil die Haut verschiebbar, von der Unterlage leichter abpräparirt werden kann.

2. Eröffnung des äusseren Gehörgangs. — Freilegung der äusseren Fläche des Trommelfells.

Bei der anatomischen Zergliederung des normalen Gehörorgans ist es mit Rücksicht auf die topographischen Verhältnisse des äusseren Gehörgangs zweckmässig, den knorpelig-membranösen Theil desselben in situ zu erhalten und bei Eröffnung des Ohrcanals nur die

[1] Untersuchungen über die Gesichtsmusculatur der Primaten, Leipzig 1887.

vordere Knorpelwand zu entfernen. Bei pathologisch-anatomischen Sectionen hingegen, bei welchen man ja ohnehin selten in die Lage kommt, die Ohrmuschel und den äusseren Theil des knorpeligen Gehörgangs am herausgenommenen Präparate mit zu erhalten, wird die Untersuchung des mit dem Präparate noch zusammenhängenden Theiles des knorpelig-membranösen Gehörgangs nur dann nöthig, wenn sich krankhafte Veränderungen an demselben zeigen. Wo dies nicht der Fall ist, dort wird die Präparation wesentlich vereinfacht, wenn vor der Eröffnung des knöchernen Gehörgangs der knorpelig-membranöse Theil vollständig entfernt wird.

A. Eröffnung des äusseren Gehörgangs bei der anatomischen Zergliederung des normalen Gehörorgans.

Die Blosslegung des äusseren Gehörgangs und der äusseren Fläche des Trommelfells wird, nach Entfernung der vorderen knorpeligen Gehörgangswand, am einfachsten durch Abtragung der vorderen, zum Theile auch der unteren, knöchernen Gehörgangswand bewerkstelligt. Man bedient sich hierzu am besten der auf S. 7 abgebildeten Knochenzange (Fig. 10), mit welcher die meist dünne, vordere Knochenwand ohne Schwierigkeit stückweise abgesprengt wird. Nur in einzelnen Fällen erlangt auch die vordere Gehörgangswand eine solche Mächtigkeit, dass die Abtragung mit der Knochenzange nur theilweise gelingt und man zum Meissel und zur Laubsäge greifen muss, um rascher zum Ziele zu gelangen.

Je mehr man sich bei Eröffnung des knöchernen Gehörgangs dem Trommelfelle nähert, desto vorsichtiger muss mit der Zange oder mit dem Meissel manipulirt werden, um die Membran nicht zu verletzen und den Annulus tymp. nicht durchzusprengen. Es empfiehlt sich daher in der Nähe des Trommelfells die Knochenlamellen der vorderen Gehörgangswand nur in ganz kleinen Partikeln und mit der kleinsten Knochenzange abzutragen und etwaige mit der Zange nicht mehr fassbare Knochenvorsprünge, welche die Aussicht auf das Trommelfell einschränken, mittelst eines schmalen, scharfen Handmeissels oder eines Gravirstichels (Fig. 12) vorsichtig wegzuschaben. Letzteres muss aber mit sicherer Hand und grosser Vorsicht geschehen, weil ein leichtes Ausgleiten hinreicht, das Trommelfell zu zerstören.

Stehen gebliebene Vorsprünge der dicken oberen oder unteren Gehörgangswand, welche die Besichtigung des Trommelfells hindern, werden mit Meissel und Hammer, jedoch nur schichtenweise entfernt, oder auch mit der Laubsäge abgetragen. Letztere Manipulation ist bei einiger Uebung, weil rascher und für das Präparat weniger ge-

fährlich, der ersteren vorzuziehen. Bei Präparation mit der Knochenzange wird das zum Theile in einen Leinwandlappen gehüllte Präparat in der linken Hand fixirt, bei Anwendung des Meissels oder Säge jedoch im Schraubstocke festgestellt.

Nach regelrechter Abtragung der vorderen unteren Wand des knöchernen Gehörgangs und eines Theiles der oberen Gehörgangswand bis in die Nähe des Sulcus tymp. erscheint die äussere Fläche des Trommelfells in der in Fig. 58 dargestellten Weise vollkommen frei-

Fig. 58.

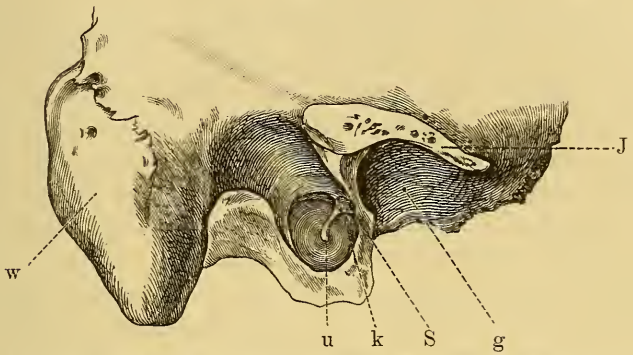

Aeussere Fläche des Trommelfells (natürliche Grösse). k = kurzer Fortsatz des Hammers. u = unteres Ende des Hammergriffs (Umbo). S = Membrana flaccida Shrapnelli. g = Cavitas glenoidalis. w = Warzenfortsatz. J = Sägefläche des Jochfortsatzes. (Rechtes Ohr.)

gelegt und können die Details an derselben: der kurze Fortsatz (k), der Hammergriff (u), die Shrapnell'sche Membran (S) und die Wölbungsverhältnisse der Membran genau übersehen werden. Dickere Epidermisplatten, welche nicht selten auch an normalen Gehörpräparaten das Trommelfell ganz oder stellenweise bedecken, an der Cutis meist festhaften und das normale Aussehen der Membran beeinträchtigen, müssen vorsichtig abgepinselt, nicht aber mit der Pincette entfernt werden, weil bei Anwendung der Letzteren sehr leicht Risse im Trommelfelle entstehen.

B. Eröffnung des äusseren Gehörgangs und Freilegung der äusseren Fläche des Trommelfells bei pathologischen Sectionen.

Bevor man bei pathologischen Sectionen zur Blosslegung des äusseren Gehörgangs und der äusseren Fläche des Trommelfells schreitet, muss der Gehörgang mittelst Ohrtrichters und Reflexspiegels untersucht werden, um etwaige daselbst angehäufte Ceruminal- und Epidermismassen oder eitriges Secret durch Ausspritzen zu entfernen. Ausserdem müssen bei jeder pathologischen Section vor Eröffnung des

äusseren Gehörgangs noch die folgenden, für die Beurtheilung der Mittelohrprocesse nöthigen Versuche vorgenommen werden.

1. Um über die Wegsamkeit der Ohrtrompete, über das Vorhandensein von Secreten in der Trommelhöhle und über den Zustand des Trommelfells Aufschluss zu erhalten, wird mittelst einer, in die knorpelige Tuba eingeführten, mit einem Ballon armirten Canüle Luft in die Trommelhöhle gepresst und die hierbei entstehenden Geräusche durch einen in den knorpeligen Gehörgang eingefügten Auscultationsschlauch geprüft.

2. Hierauf wird das Trommelfell beleuchtet und die Beweglichkeit der einzelnen Theile desselben während der Lufteintreibung in die Trommelhöhle beobachtet. Dadurch erfährt man, ob die Membran total oder partiell verdünnt oder verdickt ist, ob ausgedehnte oder partielle Verwachsungen zwischen Trommelfell und innerer Trommelhöhlenwand bestehen und ob eine Trommelfellperforation vorliegt. Nicht adhärente, insbesondere verdünnte Partien der Membran und freistehende Narben werden hierbei stark, oft blasenförmig nach aussen gewölbt, während adhärente Stellen unbeweglich bleiben oder nur Spuren von Beweglichkeit zeigen. Bei perforirtem Trommelfelle zischt die Luft mit hörbarem Geräusche durch die Perforationsöffnung hervor, wobei zuweilen Secret aus der Trommelhöhle in den äusseren Gehörgang getrieben wird.

3. Wo bei pathologischen Sectionen eine Rigidität oder Ankylose der Gehörknöchelchen als Grundlage der während des Lebens bestandenen Hörstörung angenommen wird, muss die später zu schildernde Eröffnung der Trommelhöhle der Blosslegung der äusseren Fläche des Trommelfells vorangehen. Ist nach Entfernung des Tegmen tymp. das Hammer-Ambossgelenk freigelegt und wird dasselbe nicht etwa durch Bindegewebsmassen eingehüllt, so kann die Beweglichkeit dieses Gelenks am einfachsten dadurch constatirt werden, dass man in die äussere Ohröffnung oder in das Lumen des abgeschnittenen knorpeligen Gehörgangs eine mit $^1/_4$ m langem Gummischlauche armirte Olive luftdicht einfügt und die Luft im Gehörgange abwechselnd verdünnt und verdichtet. Bei normaler Beweglichkeit des Hammer-Ambossgelenks wird man schon mit freiem Auge, besser jedoch mit der Lupe eine gegenseitige Verschiebung der Gelenkflächen wahrnehmen, während bei Ankylose dieses Gelenks der Hammer-Ambosskörper als Ganzes nur eine geringe Beweglichkeit zeigt. Ist auch gleichzeitig der kurze Ambossfortsatz in seiner sattelförmigen Vertiefung festgewachsen oder der lange Fortsatz des Ambosses an der hinteren Trommelhöhlenwand fixirt, so fehlt jede Beweglichkeit am Knöchelchen. Indess kann der Hammer noch einen gewissen Grad von Beweglichkeit zeigen, wenn bei isolirter Ankylose des Ambosses das Hammer-Ambossgelenk nicht an-

kylosirt ist, wie ich dies an zwei Präparaten von Taubstummen beobachtete.

Bei den nicht selten vorkommenden Sectionen, wo als Grundlage der hochgradigen Hörstörung eine Ankylose des Stapes im ovalen Fenster vorgefunden wird, lässt sich das Vorhandensein derselben durch die hier geschilderte Methode durch Besichtigung von oben nicht constatiren, weil selbst bei normaler Beweglichkeit des Stapes auch durch Lupenvergrösserung kaum eine Locomotion des von oben sichtbaren Ambossstapesgelenks wahrnehmbar ist. Hingegen kann die Steigbügelankylose durch eine von mir angegebene Methode auf einfache Weise nachgewiesen werden. Dieselbe besteht darin, dass der obere knöcherne Bogengang, welcher an der oberen Fläche der Pyramide durch die Eminentia arcuata kenntlich ist, mittelst Meissels oder Feile geöffnet und mit einem Flüssigkeitstropfen so vollständig gefüllt wird, dass derselbe über dem Niveau des Canals sich vorwölbt. Wird nun die Luft im äusseren Gehörgange verdichtet und verdünnt, oder wird auf den kurzen Hammerfortsatz oder auf den Hammer-Ambosskörper ein mässiger Druck mit der Sonde ausgeübt, so beobachtet man — vorausgesetzt, dass Hammer und Amboss nicht fixirt sind — bei beweglichem Stapes eine deutliche Locomotion des auf dem Flüssigkeitströpfchen entworfenen Lichtbildchens, während bei Ankylose des Stapes der Lichtreflex an der Flüssigkeit unbeweglich bleibt. Das luftdichte Einsetzen eines mit gefärbter Flüssigkeit versehenen Manometerröhrchens in den oberen Bogengang zum Nachweise der Schwankungen der Labyrinthflüssigkeit eignet sich mehr für physiologische Versuche, als zum Nachweise der Steigbügelankylose.

Der Vorgang bei Eröffnung des äusseren Gehörgangs in pathologischen Fällen ist im Allgemeinen derselbe, wie wir ihn soeben für das normale Gehörorgan geschildert haben. Nur in den seltenen Fällen, wo vor der Eröffnung des äusseren Ohrcanals durch die Ocularinspection pathologische Veränderungen an der vorderen Wand des knorpeligen oder knöchernen Gehörgangs: Durchbruch eines Parotisabscesses durch einen Santorini'schen Einschnitt, Caries oder Fractur der vorderen, knöchernen Gehörgangswand, Bildung von Cholesteatom an derselben etc. nachgewiesen wurden, wird man behufs intacter Freilegung der pathologischen Veränderungen entweder zur Abtragung der unteren oder der oberen Gehörgangswand schreiten müssen. Unter Umständen ist man sogar zur Erlangung eines freieren Einblicks in den äusseren Gehörgang, bei Veränderungen an der vorderen Wand genöthigt, einen Theil der hinteren Gehörgangswand mit dem Warzenfortsatze zu entfernen.

Bei pathologischen Privatsectionen, wo die Ohrmuschel an der Leiche belassen werden muss, der knorpelige Gehörgang somit beiläufig

in seiner Mitte durchgeschnitten wurde, wird vor Eröffnung des knöchernen Gehörgangs der restliche Theil des knorpelig-membranösen Ganges auf folgende einfache Weise entfernt.

Die an der Schuppe zurückgebliebenen Reste des Temporalmuskels, der Fasc. temporal. und Galea aponeurot. werden mit dem Perioste in der Richtung von oben nach unten bis zum Eingange in den knöchernen Gehörgang rasch abgezogen. Es gelingt dies am besten dadurch, dass die Weichtheile knapp am Knochen mit der spitzen Knochenzange fest gefasst und diese sodann um die Längsachse gedreht wird. Hat man die Weichtheile bis zur oberen Peripherie des knöchernen Gehörgangs abgezogen, so wird auch der vom Ligamentum auriculare ant. und post. festgehaltene Theil des knorpeligen Ganges mit der Zange erfasst und durch eine einmalige, langsame Umdrehung vollständig vom knöchernen Gehörgange abgetrennt. Geschieht dies zu rasch, so wird die Cutis der oberen Gehörgangswand bis zum Trommelfelle herausgerissen und die Shrapnell'sche Membran oder die hintere obere Partie des Trommelfells verletzt.

Bei jenen pathologischen Sectionen, wo während des Lebens eine chronische Mittelohreiterung mit Symptomen von Caries des Schläfebeins bestand, werden nach Eröffnung des äusseren Ohrcanals die Wände desselben einer genauen Untersuchung unterzogen. Nach gründlicher Abspülung des Secrets findet man bei cariösen Processen oder bei Cholesteatombildung im Schläfebeine, am häufigsten an der hinteren oberen Gehörgangswand, zackige, freiliegende oder von Granulationsgewebe überwucherte Fistelöffnungen, welche entweder mit den Warzenzellen oder dem Antrum mastoid. communiciren oder mit Fistelgängen in Verbindung stehen, welche an verschiedenen Stellen in der Umgebung des Ohres ausmünden. Länge und Richtung dieser Fistelgänge sind mittelst dünner elastischer Sonden zu prüfen. Bleibt die Untersuchung wegen starker Krümmungen der Fistelgänge resultatlos, so gelingt es nicht selten durch Einspritzungen in die Fistelöffnung im äusseren Gehörgange die Ausmündung des Fistelcanals nachzuweisen.

Die freigelegte äussere Trommelfellfläche wird nun ebenfalls nach allen Richtungen hin gründlich untersucht. Zu diesem Behufe werden häufig sich vorfindende, macerirte Epidermislagen, eingedicktes Secret etc. mittelst eines in Wasser getauchten Pinsels abgestreift oder mit der Spritzflasche abgespült und hierauf untersucht, ob das Trommelfell normal oder krankhaft verändert ist. In letzterem Falle untersuche man — am besten mit Zuhilfenahme einer Lupe —, ob die Cutisschichte des Trommelfells glatt oder aufgelockert ist, ob sich an derselben Geschwürchen, papilläre Excrescenzen, Granulationen

oder polypöse Wucherungen nachweisen lassen, ob die Wölbung normal ist oder ob eine starke Retraction und trichterförmige Einziehung mit starker Prominenz des Proc. brevis und der hinteren Falte besteht. Ist das Trommelfell perforirt, so achte man genau auf den Ort, die Grösse und Form der Oeffnung, untersuche, ob die Ränder derselben freistehen oder die Innenwand der Trommelhöhle berühren oder endlich ob sie mit derselben verwachsen sind. Man untersuche ferner, ob die Perforationsöffnung mit Epidermis- oder Granulationsmassen verlegt ist, welch' letztere nicht selten durch die Lücke in den äusseren Gehörgang hervorwuchern. Ebenso lassen sich jetzt durch die unmittelbare Besichtigung, die schon während der Lufteintreibung in die Trommelhöhle durch die Inspection wahrgenommenen Atrophien und Narben, blasenförmige Vorbauchungen, sowie die Ausdehnung etwaiger Adhärenzen genauer nachweisen.

Bei ausgedehnten Trommelfelldefecten lassen sich durch die Lücke auch die krankhaften Veränderungen der inneren, unteren und hinteren Trommelhöhlenwand beobachten. Man lenke hiebei zunächst sein Augenmerk auf den Zustand der Schleimhaut, ob dieselbe aufgelockert, granulirend, polypös hypertrophirt oder sehnig geschrumpft und sclerosirt ist, ob der Hammergriff abnorm nach innen geneigt erscheint und mit der Promontorialwand verwachsen ist oder ob derselbe cariös, theilweise oder ganz zerstört ist, ob die Amboss-Stapesverbindung intact oder ob der lange Ambossschenkel defect ist. Endlich lassen sich bei vollständiger Zerstörung des Trommelfells auch die Veränderungen in den Nischen des ovalen und runden Fensters und in der Umgebung des Ost. tymp. tubae von hier aus constatiren. Es ist selbstverständlich, dass in der Trommelhöhle lagernde eingedickte Secrete und Epidermismassen vorher mit der Spritzflasche gründlich ausgespült werden müssen.

Wo während des Lebens ein Eiterungsprocess im Mittelohre bestand, achte man ferner bei Blosslegung der äusseren Trommelfellfläche auf den Zustand der über dem kurzen Fortsatze befindlichen Shrapnell'schen Membran. Bei Perforation derselben findet man hier meist eine kleine fistelartige Oeffnung, durch welche man mit der Sonde auf den glatten oder cariösen Hammerhals stösst. Nicht selten jedoch drängen sich durch die Lücke cholesteatomatöse Massen oder mit dem Hammerhalse zusammenhängende Polypen in den äusseren Gehörgang vor (Eugen Morpurgo), welche einen Theil des Trommelfells überwuchern und nur bei genauer Sondirung den Standort derselben erkennen lassen. Bei grossen Lückenbildungen über dem Rivini'schen Ausschnitte, welche durch Schmelzung des Margo tymp. über der Shrapnell'schen Membran entstehen, gelingt es nach Aus-

spülung des Secretes aus dem oberen Trommelhöhlenraume sehr leicht, die intacte oder cariöse Hammer-Ambossverbindung aufzufinden und durch sorgfältige Sondirung die Beschaffenheit der Wände des oberen Trommelhöhlenraumes und bisweilen auch des Antrum mastoid. zu eruiren.

3. Eröffnung der Trommelhöhle durch Hinwegnahme des Tegmen tymp.

Nach Freilegung der äusseren Fläche des Trommelfells geht man zur Eröffnung der Trommelhöhle über, welche am raschesten durch Abtragung des Trommelhöhlendaches (Tegmen tymp.) bewirkt wird. Findet man nach dem Abziehen der Dura mater vom Präparate das Tegmen tymp. fest und compact, dann wird das Präparat im Schraubstocke fixirt und mit einem schmalen, geraden Meissel jener Theil des Tegmen tymp. entfernt, welcher lateral von der, durch den oberen Bogengang gebildeten, Eminentia arcuata der Pyramide gelegen ist. Um jedoch beim Aufmeisseln der Trommelhöhle die unmittelbar unter dem Trommelhöhlendache lagernden Gehörknöchelchen nicht zu dislociren, halte man sich anfangs so weit nach hinten, dass vorerst das Tegmen antri mastoid. weggemeisselt und erst nach Eröffnung desselben das eigentliche Tegmen tympan. abgetragen wird. Erweist sich jedoch das Trommelhöhlendach dünn, durchscheinend und an einzelnen Stellen dehiscent, so gelingt es an dem, mittelst eines Lappens in der linken Hand fixirten Präparate das Trommelhöhlendach mittelst der spitzen Knochenzange in der kürzesten Zeit abzutragen und den Inhalt der Trommelhöhle freizulegen.

Um einen freien Einblick in die Trommelhöhle zu gewinnen, wird das Tegmen tymp. in seiner ganzen Breite entfernt und die Eröffnung des Cavum tymp. so weit nach hinten und vorne ausgedehnt, dass gleichzeitig das Antrum mastoid. und die knöcherne Tuba — nach vorherigem Herausheben des M. tensor tymp. aus seinem Knochencanale — freigelegt werden.

Nach Eröffnung der Trommelhöhle von oben (Fig. 59) fällt zunächst im oberen Trommelhöhlenraume das Hammer-Ambossgelenk (ha) ins Auge. Durch dasselbe wird der obere Trommelhöhlenraum (Cavum epitympanicum, Schwalbe) in einen inneren und äusseren Abschnitt getheilt. Die anatomischen Verhältnisse des letzteren werden wegen ihrer hervorragenden pathologischen Bedeutung später ausführlicher besprochen werden.

Vor dem Hammer, an der Grenze zwischen mittlerem und oberem Trommelhöhlenraume, zieht quer durch die Trommelhöhle die Sehne

des M. tensor tymp. (s). In gleicher Richtung mit dieser ist, weiter nach hinten, im mittleren Trommelhöhlenraume die Amboss-Stapesverbindung mit der Stapediussehne sichtbar. Während aber das Stapes-

Fig. 59.

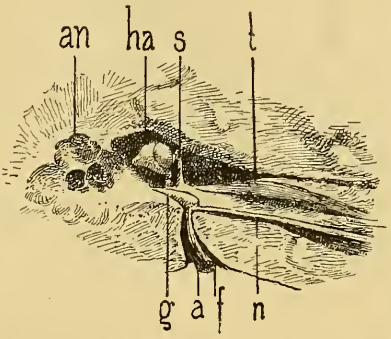

Ansicht der Trommelhöhle nach Entfernung des Tegmen tymp. R. O. ha = Hammer-Ambossgelenk. = Musc. tens. tymp. s = Sehne des Musc. tens. tymp. quer durch die Trommelhöhle ziehend. f = Nerv. facialis. g = Genu nervi facialis. n = Nerv. petros. superf. major. a = Nerv. acusticus. an = Antrum mast. Nach einem Präparate meiner Sammlung.

köpfchen frei zu Tage liegt, werden die Stapesschenkel, beim Einblick in die Trommelhöhle von oben, durch die obere Wand der Nische des Pelvis ovalis und den prominirenden Facialcanal fast vollständig maskirt. Bei günstiger Beleuchtung kann man ferner durch das Cavum epitymp. auch den oberen Abschnitt der Innenfläche des Trommelfells mit dem Hammergriffe, einen Theil der inneren Trommelhöhlenwand, den riffigen Boden der Trommelhöhle und den Uebergang der Trommelhöhlenwände in die knöcherne Ohrtrompete übersehen.

Ausser den hier aufgezählten Details sieht man in der eröffneten Trommelhöhle theils constante, theils inconstante Schleimhautfalten ausgespannt. Bezüglich derselben weisen wir auf die spätere Schilderung der Präparation des Bandapparates des Hammers und Ambosses hin. Hier soll nur hervorgehoben werden, dass die inconstanten, zwischen Trommelfell, Gehörknöchelchen und Trommelhöhlenwänden ausgespannten zarten Falten und Fäden, wie ich zuerst hervorgehoben, als Residuen des im fötalen Leben das Mittelohr ausfüllenden, gallertigen Bindegewebes aufzufassen sind. Dem Vorkommen derselben ist insofern eine gewisse Bedeutung beizumessen, als diese mit pathologischen Bindegewebsneubildungen leicht zu verwechselnden normalen Schleimhautbrücken ohne Zweifel bei Entzündungsprocessen im Mittelohre die Grundlage adhäsiver Bindegewebsstränge bilden.

Untersuchung der Trommelhöhle bei pathologischen Sectionen.

Bei pathologischen Sectionen hat man nach Entfernung des Tegmen tymp. darauf zu achten: 1. Ob in der Trommelhöhle Serum, Schleim, Eiter oder Epidermismassen angesammelt sind und welche Veränderungen die Trommelhöhlenauskleidung und der Schleimhautüberzug

der Gehörknöchelchen nach Entfernung der Secrete zeigt.[1] 2. Ob der Trommelhöhlenraum durch Aufwulstung der Schleimhaut verengt oder durch Granulationsgewebe, polypöse Wucherungen oder durch organisirtes Bindegewebe theilweise oder ganz ausgefüllt ist. Letzteres findet sich am häufigsten im oberen Trommelhöhlenraume, unmittelbar unter dem Tegmen tymp. als rothgraues oder gelbröthliches, succulentes oder derbes Bindegewebe, welches den Hammer und Amboss, oft auch gleichzeitig den Stapes vollständig einhüllt. Hierbei trifft man öfters den mittleren und unteren Abschnitt der Trommelhöhle frei von jeder Bindegewebsneubildung. Vollständige Ausfüllung und Verödung der Trommelhöhle durch neugebildete Bindegewebsmassen (Toynbee, v. Tröltsch, Politzer) kommen seltener zur Beobachtung. 3. Ob zwischen Trommelfell, den Gehörknöchelchen und den Trommelhöhlenwänden neugebildete Stränge und Bindegewebsbrücken ausgespannt sind, in welcher Weise die Stellung der Gehörknöchelchen durch dieselben alterirt ist und welche Veränderungen in Folge solcher Adhäsionsbrücken an der äusseren Fläche des Trommelfells bestehen. 4. Ob die Gehörknöchelchen bei sorgfältiger Sondirung normale Beweglichkeit zeigen, ob sie rigid oder mit den Trommelhöhlenwänden ankylotisch verbunden sind, endlich ob Hammer und Amboss dislocirt, ausgestossen oder durch Caries und Necrose theilweise oder ganz zerstört wurden.

Häufig genügt zur Eruirung der pathologischen Veränderungen in der Trommelhöhle die einfache Entfernung des Tegmen tymp. Bei einer Reihe pathologischer Vorkommnisse in der Trommelhöhle jedoch, z. B. bei Verwachsung des Hammerkopfes oder des ankylosirten Hammer-Ambosskörpers mit der oberen Trommelhöhlenwand oder bei Schleimhautwucherungen, welche den oberen Trommelhöhlenraum ausfüllen und den Hammer-Ambosskörper einhüllen, wo somit die Untersuchung der Trommelhöhle von oben her sehr erschwert wird, erscheint es oft nöthig — nach vorheriger Eröffnung und genauer Untersuchung der knöchernen und knorpeligen Ohrtrompete — die Trommelhöhle von vorne und von unten her freizulegen, um einen Einblick in den mittleren und unteren Trommelhöhlenraum zu gewinnen.

Je nach dem Sitze der pathologischen Veränderungen genügt es bei solchen Sectionen manchmal, die äussere Wand der knöchernen Ohrtrompete und der Trommelhöhle bis zum Annulus tymp. mit der

[1] Flüssige und dickflüssige Secrete müssen mittelst Pipetten aus der Trommelhöhle herausgesogen, Epidermismassen theils mit der Sonde, theils mit der Spritzflasche herausgeholt werden. Ein stärkerer Wasserstrom, zur Reinigung der Trommelhöhle vom Secrete, ist zu vermeiden, weil durch denselben die Schleimhaut vom Epithel entblösst wird und etwaige sequestrirte Theile der Gehörknöchelchen weggeschwemmt werden können.

Knochenzange abzusprengen, während in anderen Fällen die ganze Ohrtrompete mit dem vorderen Ende der Pyramide und die untere Trommelhöhlenwand bis zum Trommelfellfalze mit Säge, Meissel und Zange abgetragen werden müssen, um Verwachsungen zwischen Hammergriff und innerer Trommelhöhlenwand oder Adhäsionen zwischen Trommelfell, dem langen Ambossschenkel und dem Promontorium u. s. w. der freien Ansicht zugänglich zu machen. Bei Adhäsionen und pathologischen Strangbildungen im mittleren Trommelhöhlenraume insbesondere muss — wenn das Präparat zu Demonstrationszwecken aufbewahrt werden soll — durch Entfernung aller, den Einblick in das Cavum tymp. hindernder Knochenpartien der Raum so freigelegt werden, dass die krankhaften Veränderungen möglichst klar zu Tage treten.

Bei einer Reihe von Präparaten kann dies nur durch die wagrechte Abtragung des oberen Drittheils der Felsenbeinpyramide bis zur Höhe der Tensorsehne mittelst der Laubsäge erreicht werden, bei anderen wieder, wo die Veränderungen im mittleren und unteren Trommelhöhlenraume sitzen, nur durch die horizontale Abtrennung des unteren Drittheils der Pyramide bis knapp an die Fenestra rotunda, in deren Nische man hiedurch ebenfalls einen Einblick erhält. An einem grossen Theile der Präparate meiner Sammlung sind die pathologischen Veränderungen der Trommelhöhle nach dieser Methode freigelegt.

Es ist selbstverständlich, dass selbst an Präparaten mit instructiven pathologischen Strangbildungen in der Trommelhöhle die Durchschneidung derselben und die Abtrennung der äusseren Trommelhöhlenwand mit dem Trommelfelle von der Pyramide nicht umgangen werden kann, wenn zur Klärung der Krankheitserscheinungen eine genaue Untersuchung der Nischen des ovalen und runden Fensters oder des Labyrinths nothwendig ist. Bei jenen pathologischen Sectionen aber, wo nach Eröffnung der Trommelhöhle weder Bindegewebsmassen in derselben, noch Verlöthungen zwischen Trommelfell und innerer Trommelhöhlenwand vorgefunden werden, muss unter allen Umständen das Trommelfell mit dem Hammer und Ambosse von der Pyramide abgetrennt werden, um die Veränderungen in den Nischen des ovalen und runden Fensters genau untersuchen zu können.

Der Vorschlag Voltolini's (l. c.), bei pathologischen Sectionen das Tegmen tymp. nicht zu eröffnen, sondern die Veränderungen in der Trommelhöhle nach Herausschneiden des Trommelfells und des Hammergriffs, vom äusseren Gehörgange aus zu untersuchen, ist mit Recht von keiner Seite acceptirt worden. Es werden nämlich bei diesem Vorgange nicht nur die krankhaften Veränderungen am Trommelfelle und die so häufig vorkommenden Adhäsionsbrücken zwischen Trommelfell und innerer Trommel-

höhlenwand zerstört, sondern es ist auch bei diesem Verfahren die genauere Untersuchung der pathologischen Producte im oberen Trommelhöhlenraume und in den Seitenbuchten des Cavum tymp. ganz ausgeschlossen, da diese Theile selbst nach vollständiger Entfernung des Trommelfells nur unvollkommen besichtigt werden können.

4. Abtrennung des Trommelfells mit dem Hammer und Ambosse von der Felsenbeinpyramide.

Wo an normalen oder pathologischen Präparaten die innere Fläche des Trommelfells einerseits und die Details der inneren Trommelhöhlenwand andererseits zur Anschauung gebracht werden sollen, muss man sich zur Abtrennung des Trommelfells von der Pyramide eines Verfahrens bedienen, bei welchem eine Dislocation der Gehörknöchelchen mit Sicherheit vermieden wird.

Die sagittale Durchtrennung des Mittelohrs kann entweder in der Weise ausgeführt werden, dass gleichzeitig mit der Trommelhöhle auch der Warzenfortsatz und die Ohrtrompete der ganzen Länge nach getheilt werden oder dass man sich vorzugsweise — ohne Rücksicht auf die Eustach'sche Ohrtrompete — auf die einfache Abtrennung der Pyramide von der Pars tymp. und squamosa beschränkt. Bei pathologischen Sectionen muss der Abtrennung der Pyramide stets die Untersuchung des Tubencanals (s. den Abschnitt „Präparation der Tuba Eustachii") vorangehen.

Was die einfache Abtrennung der Pyramide von der Pars tymp. und squamosa anlangt, so wird zu diesem Behufe nach Entfernung des Tegmen tymp. die vor dem Hammer quer durch die Trommelhöhle hinziehende Sehne des Tensor tymp. (Fig. 59 s) mit einem schmalen Messerchen durchtrennt und ebenso die Amboss-Stapesverbindung vorsichtig durchschnitten. Bei der hierauf folgenden Abtrennung des Trommelfells mit dem Hammer und Ambosse von der Pyramide kann man auf folgende Weise verfahren.

An dem im Schraubstocke befestigten, mit der eröffneten Trommelhöhle genau nach oben gerichteten Präparate dringt man mit der Laubsäge durch den Boden der knöchernen Ohrtrompete so weit gegen die Trommelhöhle vor, bis man zwischen Trommelfell und innerer Trommelhöhlenwand in die Nähe des Amboss-Stapesgelenks kommt.

Um nun mit dem Sägeblatte zwischen Trommelfell, Hammer und Amboss einerseits und Steigbügelköpfchen andererseits durchzukommen, ohne eines der Knöchelchen beim Sägen zu dislociren oder zu verletzen, wird mit einer in der linken Hand gehaltenen Sonde das Trommelfell mit dem Hammergriffe und dem langen Ambossschenkel

so weit nach aussen gedrängt, dass das schmale Sägeblatt bei gehöriger Vorsicht zwischen Ambossschenkel und Stapesköpfchen gegen die hintere Trommelhöhlenwand durchgeführt werden kann. Hat man diese erreicht, so kann man, ohne dass eine weitere Vorsicht nothwendig wäre, den Sägeschnitt durch die Warzenzellen und den Sinus sigmoid. hindurch vollenden.

Da indess bei nicht genügender Uebung der Amboss dislocirt oder die Stapesschenkel abgebrochen werden können, so empfiehlt es sich, eine dünne, U-förmig gebogene, 3 cm lange und 1 cm breite, dünne Blechplatte, deren vordere und untere Kante entsprechend der hinteren und unteren Trommelhöhlenwand geschweift ist, zum Schutze des Trommelfells und der Gehörknöchelchen zu benützen. Der Abstand der gegen einander gebogenen Platten beträgt ¼ mm, gestattet somit eine ungehinderte Bewegung des Sägeblattes zwischen den zwei Metallplatten. Ist man nun in der vorher angegebenen Weise mit der Laubsäge bis in die Nähe des Trommelfells vorgedrungen, so wird die Metallplatte auf die hintere Kante des Sägeblatts gesteckt, dann vorsichtig zwischen Ambossschenkel und Stapesköpfchen so eingeschoben, dass die vorderen, geschweiften Ränder der Platte an die hintere und untere Wand der Trommelhöhle anstossen.

Indem jetzt die Metallplatte mit dem linken Zeigefinger niedergedrückt wird, lässt sich die untere und hintere Trommelhöhlenwand und der innere Abschnitt der Pars mastoid. ohne Verletzung der Trommelhöhlengebilde durchsägen.

Ein anderes, jedoch nur bei genügender Uebung anwendbares Verfahren der Abtrennung der äusseren Trommelhöhlenwand mit dem Trommelfelle von der Pyramide besteht darin, dass man zunächst nach Durchschneidung der Tensorsehne und des Amboss-Stapesgelenks die vordere und untere Trommelhöhlenwand mit der Kneipzange entfernt. Sodann wird das Präparat in normaler Stellung im Schraubstocke fixirt und mittelst eines 1 cm breiten Meissels, welcher 1 mm innerhalb des kurzen Ambossfortsatzes senkrecht aufgesetzt wird, die compacte hintere Trommelhöhlenwand, sowie die an den vorderen Rand des Sinus sigmoid. grenzende hintere Wand der Pyramide mit einigen Meisselschlägen durchtrennt.

Noch sicherer und ebenso rasch gelangt man zum Ziele, wenn man sich an solchen Präparaten anstatt des Meissels einer starken Kneipzange bedient, mit welcher die zwischen dem freigelegten Antrum mastoid. und der geöffneten unteren Trommelhöhlenwand liegende hintere Pyramidenfläche knapp vor dem Sinus sigmoid. durchtrennt wird, worauf ein kräftiger Druck an der Pyramidenspitze genügt, die ganze Pyramide von der Pars squamosa und tymp. abzulösen.

An kindlichen Gehörorganen kann die Separation des Trommelfells von der Pars petrosa in der kürzesten Zeit mit einer kleinen spitzen Knochenzange bewerkstelligt werden. Nachdem, wie bei den früheren Methoden, das Tegmen tymp. entfernt und die Tensorsehne, sowie das Amboss-Stapesgelenk durchschnitten worden sind, wird zunächst die untere Wand der knöchernen Tuba und die dünne untere Trommelhöhlenwand bis zum Foramen stylomast. mit der Zange entfernt und dadurch das vordere und untere Segment des Annulus

freigelegt. Nun wird, ebenfalls mit der kleinen Knochenzange, die den hinteren Schenkel des Annulus begrenzende Knochenmasse der Pars mastoid. von unten nach oben nur so weit durchtrennt, dass die Spitze des Ringschenkels mit der Pars squamosa im Zusammenhange bleibt. Wird jetzt auch die Sutura mast. squamosa mit der Zange durchbrochen, so fällt das vom Annulus tymp. und dem unteren Theile der Pars squamosa umrahmte Trommelfell (Fig. 60) von der Pars petrosa ab.

Fig. 60.

Aeussere Fläche des Trommelfells vom Neugeborenen mit dem Annulus tymp. und dem unteren Abschnitte der Schuppe. Nach einer photographischen Aufnahme des Herrn emer. Assistenten Dr. Hrubesch.

Die von Lucae[1] angegebene Methode der Eröffnung der Trommelhöhle und der Abtrennung der Pyramide, deren kurze Beschreibung wir hier folgen lassen, unterscheidet sich in mancher Hinsicht von dem bisher geschilderten Verfahren.

„Nachdem die auscultatorischen Erscheinungen mit Katheter und Otoskop geprüft sind, theile ich mir die ganze Crista petrosa in drei gleiche Theile und säge mit einer guten schmalen Phalangensäge dort, wo das hintere Drittheil beginnt und noch 2 mm hinter demselben das ganze Schläfebein quer durch, und zwar in einer Ebene, welche die Crista petrosa genau rechtwinklig schneidet. Durch diesen Sägeschnitt, welcher hinter den unteren Abschnitt des Fallopi'schen Canals und hinter den Scheitel des hinteren Bogengangs fällt, wird der Warzenfortsatz zum grössten Theile von der Pyramide getrennt und mehr oder weniger der Zugang zur Trommelhöhle von hinten her freigemacht. Unangenehm freilich ist, dass dabei zuweilen Sägespäne in die Trommelhöhle gerathen, doch kann man dieselben mit einem Pinsel leicht entfernen. Durch diesen Sägeschnitt fällt ferner fast der ganze Theil des knorpeligen und ein Theil des knöchernen Gehörgangs fort, so dass man schon beim direct einfallenden Tageslichte das Trommelfell übersehen kann, zu dessen genauer Untersuchung die vordere Wand des übrig gebliebenen knöchernen Gehörgangs mittelst der Hohlmeisselzange ganz entfernt wird. Es gelingt nun sehr leicht, von hintenher mit der Scheere die Decke der Trommelhöhle allmälig hinwegzunehmen, ohne Gefahr zu laufen, die Gehörknöchelchen zu verletzen, da der meist sichtbare kurze Fortsatz des Ambosses den Weg zeigt. Die mit der Sonde vorher behutsam untersuchte Tuba wird nun mittelst Scheere und einem kleinen Meissel vollständig geöffnet, und hat man nun von obenher einen genügend freien Einblick in die Trommelhöhle. Diese von Toynbee und Tröltsch empfohlene Hinwegnahme des Tegmen tymp. halte ich durchaus für nöthig, um etwaige Adhäsionen etc. genau zu sehen. Nach Durchschneidung der Sehne des Tensor tymp. und nach Trennung der Verbindung zwischen Amboss und Steigbügel löse ich die untere Hälfte des Trommelfells mit einem scharfen Messer ab und stemme darauf die noch übrige Knochenmasse des Schuppen- und Warzentheiles, mit welcher die obere Hälfte des Trommelfells im Zusammenhang bleibt, mit einem starken Meissel ab. Nach Durchschneidung der Weichtheile hat man auf diese Weise das Trommelfell mit Hammer, Amboss und der Chorda von der Pyramide mit Steigbügel und den übrigen Theilen des Gehörorgans getrennt und kann nun einerseits das Trommelfell, andererseits die Trommelhöhle genauer untersuchen.“

[1] Virchow's Archiv, Bd. 29.

Bei Anfertigung von sagittalen Durchschnitten des ganzen Mittelohrs wird an einem Präparate, welches nach der S. 12 geschilderten Methode aus der Schädelhöhle entfernt wurde, zuerst nach Wegnahme des Tegmen tymp. die knöcherne Ohrtrompete von oben her geöffnet und dann die die knorpelige Tuba deckenden Partien des Keilbeins mit Meissel und Zange so weit abgetragen, dass der Tubencanal von seiner Rachenmündung bis zum Isthmus der Länge nach gespalten werden kann.

Es hängt nun davon ab, ob bei der beabsichtigten sagittalen Theilung des Schläfebeins in eine äussere und innere Hälfte die knorpelige Ohrtrompete ebenfalls in zwei Hälften getheilt oder ob der grössere Theil des Tubencanals mit dem äusseren oder dem inneren Stücke des Präparats im Zusammenhange belassen wird. Im ersteren Falle wird nach Einführung einer Sonde in den Tubencanal zuerst das

Fig. 61.

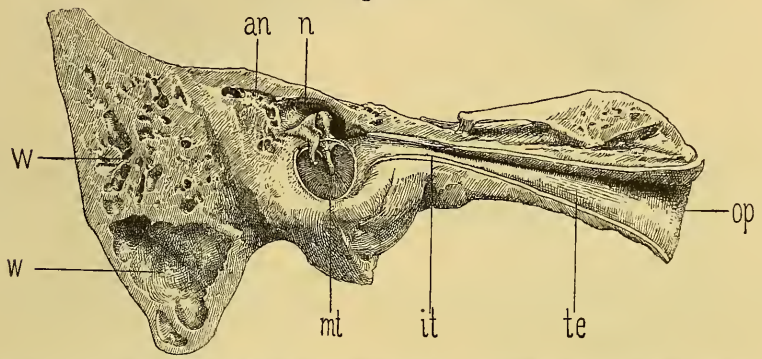

Sagittalschnitt durch das ganze Mittelohr, äussere Hälfte. (Linkes Ohr.) op = Ost. tymp. tubae. te = Canalis tubae. Eust. it = Isthmus tubae. mt = Membr. tymp. mit dem Hammer und Ambosse. n = Nische des Hammer-Ambosskörpers. an = Antrum mastoid. w w = Zellen des Warzenfortsatzes. Nach einem Präparate meiner Sammlung.

Dach desselben (Umbiegungsstelle des Knorpelhakens) mittelst einer geraden, feinen Scheere vom Ostium pharyng. bis zur knöchernen Ohrtrompete und dann der membranöse Boden des Canals ebenfalls bis zum knöchernen Theile der Länge nach durchtrennt und hierauf die Zerlegung der knöchernen Tuba der Trommelhöhle und des Warzenfortsatzes mittelst der Laubsäge genau in der früher geschilderten Weise ausgeführt.

Da jedoch durch diese Art der Darstellung das Verhalten des Tubencanals zur Trommelhöhle nicht genügend charakterisirt wird, so empfiehlt es sich, auch solche Präparate anzufertigen, an welchen die Ohrtrompete einmal mit dem äusseren Stücke des zweigetheilten Schläfebeins (Fig. 61), ein anderesmal mit der Pyramide (Fig. 62) im Zusammenhange bleibt.

Im ersteren Falle muss die Säge medial von der frei herauspräparirten Ohrtrompete zwischen dieser und der Felsenbeinpyramide angesetzt werden und hat man sich beim Vordringen gegen die Trommelhöhle möglichst nahe an die innere Trommelhöhlenwand zu halten. Im zweiten Falle (Fig. 62) wird der Sägeschnitt lateral von der an der

Fig. 62.

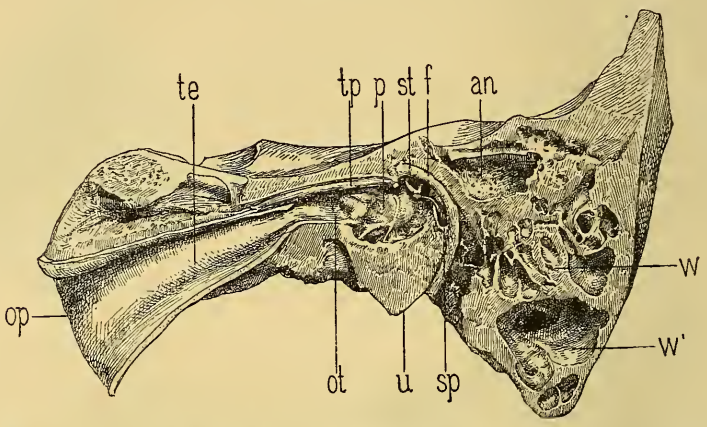

Sagittalschnitt durch das ganze Mittelohr beim Erwachsenen, innere Hälfte. (Linkes Ohr.) op = Ost. pharyng. tubae. te = Canalis tubae Eust. ot = Ost. tymp. tubae. tp = Musc. tens. tymp. p = Promontorium mit der Anastomos. Jacobsonii. u = untere Trommelhöhlenwand. st = Stapes. sp = Musc. stapedius. f = Nervus facialis. an = Antrum mastoid. w w' = Cellulae mastoid. Nach einem Präparate meiner Sammlung.

äusseren membranösen Wand geöffneten Ohrtrompete so geführt, dass derselbe in die unmittelbare Nähe der äusseren Trommelhöhlenwand und der Trommelfellinsertion fällt.

Die hier geschilderten Sagittalschnitte durch das Mittelohr eignen sich besonders zu Messungen der Längendimensionen der Ohrtrompete, sowie der Distanzen vom Ost. pharyng. tubae bis zum Trommelfelle, dem Promontorium und dem Eingange in das Antr. mastoid. Die von mir verzeichneten Durchschnittsmasse der Länge der ganzen Ohrtrompete stimmen wohl für die Mehrzahl der Präparate mit jenen von v. Tröltsch (35 mm) und Bezold (36,4 mm) überein, doch finden sich nicht selten Fälle mit einer Tubenlänge von nur 33 mm und andererseits wieder bis zur Länge von 39 mm. Bezold fand sogar in einem Falle die Länge der Ohrtrompete 40 mm. Bei Neugeborenen ist die Ohrtrompete viel kürzer, als beim Erwachsenen (v. Tröltsch). Ihre Länge beträgt nach Eitelberg (Z. f. O. Bd. 13) durchschnittlich 19 mm, wovon 11 mm auf den knorpeligen und 8 mm auf den knöchernen Theil entfallen. Die Entfernung des Ost. pharyng. tub. bis zum vorderen Rande des Trommelfells beträgt beim Erwachsenen, nach meinen Messungen, durchschnittlich 37 mm; bis zum Promontorium 40 mm, bis zum Aditus ad antrum 47—49 mm. Die Kenntniss dieser Distanzen ist in practischer Beziehung insoferne wichtig, als man bei Anwendung von Bougies zur Erweiterung des Tubencanals oder bei Einführung dünner, elastischer Paukenröhrchen in die Trommelhöhle, behufs Durchspülung derselben, aus der Länge des vorgeschobenen Stückes des Instrumentes zu beurtheilen im Stande ist, wo sich beiläufig die Spitze desselben im Mittelohre befindet.

5. Präparation des Trommelfells.

Die anatomischen Einzelheiten des von der Pyramide abgetrennten Trommelfells mit dem Hammer und Ambosse können entweder an Präparaten untersucht werden, an welchen das Trommelfell im Zusammenhange mit seinem Knochenrahmen verbleibt oder an solchen, wo die Membran von ihrer Insertion im Sulcus tymp. und am Rivini'schen Ausschnitte ausgelöst wurde.

Um das Trommelfell mit seinem Knochenrahmen als anatomisches Präparat darzustellen, wird der Warzentheil der abgesägten, äusseren Hälfte des Schläfebeins im Schraubstocke so befestigt, dass man beim Sägen die äussere und innere Fläche des Trommelfells übersehen kann.

Fig. 63.

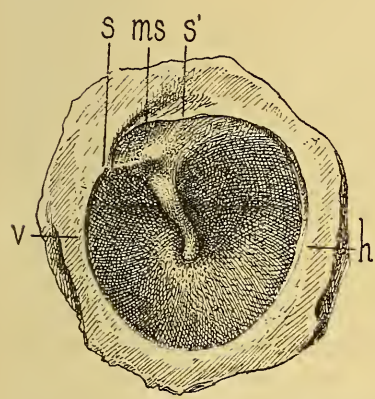

Aeussere Fläche des linken Trommelfells vom Erwachsenen, $3^1/_2$mal vergrössert. v = vor dem Hammergriffe gelegenes Segment des Trommelfells. h = hinteres Segment des Trommelfells. s s' = die vom kurzen Hammerfortsatze zur Spina tymp. post. und minor. hinziehenden Prussak'schen Streifen. ms = Membrana Shrapnelli.

Fig. 64.

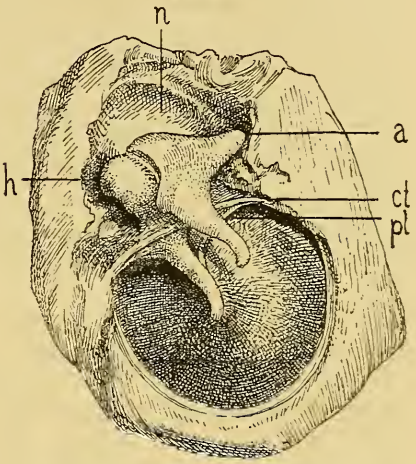

Innere Fläche des rechten Trommelfells mit dem Hammer und Ambosse, $3^1/_2$mal vergrössert. n = Hammer-Ambossnische an der äusseren Trommelhöhlenwand. h = Hammerkopf. a = Amboss. pl = hintere Trommelfellfalte mit der Tröltsch'schen Tasche. ct = Chorda tympani.

Vorerst wird die äussere Fläche der Membran ganz freigelegt, indem man mit der feinsten Laubsäge das innere Ende des knöchernen Gehörgangs von vorn nach hinten $^1/_2$—1 mm lateral von der Insertion des Trommelfells, möglichst parallel derselben, durchsägt und den Sägeschnitt 2—3 mm in die Pars mastoid. fortsetzt. Nun wird der Trommelfellrahmen in einer Breite von $1^1/_2$—2 mm von der Insertion des Trommelfells umsägt, indem man am vorderen, oberen Segmente 2 mm vor dem Hammerkopfe beginnt und von hier aus den Sägeschnitt an der vorderen, unteren, hinteren und oberen Peripherie der Membran

fortsetzt. Der hintere Sägeschnitt geht 2 mm hinter dem kurzen Ambossfortsatze, der obere 2 mm über dem Hammer-Ambossgelenke. Die auf diese Weise gewonnenen Präparate, deren Aussehen durch die hier beistehenden, mehrfach vergrösserten Abbildungen (Fig. 63 u. 64) der äusseren und inneren Fläche des Trommelfells veranschaulicht wird, eignen sich besonders für Unterrichtszwecke, doch müssen zum gründlichen anatomischen Studium der Details des Trommelfells und des Hammer-Ambossgelenks, sowie seiner bändrigen Verbindungen mit der Trommelhöhle noch andere Präparationsmethoden herangezogen werden, welche wir im Folgenden besprechen wollen.

Durch Freilegung der inneren Trommelfellfläche lassen sich gewisse pathologische Veränderungen an derselben besser übersehen, als dies durch die Besichtigung der äusseren Fläche der Membran möglich ist. So die Ausdehnung und Mächtigkeit von Kalkablagerungen, Verdickungen der Schleimhautschichte, Massenzunahme des faserigen Balkenwerkes derselben, papillare Wucherungen, ferner der Grad der Einwärtswölbung narbig verdünnter oder atrophischer Trommelfellpartien, die Verwachsung des Trommelfells oder einer Trommelfellnarbe mit dem langen Ambossschenkel, und die pathologischen Veränderungen in den Tröltsch'schen Trommelfelltaschen (Schleimansammlung, bindegewebige Verwachsungen). Nebstdem können die bei chronischen Mittelohrcatarrhen zuweilen vorkommenden Verdickungen am Kapselbande des Hammer-Ambossgelenks, ferner Adhäsionen und Verwachsungen zwischen Hammer und Amboss mit der oberen und äusseren Trommelhöhlenwand, Caries und Necrose des Hammers und Ambosses u. s. w. an solchen Präparaten am besten nachgewiesen werden.

a) Auslösung des Trommelfells aus dem Sulcus tympanicus.

Die Form und Grösse des Trommelfells kann nur an der aus dem Sulcus tymp. und der Incisura Rivini herauspräparirten Membran beurtheilt werden.[1] Die intacte Herausnahme des Trommelfells aus seinem Rahmen muss jedoch — wenn verunstaltende Risse desselben vermieden werden sollen — mit einiger Sorgfalt ausgeführt werden. Der einfachste hiebei zu beachtende Vorgang ist folgender: An der Innenseite des Präparats, knapp an der vorderen Grenze des Trommelfellrandes, wird mit einem kleinen Messerchen die Schleimhaut in der Länge von $1\frac{1}{2}$—2 mm durchschnitten. Durch diesen Schnitt dringt man mit der Messerspitze zwischen Trommelfellrand und Sulcus tymp. ein und löst mit einigen Zügen die Verbindung zwischen diesem und dem Annulus tendinosus so vollständig, dass nichts von demselben im

[1] Die Messungen am ausgelösten Trommelfelle ergeben etwas grössere Zahlen (10—11 mm im grössten Durchmesser, 9—10 mm im Breitendurchmesser) als jene am nicht herausgenommenen Präparate ($9\frac{1}{2}$—10 mm im grössten Durchmesser, $8\frac{1}{2}$—9 mm im Breitendurchmesser). Es erklärt sich dies daraus, dass im letzteren Falle der im Sulcus tymp. liegende Annulus tendinosus nicht mitgemessen wird.

Sulcus zurückbleibt. Hebt man nun mit der Messerspitze das abgelöste Stück des Sehnenringes aus dem Trommelfellfalze heraus, so gelingt die Auslösung der Membran aus den übrigen Partien des Sulcus sehr leicht, indem man das herausgehobene Stück des Annulus tendinosus mit einer festen, aber fein zugespitzten Pincette fasst und theils durch leichten Zug, theils durch Nachhilfe mit der feinen Messerspitze den übrigen Theil des Sehnenrings aus dem Falze heraushebt. Die Auslösung darf jedoch nur bis zu jenen Stellen der Trommelhöhlenumrahmung fortgesetzt werden, wo der Sulcus gegen die Incisura Rivini hin aufhört, weil durch fortgesetzte Versuche, den Trommelfellrand auch an den oberen Partien durch Zug abzulösen, eine Zerfaserung der oberen Partien der Membran herbeigeführt würde. Hat man daher den Sehnenring vorn und hinten bis zur Chorda tymp. ausgelöst, so wird diese an ihrer Ein- und Austrittsstelle mit einer fein gespitzten Scheere durchschnitten und gleichzeitig werden die später zu schildernden Ligamente des Hammers und Ambosses mit dem spitzen Messerchen durchtrennt.

Hierauf wird das Trommelfell durch Druck auf das untere Ende des Hammergriffs so weit gegen den äusseren Gehörgang gedrängt, dass man, nach Durchtrennung des vom Hammerhalse zum Rivini'schen Ausschnitte hinziehenden Ligamentum mallei extern. (s. S. 83, Fig. 67), den oberen Anheftungsrand des Trommelfells und der Shrapnell'schen Membran übersehen kann. Wird nun mit einem spitzen, fein zugeschärften Messerchen die Insertion der Shrapnell'schen Membran am Rivini'schen Ausschnitte und die Anheftung der noch nicht durchtrennten oberen und seitlichen Partien der Membran knapp am Knochen durchschnitten, so sind die Verbindungen des Trommelfells mit seiner Umgebung vollständig gelöst.

Die nach der Auslösung zusammengefaltete, mit dem Hammer-Ambosse zusammenhängende Membran breitet sich unter Wasser sehr rasch aus und zeigt die genauen Umrisse des Trommelfells und die Grenzen des Sehnenrings, welcher als weisser Randstreifen sich nach oben allmälig verjüngt und in der Nähe der Shrapnell'schen Membran ganz aufhört. Trotz der Auslösung behält das Trommelfell seine ursprüngliche trichterförmige Wölbung (Helmholtz).

An dem ausgelösten Trommelfelle haften stets grössere oder kleinere Partien der mitabgelösten, angrenzenden Auskleidung des knöchernen Gehörgangs, seltener der Trommelhöhlenschleimhaut. Diese das Aussehen des Präparats beeinträchtigenden Gewebsreste werden am besten unter Wasser mit einer feinen Pincette gefasst und knapp am Sehnenringe stückweise mit einer kleinen, gekrümmten Scheere abgetragen.

Das aus der knöchernen Umrahmung ausgelöste Trommelfell kann entweder als anatomisches Präparat zu Demonstrationszwecken verwendet oder zur mikroskopischen Untersuchung (s. den histologischen Theil) benützt werden. Im ersteren

Falle wird das Trommelfell in kleinen Standgläsern [1] in Alkohol aufbewahrt, in welchen die Details an der Aussen- und Innenfläche des Präparats bei Lupenvergrösserung übersehen werden können.

Der Vorgang bei Auslösung pathologischer Trommelfelle aus dem Sulcus tymp. ist derselbe, wie beim normalen Trommelfelle. Die Separation des Trommelfells in pathologischen Fällen wird indess nur zum Zwecke der mikroskopischen Untersuchung ausgeführt. Soll das pathologische Trommelfellpräparat als makroskopisches Object dienen, so muss dasselbe in seinem natürlichen Zusammenhange mit dem Sulcus tymp. belassen werden, in welchem die krankhaften Veränderungen der Membran in ihrer ursprünglichen Lage besser erhalten werden, als am herauspräparirten Trommelfelle.

b) Freilegung der Duplicaturen an der Innenfläche des Trommelfells.

Ausser den früher erwähnten Details an der Innenfläche des Trommelfells sind noch zwei Duplicaturen der Membran (Fig. 65) beachtenswerth, von welchen die hinter dem Hammergriffe gelegene unser Interesse besonders in Anspruch nimmt. Diese erscheint als eine, vom Körper und dem langen Schenkel des Ambosses theilweise verdeckte, nach unten zu concave, vom Trommelfelle abstehende Falte, welche von der hinteren, oberen Peripherie der Trommelfellumrahmung im starken Bogen zum Hammergriffe hinzieht und unterhalb der Mitte desselben sich anheftet. Diese von Tröltsch zuerst genauer beschriebene hintere Duplicatur der Membrana tymp. bildet mit der ihr zugekehrten inneren Fläche des Trommelfells die sogenannte hintere Trommelfelltasche.

Um den Zusammenhang dieser Duplicatur mit den oberen Partien des Trommelfells kennen zu lernen, muss der Amboss luxirt und entfernt werden. Da jedoch durch das gewaltsame Losreissen des Ambosses die zarten Bänder und Falten, welche den Hammer-Ambosskörper mit der oberen und äusseren Trommelhöhlenwand verbinden, zerrissen werden und das Präparat für die Untersuchung des Bandapparats des Hammers unbrauchbar wird, so empfiehlt es sich vorerst, das Ligamentum incudis post. (s. S. 83) und die Innenseite des Kapselbandes des Hammer-Ambossgelenks mit einem spitzen Messerchen zu durchschneiden, worauf die Loslösung des Ambosses mit der Pincette ohne Schwierigkeit von Statten geht.

Nach Entfernung des Ambosses tritt die hintere Trommelfellduplicatur in ihrer ganzen Ausdehnung zu Tage (Fig. 65). Ihr Verhalten zum Trommelfelle zeigt grosse individuelle Varietäten und finden sich selbst bei einem und demselben Individuum Verschiedenheiten in beiden Gehörorganen. Der hintere untere Abschnitt der Duplicatur (c)

[1] S. die zum Abschnitte „Anfertigung normaler und pathologischer Präparate zu Unterrichtszwecken“ gehörige Tafel Fig. IV.

hängt nicht unmittelbar mit dem Trommelfelle zusammen, sondern entspringt von einer innerhalb des Sulcus gelegenen, leicht geschweiften Knochenleiste.

Erst 2—3 mm oberhalb des unteren Endes tritt die Falte von der Knochenleiste auf das Trommelfell über. Während nun öfter der obere Rand der Duplicatur mit der oberen Peripherie des Trommelfells verwächst, findet man an anderen Präparaten die obere, bogenförmige Anlöthungsstelle der Falte 1—2 mm unterhalb der oberen Peripherie des Trommelfells.

Fig. 65.

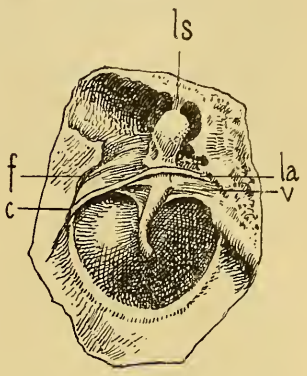

Innere Fläche des Trommelfells nach Hinwegnahme des Ambosses. ls = Ligament. mall. super. la = Ligament. mall. ant. f = hintere v. Tröltsch'sche Duplicatur. v = vordere Trommelfellduplicatur. c = Chorda tymp. Nach einem Präparate meiner Sammlung.

Das vordere Segment der Duplicatur theilt sich zuweilen in zwei Blätter, deren oberes mit der Chorda tymp. verbunden, in der Nähe der inneren Kante des Hammergriffs sich anheftet, während das untere Blatt sich in dem Winkel zwischen hinterer Hammergrifffläche und Trommelfell — manchmal 1—1½ mm vom Griffe entfernt — inserirt. Der hiedurch gebildete dreiseitige Raum schliesst meist nach oben zu ab, und steht mit dem Raume der eigentlichen Trommelfelltasche nicht in Verbindung.

Die hintere Trommelfelltasche communicirt in den von mir untersuchten Präparaten häufig, jedoch nicht immer, mit dem später zu beschreibenden Raume oberhalb des kurzen Hammerfortsatzes (Prussak); öfter schliesst ihre Kuppel mit einer trichterförmigen Vertiefung ab. In der Regel ist der Raum der Tröltsch'schen Tasche frei, bisweilen jedoch finden sich in demselben zarte Bindegewebsbrücken oder sternförmig verästelte Bindegewebsplatten ausgespannt, ähnlich denjenigen, welche man in der Nische des ovalen und runden Fensters und im Antrum mastoid. antrifft. Verwachsungen der hinteren Trommelfellduplicatur mit dem langen Ambossschenkel, in welche häufig auch die Chorda tymp. miteinbezogen ist, sowie Flächenverwachsungen der Duplicatur mit dem Trommelfelle, sind keineswegs selten.

Die räumlich kleinere, vordere Trommelfelltasche (Fig. 65 v) wird durch die dem Hammerhalse zugewendete Spina tymp. posterior und durch jene Schleimhautfalte gebildet, welche das gegen die Glaserspalte ziehende Ligament. mallei ant., die Chorda tymp. und die Arteria tymp. inf. nach unten zu umschliesst. Die Spitze ihrer Kuppel ist nach oben zu fast immer abgeschlossen.

c) Präparation der Shrapnell'schen Membran.

Die äussere Fläche der Shrapnell'schen Membran (Fig. 63) bedarf keiner besonderen Präparation, da sie bei regelrechter Freilegung der äusseren Fläche des Trommelfells in ihrer ganzen Ausdehnung frei zu Tage tritt. Ihr abgerundeter Rand entspricht dem Rivini'schen Ausschnitte (Margo tymp. Henle), während ihre untere Grenze, nach Prussak, durch zwei kurze, gerade gestreckte Streifen (Helmholtz's Befestigungsstrang des Hammers) (s s') gebildet wird, welche von den Ecken der Incisura Rivini zur Spitze des kurzen Hammerfortsatzes hinziehen.

Besonders klar sind diese Grenzstreifen der Membr. Shrapnelli (Fig. 63 s s) oft am Lebenden ausgeprägt, während sie am anatomischen Präparate nur selten so markirt erscheinen. Der Angabe Schwalbe's (l. c. S. 442), dass der hintere Streifen dem von der oberen Gehörgangswand auf das Trommelfell sich fortsetzenden cutanen Faserzuge seine Entstehung verdanke, kann ich nach meinen Untersuchungen nicht beistimmen, da dieser Streifen tiefer in der Membran sitzt, als der oberflächliche Cutisstreifen und zuweilen nach Entfernung des letzteren als ein mit dem Knochenrande des Margo tymp. zusammenhängender Faserzug sich nachweisen lässt.

Um die Innenfläche der Shrapnell'schen Membran (Fig. 66) der Untersuchung zugänglich zu machen, wird vorerst der Amboss entfernt, und dann der Hammerhals etwas oberhalb seines Uebergangs in die obere Fläche des kurzen Hammerfortsatzes mittelst einer feinen Kneipzange abgesprengt. Werden nun die Reste des vom Hammerhalse zur äusseren Trommelhöhlenwand hinziehenden, die obere Wand des Prussak'schen Raumes bildenden Ligament. mallei extern. mittelst einer feinen Pincette sorgfältig entfernt, so tritt die innere Fläche der Shrapnell'schen Membran frei zu Tage und lässt sich bei Lupenvergrösserung die allseitige Begrenzung derselben nachweisen.

Fig. 66.

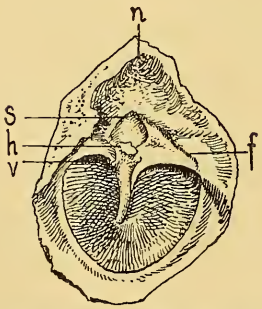

Innere Fläche der Membrana Shrapnelli. s = Membrana Shrapnelli. f = hintere Duplicatur des Trommelfells. v = vordere Duplicatur. h = Durchschnitt des abgesprengten Hammerhalses. n = Hammer-Ambossnische.

Der bogenförmige Rand der Shrapnell'schen Membran hängt zum Theile unmittelbar mit dem Knochenrande der Incisura Rivini zusammen und vertritt hier die Rolle des Periosts. Zerstörungen der Membran bis zu ihrem äussersten Rande führen daher öfter zur cariösen Einschmelzung der den Rivini'schen Ausschnitt begrenzenden Knochenwand mit Bildung von grossen Lücken in der oberen und hinteren Gehörgangswand, welche einen freien Einblick in den oberen Trommelhöhlenraum gestatten.

d) Darstellung des Bandapparates in der Umgebung des Hammer-Ambosses und des Höhlensystems zwischen Hammer-Ambosskörper und der äusseren Trommelhöhlenwand.

In neuerer Zeit wurde den anatomischen Verhältnissen jenes Raumes, welcher sich zwischen der äusseren Fläche des Hammer-Ambosskörpers und der ihr zugewendeten glatten Nische der äusseren Trommelhöhlenwand befindet, eine besondere Beachtung zugewendet. Ihre eminente praktische Bedeutung ergibt sich aus der Thatsache, dass sich in diesem Raume häufig Eiterungsprocesse etabliren, welche mit Perforation der Shrapnell'schen Membran einhergehen und sich durch ihren hartnäckigen Verlauf, sowie durch häufige Complicationen mit Eiterungen im Warzenfortsatze charakterisiren. Die genaue Kenntniss dieses Theiles des Mittelohrs ist daher für den Ohrenarzt von besonderer Wichtigkeit und wollen wir im Folgenden die Methode der Darstellung der anatomischen Details dieses Raumes eingehender besprechen.

Der Bandapparat zwischen Hammer-Amboss und den angrenzenden Trommelhöhlenwänden besteht theils aus constanten, festeren, fibrösen Bändern, theils aus nicht constanten, zarteren Schleimhautfalten, Bindegewebsplatten und zarten Fäden.

Die Freilegung der constanten, faserigen Ligamente des Hammer-Ambosses unterliegt keiner Schwierigkeit, da dieselben sowohl an frischen als auch an Weingeistpräparaten durch ihr weissliches, sehnenartiges Aussehen sich scharf markiren.

1. Das Ligamentum mallei superius (Fig. 69 ls), ein rundliches oder flaches, von der oberen Trommelhöhlenwand zum Hammerkopfe hinziehendes Band, wird in der Weise freigelegt, dass man nach Entfernung des Tegmen mastoid. das Trommelhöhlendach von hinten nach vorn mit der spitzen Knochenzange abträgt, wobei das Absprengen des über dem Hammer-Ambosskörper liegenden Theiles des Tegmen tymp. vermieden werden muss. Es gelingt dies um so sicherer, wenn man sich beim Aufbrechen der Trommelhöhle, medial von dem in Sicht kommenden Ambosskörper hält. Hat man die Trommelhöhle nach vorn so weit geöffnet, dass man die Tensorsehne (Fig. 59 s) deutlich sehen kann, so lässt sich bei seitlicher Neigung des Präparates das Ligament. mall. sup. leicht auffinden. Wird noch ausserdem die Pyramide vom Präparate abgetrennt, so kann man Ursprung und Ansatz dieses Bandes genau überblicken. Zuweilen entspringt dasselbe von einem dem Hammerkopfe zugewölbten Knochenvorsprunge der oberen Trommelhöhlenwand. Fast constant schliessen sich dem Liga-

mentum mallei superius nach vorn, hinten und lateralwärts durchscheinende Schleimhautfalten an, welche später noch des Näheren berücksichtigt werden.

Das Ligamentum mallei superius ist ein Hemmungsband für die Excursion des Hammergriffs nach aussen. Nicht selten findet im Normalen zwischen Hammerkopf und Tegmen tymp. eine unmittelbare Berührung statt und lässt sich dann das Ligamentum mallei superius nicht nachweisen. Dieses anatomische Verhältniss begünstigt bei Entzündungen im oberen Trommelhöhlenraume die Verwachsung des Hammerkopfs mit der oberen Trommelhöhlenwand.

2. Das Ligamentum mallei anterius (Fig. 67), ein starkes, sehniges Band, welches theils von der Spina angularis des Keilbeins (Henle), theils von der Spina tympanica posterior (Helmholtz's Spina tympanica major) und von der Umrandung der Glaserspalte entspringt, beim Neugeborenen den Processus Folianus des Hammers umgibt, beim Erwachsenen jedoch nur den Stumpf dieses geschwundenen Fortsatzes umfasst, inserirt am Hammerhalse und am unteren Abschnitte der vorderen und lateralen Fläche des Hammerkopfes. Dieses kurze, straffe, jedoch ziemlich breite Band wird nach Entfernung der Chorda tymp. und der zwischen vorderer Fläche des Hammerkopfs und der angrenzenden Trommelhöhlenwand ausgespannten Schleimhautfalte in seiner ganzen Ausdehnung sichtbar. Der in der Glaserspalte liegende Theil des Bandes tritt erst nach Entfernung des vor dem Sulcus tymp. und der Fissura Glaseri gelegenen Stückes der äusseren Trommelhöhlen- und Tubenwand zu Tage und ist am leichtesten an entkalkten Präparaten und mikroskopischen Durchschnitten darstellbar.

Fig. 67.

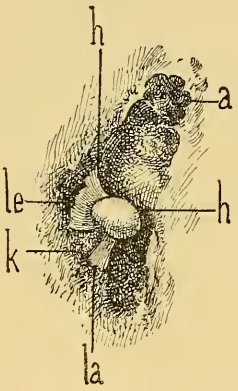

Ligament. mallei anter. und extern. R. O. h = Hammerkopf. la = Ligament. mallei anter. le = Ligament. mallei extern. h = hinterer Theil desselben. k = zwischen Ligament. mall. ant. und extern. vorspringende Knochenspitze der Spina tympan. post. (major). a = Antrum mast. Nach einem Präparate meiner Sammlung.

Der wichtige Einfluss des Ligament. mall. anter. auf die Stellung des Hammergriffs und folgeweise auf die Spannung des Trommelfells ergibt sich aus folgenden von mir ausgeführten Versuchen. Wird die Tensorsehne durchschnitten, so kehrt das durch die Aspiration der Luft im äusseren Gehörgange nach aussen gezogene Trommelfell nach dem Aufhören der Aspiration nahezu in seine frühere Stellung zurück. Wird dann das Amboss-Stapesgelenk durchtrennt und der Amboss vom Hammer losgelöst und ausserdem noch das Ligament. mallei super. und ext. durchschnitten, so rückt wohl der Hammergriff merklicher nach aussen, federt aber, gegen den äusseren Gehörgang gedrängt, noch immer stark nach innen. Erst wenn das Ligament. mallei anter. durchtrennt wird, hört das Federn des Hammergriffs nach innen ganz auf.

3. Das Ligamentum mallei externum, ein sehniges, fächerförmiges Band (Fig. 67 le), verbindet den oberen hinteren Abschnitt der Incisura Rivini mit der ihr gegenüberstehenden Crista capitis mallei, ist somit ein Hemmungsband für die Bewegungen des Hammergriffs nach aussen. Der hintere Theil dieses Bandes (h) wird von Helmholtz als Ligamentum mallei posticum bezeichnet und da die Richtung desselben, nach vorn durch den Hammer verlängert, die mittleren Faserzüge des Ligamentum mallei anterius trifft, so nennt Helmholtz diese beiden Faserzüge das Achsenband des Hammers. Zur Darstellung dieses Bandes wird das Tegmen tymp. bis zu seiner lateralen Grenze vollständig abgetragen, der Amboss entfernt und die etwa noch zwischen Hammerkopf und äusserer Trommelhöhlenwand stehen gebliebenen inconstanten Falten mit der Pincette beseitigt. Die Wegnahme des Ambosses gestattet in den meisten Präparaten die Grenzen des sehnig-grauen und scharfmarkirten Bandes zu übersehen. Wo dies wegen Enge des Raumes zwischen Hammer und äusserer Trommelhöhlenwand nicht möglich ist, wird das Band am besten durch Absprengen des Hammerkopfes oberhalb des Hammerhalses mittelst einer feinen Kneipzange freigelegt.

Nach Schwalbe (l. c. S. 504) ist das Ligament. mall. ant. vom Ligament. mall. ext. durch eine Schleimhautbrücke getrennt, welche wie das Ligament. mall. ext. den Prussak'schen Raum nach oben begrenzt. Mehrmals fand ich diesen Zwischenraum durch die nach innen vorspringende Spina tymp. post. ausgefüllt (vgl. Fig. 67 k).

4. Das Ligamentum incudis posterius (Fig. 68), durch welches der, mit einer Knorpellage überzogene, kurze Fortsatz des Ambosses mit der entsprechenden sattelförmigen, überknorpelten Nische an der hinteren Trommelhöhlenwand verbunden wird, ist ohne weitere Präparation mit freiem Auge oder bei Lupenvergrösserung als weissliches, sehnenartiges Band kenntlich, welches den kurzen Ambossfortsatz fächerförmig umgibt. Nicht selten fehlt das der Spitze des kurzen Fortsatzes entsprechende mittlere Stück des Bandes, in welchem Falle (Fig. 68)

Fig. 68.

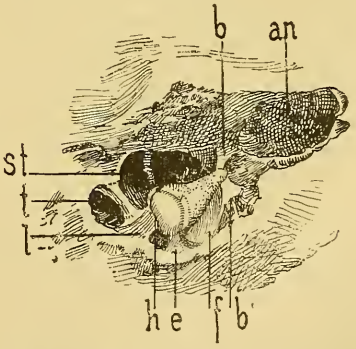

Bandapparat des Hammers und Ambosses. h = Hammerkopf. l = Ligament. mall. ant. e = Ligament. mall. ext. f = äussere Ambossfalte. b = innerer, b' = äusserer Theil des Ligament. incud. post. t = Sehne des Musc. tens. tymp. st = Amboss-Stapesverbindung. an = Antr. mast. Nach einem Präparate meiner Sammlung.

der Processus brevis des Ambosses durch ein laterales (b') und mediales (b) Band fixirt wird. [1]

Ausser den hier geschilderten Bändern werden Hammer und Amboss durch eine Anzahl theils constanter, theils inconstanter Schleimhautfalten mit den Wänden der Trommelhöhle verbunden. Die constanteste derselben ist die laterale Ambossfalte (Fig. 68 f), welche vom oberen Rande des Ambosskörpers oder der äusseren Fläche desselben zur lateralen Wand der Nische hinzieht und nach Abtragung des Tegm. tymp. frei zu Tage tritt. Sie verbindet sich nach hinten mit dem Ligam. incud. ext. (b'), nach vorn, jedoch nicht constant, mit der vom Hammerkopfe zur Nischenwand hinziehenden Falte (laterale Hammer-Ambossfalte). Im letzteren Falle wird der zwischen Hammer-Ambosskörper und der lateralen Nische befindliche Raum nach oben ganz abgeschlossen. Häufig indess besteht zwischen Ambossfalte und lateraler Hammerfalte eine verschieden grosse Lücke, sowie sich zuweilen in der eigentlichen Ambossfalte eine oder mehrere Oeffnungen vorfinden.

Zu den constanten Schleimhautbrücken in der Umgebung des Hammers und Ambosses zählen ferner die von der Crista transv. tymp. (S. 49) zur Tensorsehne und eine von dieser zur vorderen Schleimhautduplicatur des Trommelfells hinziehende horizontale Falte (Zaufal). Nicht constant, doch oft genug, finden sich breite Schleimhautbrücken oder zarte Fäden zwischen dem langen Fortsatze des Ambosses und der inneren Trommelhöhlenwand, als Residuum der bei Embryonen an dieser Stelle constant vorkommenden Schleimhautfalte (Urbantschitsch), ferner Schleimhautbrücken zwischen Hammergriff und langem Ambossschenkel, eine zwischen kurzem und langem Fortsatze des Ambosses ausgespannte Falte, dann Brücken und Fäden zwischen Hammer, langem Ambossschenkel und Stapes und endlich ein vom Hammer-Ambosskörper in das Antr. mastoid. sich erstreckendes, verästigtes Balkenwerk, dessen Bedeutung wir später kennen lernen werden. Dass diese oft in grossen Mengen vorkommenden Schleimhautfalten in der Trommelhöhle bei chronischen Mittelohrcatarrhen die Entstehung adhäsiver Processe begünstigen, wurde bereits früher erwähnt.

Der zwischen Hammer-Ambosskörper und lateraler Nischenwand gelegene, nach oben von der Hammer-Ambossfalte, nach unten vom Ligament. mall. ext. begrenzte Raum wird ebenfalls von inconstanten Schleimhautfalten durchzogen, welche beim Neugeborenen zahlreicher sind, als beim Erwachsenen. Die am häufigsten hier vorkommende Falte ist die verticale Nischenfalte (Fig. 70 w s), welche, zwischen Hammer oder Hammer-Ambossgelenk und Nische ausgespannt, unten mit dem Ligament. mall. ext., oben mit der lateralen Hammer-Ambossfalte zusammenhängt. Sie wird nach Entfernung des Ambosses oder nach Absprengen des Hammerkopfes (an Glycerinpräparaten) sichtbar. Durch diese verticale Falte wird lateral und vor dem Hammerkopfe und oberhalb der Prussak'schen Höhle (s. später) ein Raum abgegrenzt, welcher durch eine oder mehrere Lücken mit dem Cavum tymp. und mit der Prussak'schen Höhle communicirt. In diesem Raume insbesondere etabliren sich jene mit Perforation der Shrapnell'schen Membran einhergehenden hartnäckigen Eiterungsprocesse, welche oft der eingreifendsten Therapie widerstehen.

---

[1] Vergl. Sömmering, Abbildungen des menschlichen Gehörorgans, Taf. 2, Fig. 20.

e) Darstellung des über dem kurzen Hammerfortsatze lagernden Prussak'schen Raumes.

Der von Prussak zuerst beschriebene Raum oberhalb des kurzen Hammerfortsatzes (Fig. 69 o) wird nach aussen von der Shrapnell'schen Membran (Fig. 63, S. 75), nach unten von der oberen Fläche des kurzen Hammerfortsatzes, sowie von der Kuppel der hinteren und vorderen Trommelfelltasche und nach oben vom Ligament. mall. ext. gebildet. Die genaue Begrenzung dieser Höhle kann indess nur an Durchschnitten decalcinirter Präparate oder an mikroskopischen Serienschnitten zur Ansicht gebracht werden. Zur makroskopischen Darstellung wird das mit seiner Knochenumgebung von der Pyramide abgelöste Trommelfell sammt Hammer und Amboss in einer Mischung von Kochsalz und Salpetersäure (5—10 %) entkalkt, dann ausgewässert und in Alkohol gehärtet. Um nun bei der Schnittführung die Verschiebung der einzelnen Theile des Präparates zu verhindern, wird die durch die äussere Fläche des Trommelfells und den angrenzenden Rest des knöchernen Gehörgangs gebildete Mulde mit geschmolzenem Paraffin ausgegossen und nach dem Erstarren derselben so flach abgeschnitten, dass beim Umwenden des Präparats die nach oben gerichtete innere Trommelfellfläche horizontal zu liegen kommt. Mit einem scharfen, zu mikroskopischen Zwecken dienenden Rasirmesser wird nun ein Schnitt geführt, welcher in der Längsrichtung des Hammers genau in der Mittellinie seines Kopfes und des Griffes durch das ganze Präparat durchdringt. Hierauf wird das Paraffin sorgfältig entfernt und die Durchschnitte des Präparats unter Wasser oder in Alkohol untersucht.

Geht der Durchschnitt genau durch den kurzen Hammerfortsatz, so sieht man (Fig. 69) an der vorderen Schnittfläche des Präparates die Grenzen des Prussak'schen Raumes (o) nach oben durch das Ligament. mall. ext. (le), nach innen durch den Hammerhals, nach unten durch die obere Fläche des kurzen Hammerfortsatzes (s) und nach aussen durch die Membrana Shrapnelli (os) scharf markirt. Der vordere Abschnitt dieses Raumes ist meist allseitig abgeschlossen, communicirt aber zuweilen mit dem oberhalb des Ligament. mall. ext. befindlichen Raume (Fig. 69 r) zwischen Hammer-Ambosskörper und lateraler Nischenwand. Der hintere Abschnitt communicirt häufig, jedoch nicht constant, durch eine kleine Lücke mit der hinteren Trommelfelltasche, doch findet man öfter, auch an der hinteren, membranösen Wand dieses Raumes eine oder mehrere Lücken, welche nach Entfernung des Ambosses bei seitlicher Ansicht deutlich hervortreten und die Communication zwischen der Prussak'schen Höhle und dem zwischen Amboss-

körper und äussere Trommelhöhlenwand gelegenen, nach unten mit der Trommelhöhle frei communicirenden Raume vermitteln. [1]

Zur Untersuchung des Bandapparates des Hammer-Ambosses eignen sich am besten entweder ganz frische oder vorher in Weingeist gehärtete und nachher von Glycerin durchtränkte Präparate. Feuchte, in Weingeist gelegene Gehörorgane sind für die Untersuchung des erwähnten Band- und Faltenapparates ebenso unbrauchbar, wie Trockenpräparate, an welchen Bänder und Schleimhautfalten durch Einschrumpfung rissig werden. Zur Darstellung hierher gehöriger Präparate, welche zu Demonstrationszwecken aufbewahrt werden sollen, benütze ich Alkoholpräparate, welche nach Herausnahme aus der Flüssigkeit mit einer kleinen Quantität von Sublimat-Glycerin (0,1 : 25,0) übergossen und dann in einem staubfreien Raume getrocknet werden. Hierdurch erhalten auch die zartesten Schleim-

Fig. 69.

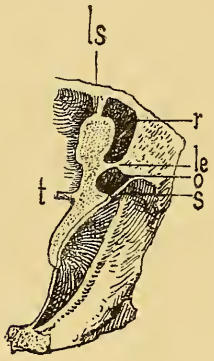

Prussak'scher Raum. Durchschnitt durch Trommelfell, Hammer, obere und äussere Trommelhöhlenwand eines decalcinirten Präparates. ls = Ligament. mall. super. le = Ligament. mall. ext. s = Membrana Shrapnelli. o = Prussak'scher Raum. r = Höhlensystem zwischen Hammer-Ambosskörper und äusserer Trommelhöhlenwand. t = Sehne des Musc. tens. tymp. Nach einem Präparate meiner Sammlung.

Fig. 70.

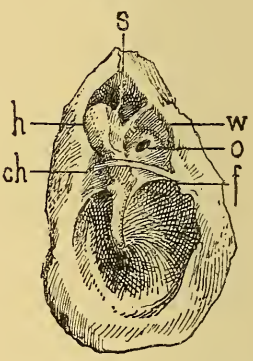

Ovale Mündung des Prussak'schen Raumes an der hinteren membranösen Wand desselben, nach Entfernung des Ambosses, h = Hammerkopf. s = Ligament. mall. super. w s = verticale Schleimhautfalte zwischen Hammer und Hammer-Ambossnische. o = ovale Mündung des Prussak'schen Raumes. ch = Chorda tympani. f = hintere Trommelfellduplicatur. Nach einem Präparate meiner Sammlung.

hautfalten Jahre hindurch ihre natürliche Form und Lage. Solche Objecte werden am besten durch Fixirung auf einem kleinen, mit einem Glassturze versehenen Stative (Taf. 1, Fig. I u. III) vor Staub geschützt. — Als ebenso instructiv erweisen sich Durchschnitte decalcinirter Präparate, welche behufs Darstellung des Bandapparates an Querschnitten, sowohl in verticaler, als auch in horizontaler Richtung auf das Hammer-Ambossgelenk angefertigt werden müssen. Da sich jedoch die Farbe der Ligamente und Falten an decalcinirten Weingeistpräparaten nur wenig vom angrenzenden Knochengewebe differenzirt, so empfiehlt es sich, frische Präparate durch mehrere Wochen der Einwirkung der Müller'schen Flüssigkeit (s. den histologischen Theil) oder einer verdünnten Lösung von Chromsäure auszusetzen und erst dann zur Entkalkung mittelst Salzsäure oder Salpetersäure zu schreiten. An

[1] Die während des Druckes dieses Abschnitts erschienene Abhandlung Kretschmann's „Fistelöffnungen am oberen Pole des Trommelfells". Arch. f. Ohrenheilk. Bd. 25, konnte hier nicht mehr berücksichtigt werden.

Durchschnitten solcher Präparate erscheint das Knochengewebe dunkelgrün gefärbt, während Bänder und Falten sich durch ihre weissliche oder lichtgrüne Farbe markiren. Um bei Anfertigung von Durchschnitten das Zerreissen der zarten Schleimhautfalten zu vermeiden, wird das decalcinirte Präparat nach vorheriger Entwässerung in 90%igem Alkohol, in Celloidinlösung durchtränkt, dann in verdünnten Alkohol gelegt und nach Erstarren des Celloidins die Durchschnitte angefertigt (s. „Celloidineinbettung" im histologischen Theile).

Durch den geschilderten Bandapparat des Hammers und Ambosses, sowie durch die zwischen denselben und der oberen, äusseren Trommelhöhlenwand ausgespannten Schleimhautfalten und Brücken, wird im äusseren Abschnitte des oberen Trommelhöhlenraumes zwischen der äusseren Fläche des Hammer-Ambosses und der gegenüberliegenden Nische ein von mir zuerst beschriebenes Höhlensystem gebildet (Wien. med. Wochenschrift 1868), dessen Räume unter einander und mit dem übrigen Trommelhöhlenraume communiciren. Bei Neugeborenen fand ich an mikroskopischen Durchschnitten dieses Höhlensystems, in einzelnen Loculamenten desselben eine gelbe, seröse oder schleimige Flüssigkeit; beim Erwachsenen sind sämmtliche Räume des Maschenwerkes lufthaltig.

Die pathologischen Veränderungen, welche sich in dieser Region des oberen Trommelhöhlenraumes entwickeln, sind bisher noch nicht genügend erforscht, wenigstens nicht in dem Masse, als es die Wichtigkeit des Gegenstandes erfordern würde. Als feststehend muss jedoch hervorgehoben werden, dass die Räume dieses Höhlensystems bei chronischen, schleimigen, ohne Trommelfellperforation verlaufenden Mittelohrcatarrhen von succulentem, neugebildetem Bindegewebe ausgefüllt werden und dass man ähnliche Veränderungen auch zuweilen an dieser Stelle als Folgezustände eitriger Entzündungen findet. Letztere führen jedoch nicht selten zu destructiven Veränderungen, insbesondere zur Perforation der Shrapnell'schen Membran, Einschmelzung des Margo tymp. und zu cariös-necrotischer Zerstörung des Hammers und Ambosses.

Der mit Perforation der Shrapnell'schen Membran einhergehende Eiterungsprocess in dem genannten Höhlensysteme kann sich entweder als selbstständiger Process localisiren, ohne auf den übrigen Theil der Trommelhöhle überzugreifen oder — und dies ist häufiger der Fall — es wird ursprünglich die ganze Trommelhöhle von der eitrigen Entzündung ergriffen, im Laufe des Processes jedoch kann die Eiterung im Mittelohre sistiren, während sie in dem Höhlensysteme zwischen Hammer-Ambosskörper und Shrapnell'scher Membran hartnäckig fortdauert. Es ist erklärlich, dass in einer ansehnlichen Anzahl von Fällen, trotz reichlicher, mit Ausfluss durch die perforirte Shrapnell'sche Membran verbundener Eiterabsonderung in diesem Höhlensysteme, im übrigen Trommelhöhlenraume kein Secret nachgewiesen werden kann, wenn man berücksichtigt, dass die spärlichen Communicationen dieses Höhlensystems mit der Trommelhöhle durch Schwellung, eingedicktes Secret und Cholesteatommassen, durch Schleimhautwucherungen und Polypen verlegt werden (Morpurgo). Man begreift auch die Hartnäckigkeit eines Eiterungsprocesses in einem von einem Maschenwerke durchsetzten Raume, in welchem das stagnirende Secret schwer entfernbar ist und dessen versteckte Buchten nur schwer der antiseptischen Behandlung zugänglich sind.

Was den Zusammenhang der Eiterungsprocesse in diesem Raume mit gleichzeitigen, chronischen Eiterungen im Antrum mastoid. anlangt, so scheinen meiner Ansicht nach hier zwei Momente von Belang zu sein. Wir haben gesehen (s. S. 41), dass die glatte Fläche der Hammer-Ambossnische nach hinten in die äussere, zellige Wand des Antrum mastoid. übergeht. Eitrige Entzündungen in der Hammer-Ambossnische können daher ebenso leicht ex contiguo auf die angrenzende Schleimhaut des Antrum mastoid. über-

greifen, als umgekehrt Eiterungen im Antrum sich auf die Hammer-Ambossnische fortpflanzen können. Letzteres dürfte nach den klinischen Beobachtungen viel häufiger, als bisher angenommen wurde, der Fall sein und wären dann Eiterungen mit Perforation der Shrapnell'schen Membran in solchen Fällen als Folgezustand einer Suppuration im Antrum mastoid. anzusehen.

Ein weiteres, bisher wenig berücksichtigtes Moment des Zusammenhanges der Eiterungsprocesse im Antrum mastoid. mit Perforation der Shrapnell'schen Membran liegt meiner Ansicht nach in den eigenthümlichen Neigungsverhältnissen der äusseren Wand des Antrum und der Hammer-Ambossnische. Die starke Neigung dieser beiden Knochenwände zur Horizontalen lässt sich ebenso am macerirten wie am nicht macerirten Schädel nach Entfernung des Tegmen tymp. leicht demonstriren. Aeussere Trommelhöhlenwand mit der Hammer-Ambossnische und äussere Wand des Antrum müssen daher in Folge ihrer starken Neigung als äussere untere Wand des Mittelohrs bezeichnet werden und ist es demnach einleuchtend, dass das aus dem Antrum an seiner äusseren, unteren Wand abfliessende, eitrige Secret zunächst in die Hammer-Ambossnische gelangen muss. Dies wird besonders in jenen Fällen stattfinden, wo in der äusseren Hammer-Ambossfalte entweder normale Lücken vorkommen oder wo dieselbe durch den Eiterungsprocess durchbrochen wird. Der in solchen Fällen aus dem Antrum abfliessende Eiter muss in das erwähnte Höhlensystem zwischen Hammer-Ambosskörper und äusserer Trommelhöhlenwand gelangen, hier eine eitrige Entzündung anregen und schliesslich zur Perforation der Shrapnell'schen Membran führen. Begünstigt wird dieses Fortschreiten des Eiterungsprocesses vom Antrum auf das erwähnte Höhlensystem, wenn gleichzeitig durch normale oder pathologische Bindegewebsbrücken die Communication zwischen Antrum und der eigentlichen Trommelhöhle unterbrochen ist.

Es wurde ferner darauf hingewiesen, dass in normalen Gehörpräparaten zuweilen im Antrum mastoid. ein mit den Knochenwänden zusammenhängendes, aus verästigten Schleimhautplatten zusammengesetztes Balkenwerk ausgespannt ist, welches, wie an mehreren Präparaten meiner Sammlung ersichtlich, sich bis in die Trommelhöhle erstreckt und daselbst mit den Bändern und Schleimhautfalten des Hammers und Ambosses zusammenhängt. Es lässt sich nun mit Wahrscheinlichkeit annehmen, dass dort, wo solche normale Bildungen im Mittelohre vorkommen, die entzündlichen Veränderungen in der Umgebung der Hammer-Ambossnische vermittelst dieses Balkenwerkes in das Antrum und umgekehrt von hier aus in die Hammer-Ambossnische fortgepflanzt werden können. Dafür würde ein von mir beobachteter Befund sprechen, bei einem Individuum, welches im Leben die Symptome eines chronischen, schleimigen Mittelohrcatarrhs darbot und in Folge von Marasmus senilis starb. Die Untersuchung des linken Ohres ergab einen von der Hammer-Ambossnische bis in das Antrum mast. reichenden zähen, gelblich durchschimmernden, länglichen Schleimpfropf, welcher bei näherer Untersuchung als jenes Balkenwerk sich erwies, dessen Räume von der zähen Schleimmasse allseitig durchsetzt waren.

6. Innere Trommelhöhlenwand. Untersuchung derselben bei pathologischen Sectionen.

Die von der Pars tymp. und squamosa abgetrennte Felsenbeinpyramide zeigt an ihrer, der Trommelhöhle zugekehrten, äusseren vorderen Wand (Fig. 71) die beiden physiologisch wichtigen Labyrinthfenster. Das in den Vorhofsraum des Labyrinths führende ovale

Fenster (h) liegt mit seiner stark geneigten Ebene am Grunde einer tiefen Nische (Pelvis. ovalis) und dient zur Aufnahme des

Fig. 71.

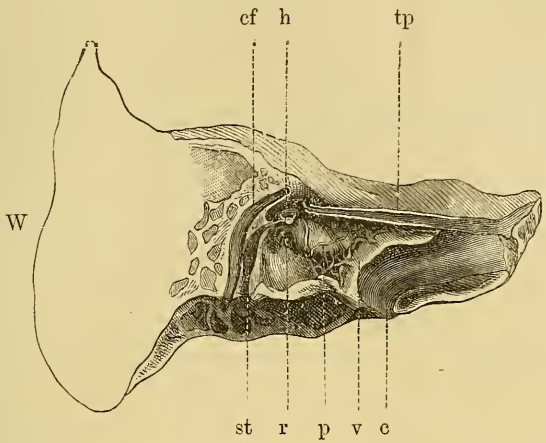

Innere Trommelhöhlenwand. h = ovales Fenster mit dem Steigbügel. r = rundes Fenster. p = Promontorium. st = Musc. stapedius. cf = Canalis Fallopiae. tp = Canalis pro tensore tympani. W = Warzenfortsatz.

Steigbügels. Der Längendurchmesser des ovalen Fensters beträgt etwas über 3 mm, der Breitendurchmesser 1½ mm. Unterhalb der Nische dieses Fensters führt eine zweite, beiläufig dreiseitige, stark nach hinten gerichtete Nische zur Membran des runden Fensters, welche die untere Schneckentreppe (Scala tymp.) gegen die Trommelhöhle abschliesst. Nach vorn von beiden Labyrinthfenstern liegt die durch das Hervortreten der ersten Schneckenwindung bedingte stärkste Vorwölbung der inneren Trommelhöhlenwand: das Promontorium. Ueber diese Vorwölbung zieht in verticaler Richtung, in einer offenen oder gedeckten Rinne, der Nervus Jacobsoni, welcher die Anastomose zwischen dem Ganglion jugulare und dem Nervus petrosus superficialis minor vermittelt.

Um das Promontorium und die beiden Labyrinthfenster gruppiren sich: nach oben über dem ovalen Fenster, in leicht nach hinten abfallender Richtung das mittlere Stück des Fallopischen Canals mit dem Nerv. facialis, an welchen sich nach rückwärts der gegen die Trommelhöhle und das Antrum mastoid. vorspringende, äussere Schenkel des horizontalen Bogengangs anschliesst; nach hinten vom Promontorium die den Musc. stapedius umschliessende Eminentia pyramidalis, welche medial und rückwärts vom absteigenden Stücke des Facialnerven begrenzt wird; nach vorn wird die vom Promontorium gegen das Ostium tymp. tubae flacher werdende innere Trommelhöhlenwand

zwischen dem Canalis pro tens. tymp. (tp) und der schief aufsteigenden vorderen Trommelhöhlenwand zu einem dreieckigen Areale eingeengt.

Bei pathologischen Sectionen hat man nach Abtrennung der Pyramide zunächst sein Augenmerk auf den Zustand der Schleimhaut des Promontoriums und der angrenzenden Partien der inneren Trommelhöhlenwand zu richten. Bei acuten Mittelohrentzündungen sowohl, wie bei chronischen Mittelohreiterungen untersuche man vorerst die Beschaffenheit des auf der Oberfläche der Schleimhaut und in den Vertiefungen der inneren Trommelhöhlenwand lagernden Exsudats oder etwaiger Epithelialablagerungen und nach sorgfältiger Abspülung derselben den Grad der Blutfüllung, der Aufwulstung und Wucherung der Schleimhaut an den einzelnen Partien der Trommelhöhlenwand.

Man untersuche ferner mit der Lupe, ob die Schleimhaut trotz starker Aufwulstung eine glatte Oberfläche zeigt oder ob dieselbe mit Granulationen und papillären Wucherungen besetzt ist. Desgleichen lassen sich bei Lupenvergrösserung partielle Verdickungen der Schleimhaut, umschriebene Infiltrate und Substanzverluste nachweisen. Nebstdem muss überall, wo bei eitrigen Mittelohrprocessen an der inneren Trommelhöhlenwand Schleimhautwucherungen angetroffen werden oder wo während des Lebens Erscheinungen einer cariösen Affection des Schläfebeins bestanden, durch sorgfältige Sondirung festgestellt werden, ob und in welcher Ausdehnung Rauhigkeiten an der Promontorialwand der Trommelhöhle bestehen. Bei ausgedehnter Caries der Felsenbeinpyramide, ferner bei tuberculöser Phthise der Trommelhöhlenschleimhaut wird die Ausdehnung der Schleimhaut- und Knochenulceration meist schon mit freiem Auge erkennbar sein.

Bei nicht eitrigen Mittelohraffectionen, ferner nach abgelaufenen Mittelohreiterungen, wo die Promontoriumsschleimhaut bald blassgelb, atrophisch, bald sehnig-grau und verdickt erscheint, prüfe man mit einer spitzen Präparirnadel, ob dieselbe, wie im normalen Zustande, über dem Knochen etwas verschiebbar oder ob sie mit demselben fest verwachsen ist.

Von grosser Wichtigkeit für die Beurtheilung der Hörstörungen bei krankhaften Veränderungen an der inneren Trommelhöhlenwand ist die Untersuchung der Nischen der beiden Labyrinthfenster. Was zunächst die Nische des ovalen Fensters anlangt, so findet man öfter dieselbe so frei, dass man am Grunde derselben die äussere Fläche der Stapesplatte mit den Ansatzstellen der beiden Stapesschenkel ganz übersehen kann. In einer nicht geringen Anzahl von Fällen jedoch findet man schon im normalen Zustande, besonders bei Lupenvergrösserung, in dieser Nische zarte Fäden und durchbrochene Membranen

in wechselnder Menge ausgespannt, durch welche die Stapesschenkel mit den Wänden der Nische verbunden sind.

Bei der Untersuchung einer grösseren Anzahl normaler Gehörorgane finden sich grosse Differenzen in der Räumlichkeit der Nische des ovalen Fensters; bald erscheint dieselbe sehr geräumig und der Abstand der Stapesschenkel von den Wänden der Nische so gross, dass sie mit freiem Auge genau gemessen werden kann, bald wieder ist die Nische auffallend verengt und die Stapesschenkel mit der unteren Wand oder den seitlichen Wänden der Nische in unmittelbarem Contacte. Es unterliegt keinem Zweifel, dass eine derartige angeborene Enge der Nische des ovalen Fensters bei Entzündungsprocessen der Mittelohrschleimhaut die Verwachsung der Steigbügelschenkel mit der Nische des ovalen Fensters begünstigt.

Die pathologischen Befunde in dieser Nische bei den Mittelohrerkrankungen wechseln nach der Dauer und Eigenthümlichkeit des Krankheitsprocesses. Bei recenten, schleimigen Catarrhen findet man öfter die Nische von zähem, glasigem Schleime ausgefüllt, die Schleimhaut der Nische, wie die übrige Trommelhöhlenschleimhaut nur mässig aufgelockert, wenig injicirt. Bei acuten, eitrigen Entzündungen hingegen zeigt nach Entfernung des eitrigen oder schleimig-eitrigen Exsudats aus der Nische die stark geröthete Schleimhautauskleidung derselben eine beträchtliche Aufwulstung. Wo die früher geschilderten Bindegewebsfäden und Brücken in der Nische vorhanden sind, dort wird bei acuten Entzündungen zähes, eitriges Exsudat in den Zwischenräumen dieses Fachwerkes festgehalten und erscheint in solchen Fällen der Steigbügel in eine die Nische ausfüllende gelb-röthliche Masse eingehüllt.

Bei chronischen, nicht eitrigen Mittelohrcatarrhen, in deren Verlaufe sich nicht selten Bindegewebswucherungen in der Umgebung der Gehörknöchelchen, namentlich häufig in der Hammer-Ambossnische und im oberen Trommelhöhlenraume entwickeln. findet man öfter auch das Pelvis ovalis von succulentem, grau-röthlichem Bindegewebe ausgefüllt und die Steigbügelschenkel in dasselbe förmlich eingebettet. Sie bilden die Grundlage pathologischer Strangbildungen. durch welche die Steigbügelschenkel an die Wände der Nische abnorm fixirt werden und der Stapes seine Schwingbarkeit einbüsst.

Den auffälligsten Veränderungen in der Nische des ovalen Fensters begegnet man bei den chronischen Mittelohreiterungen. Hier wird in den meisten Fällen in Folge der Rundzellenwucherung in der entzündeten Schleimhaut die Nische von der dunkelrothen oder grau-röthlichen Schleimhautwucherung so ausgefüllt, dass nur noch das Stapesköpfchen über die Oberfläche der verstrichenen Nische hervor-

ragt. Nach abgelaufenen Mittelohreiterungen bleiben nicht selten graugelbe, organisirte Bindegewebsmassen im Pelvis ovalis zurück und ist die Stelle der nahezu vollständig verstrichenen Nische nur durch das prominirende Stapesköpfchen und die hinter demselben leistenförmig vorspringende Sehne des Musc. stapedius erkennbar. Werden die Stapesschenkel und das Capitulum Stapedis durch den vorhergegangenen Eiterungsprocess zerstört, so lässt sich die verstrichene Nische des ovalen Fensters, dessen Niveau jenes der übrigen Promontorialwand erreicht, nur durch das Lageverhältniss zum runden Fenster und zum Canalis Fallopiae bestimmen.

Bei Sectionen, wo während des Lebens die Diagnose auf Steigbügelankylose gestellt und dieselbe durch das S. 63 geschilderte Experiment nachgewiesen wurde, kann man nach Abtrennung des Trommelfells von der Pyramide die Beweglichkeit des Stapes auch noch mit der Sonde prüfen. Im normalen Zustande wird schon ein schwacher Seitendruck auf das Stapesköpfchen hinreichen, die Beweglichkeit des Knöchelchens nachzuweisen. Bei Rigidität des Stapes im ovalen Fenster ist die Beweglichkeit merklich herabgesetzt, bei Ankylose des Steigbügels vollkommen aufgehoben, Die Prüfung mit der Sonde muss jedoch mit grosser Vorsicht geschehen, weil bei nur etwas stärkerem Drucke die Stapesschenkel abbrechen und das Präparat dadurch für Demonstrationszwecke und für die histologische Untersuchung unbrauchbar wird.

Bei constatirter Steigbügelankylose hat man zu untersuchen, ob dieselbe durch Verwachsung der Stapesschenkel mit der Nische des ovalen Fensters (Ankylose der Steigbügelschenkel) oder durch Verwachsung der Ränder der Steigbügelplatte mit der Circumferenz des ovalen Fensters (Ankylose der Stapesplatte) zu Stande kam. Im ersteren Falle findet die Verlöthung der Schenkel in der Regel mit der unteren Wand der Nische statt und lässt sich dies schon mit freiem Auge oder mit der Lupe leicht nachweisen. Nur in zwei Fällen von angeborener Taubstummheit fand ich bei gleichzeitiger Verlöthung des langen Ambossschenkels mit der hinteren Trommelhöhlenwand die Stapesschenkel an die obere Wand des Pelvis ovalis angewachsen.

Die Verwachsung der Stapesschenkel mit der Nische des ovalen Fensters ist entweder eine bindegewebige oder eine knöcherne. Die erstere wurde als Ankylosis spuria stapedis bezeichnet. Eine Unterscheidung beider Formen ist nur möglich, wenn entweder das Präparat decalcinirt und der mikroskopischen Untersuchung unterzogen wird (s. den betreffenden histologischen Abschnitt), oder wenn dasselbe vollständig macerirt wurde. In letzterem Falle wird bei bindegewebiger Verwachsung der Steigbügelschenkel mit der

Nische des ovalen Fensters, der Stapes herausfallen, bei knöcherner Ankylose hingegen fest mit dem Knochen verbunden bleiben. Ebenso bleibt bei knöcherner Ankylose der Stapesplatte im ovalen Fenster der Steigbügel am macerirten Präparate untrennbar in seiner Stellung fixirt.

Bei Ankylose der Stapesplatte ist eine genaue Untersuchung derselben und der gleichzeitigen Veränderungen im Ligamentum orbiculare stapedis nur dann möglich, wenn die Labyrinthseite des Steigbügels freigelegt wird. Zu diesem Behufe wird mit einer Laubsäge in der Längenachse der Pyramide, parallel der inneren Trommelhöhlenwand, ein Sägeschnitt durch die Mitte des Felsenbeins geführt, welcher den Vorhof in eine äussere und eine innere Hälfte theilt. Nach Abspülung des Präparates lassen sich nun an der äusseren Labyrinthwand die Umrisse der Innenfläche der Steigbügelplatte im ovalen Fenster deutlich erkennen. Hält man ein normales Präparat gegen das Licht, so werden hierbei die Umrisse des durchscheinenden Ligamentum orbiculare stapedis klar zu Tage treten. Bei Verkalkung dieses Bandes und bei knöcherner Verwachsung mit der Fenestra ovalis hingegen wird dieses Band gleich den angrenzenden Knochenpartien undurchsichtig. Zuweilen findet man die Circumferenz des ovalen Fensters an der Labyrinthseite von einer wulstförmigen Knochenwucherung bedeckt (Toynbee) oder, wie in einem von mir beobachteten Falle, das ganze ovale Fenster an der Labyrinthseite von Knochenneubildung überwuchert.

Ebenso wichtig ist bei pathologischen Sectionen die genaue Untersuchung der Nische des runden Fensters, insoferne als pathologische Producte daselbst die Schwingbarkeit der Membr. Fenestr. rotundae herabsetzen und hochgradige Hörstörungen herrvorrufen können. Da, wie früher erwähnt, der Nischeneingang stark nach hinten gerichtet ist, so lässt sich ein Einblick in den Grund der Nische nur dadurch erlangen, dass die ihr gegenüberstehende hintere und untere Trommelhöhlenwand zum Theile mit der Kneipzange abgetragen wird. Bei günstiger Beleuchtung kann die am Grunde der Nische ausgespannte, nach aussen etwas concave Membran des runden Fensters ganz übersehen werden. Ist die Membran durchsichtig, so schimmert hinter derselben die Lamina spiralis membranacea als dunkle, leicht geschwungene Linie durch. Oefter jedoch finden sich auf der Membran graue, verästigte Bindegewebsbalken (Bezold), wie wir sie an der Innenfläche des Trommelfells und an manchen Stellen der Mittelohrschleimhaut antreffen. An mehreren der von mir untersuchten Präparate fand ich ferner den Eingang der Nische von einer einfach oder mehrfach durchlöcherten Schleimhautplatte bedeckt, nach deren Beseitigung erst die Membran des runden Fensters zum Vorschein kam. Dass auch die

Nische des runden Fensters an normalen Präparaten in Bezug auf Räumlichkeit und Lage ihrer Ebene zur Achse des Gehörorgans vielfache Varietäten zeigt, ist bekannt.

Was die krankhaften Veränderungen in der Nische des runden Fensters anlangt, so findet man bei den catarrhalischen Processen dieselbe mit seröser Flüssigkeit oder mit zähem, viscidem Schleime ausgefüllt. Bei eitrigen Entzündungen mit starrem, schleimig eitrigem Exsudate findet sich sehr häufig ein die ganze Nische ausfüllender Exsudatpfropf, dessen Entfernung mit der Pincette um so schwieriger ist, je mehr das Exsudat durch in der Nische befindliche Bindegewebsplatten oder Schleimhautfalten festgehalten wird. Solche Schleimpfröpfe in der Nische des runden Fensters verursachen, wie ich mich durch Sectionen von während des Lebens beobachteten Fällen überzeugt habe, hochgradige Hörstörungen.

Bei chronischen, nicht eitrigen, mit Bindegewebsneubildung einhergehenden Processen an der Mittelohrschleimhaut finden sich die mannigfaltigsten Veränderungen in der Nische des runden Fensters. Bald zeigt die Membran derselben eine einfache Verdickung ihres Schleimhautüberzugs, bald wieder ist die Nische von succulentem, sehnig-grauem Bindegewebe verlegt und verstrichen, endlich werden als seltene Ausgänge chronischer, mit Sclerose der Schleimhaut endigender Mittelohrprocesse, Verkalkung und Verknöcherung der Membrana Fenestrae rotundae (Toynbee, v. Tröltsch) und Verengerung oder knöcherner Verschluss der Nische des runden Fensters (Moos, Politzer) in Folge von Hyperostose der Knochenwandungen beobachtet.

Fast constant begegnet man pathologischen Veränderungen in der Nische des runden Fensters bei den chronischen eitrigen Mittelohrprocessen, bei welchen bekanntlich die Schleimhaut des ganzen Mittelohrs durch Rundzelleninfiltration und durch Bindegewebsneubildung eine Massenzunahme erfährt. Demnach erscheint auch die Nische des runden Fensters entweder von dunkelrother Schleimhautwucherung oder Granulationsgewebe oder von einem kleinen Polypen (Fall des Verfassers) ausgefüllt oder nach abgelaufener Eiterung durch gelbgraues, glänzendes Bindegewebe überhäutet und verstrichen.

7. Gehörknöchelchen.

Die isolirten Gehörknöchelchen erhält man am reinsten nach Maceration des Schläfebeins, aus welchem dieselben durch leichtes Rütteln herausfallen. Von den drei Knöchelchen vermisst man dabei am häufigsten den Steigbügel, welcher öfters nach der Maceration

seines Ringbandes in den Vorhof hineinfällt, aus welchem er nur schwer mittelst einer feinen Pincette herausgezogen werden kann. Der lange Fortsatz des Hammers (Process. Folianus) (Fig. 72 l) ist an dem vom Schläfebeine des Neugeborenen durch Maceration erhaltenen Hammer ganz erhalten, während beim Erwachsenen nur ein kurzer spitzer Stumpf desselben zurückgeblieben ist.

Fig. 72.

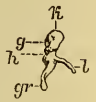

Hammer. k = Kopf. h = Hals. gr = Griff. l = langer Fortsatz. g = Gelenksfläche.

Fig. 73.

Amboss. k = Körper. o = kurzer, l = langer Fortsatz. g = Gelenksfläche. s = unterer Sperrzahn.

Fig. 74.

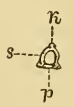

Steigbügel. k = Köpfchen. s = Schenkel. p = Platte

Die Achse des Hammerkopfes erscheint zu jener des Hammergriffs unter einem stumpfen Winkel gebogen. An der hinteren Fläche des länglichen Hammerkopfes findet sich eine von einem schwachen Knochenwulste begrenzte, länglich-ovale Gelenksfläche, welche von oben und aussen nach unten und innen zur Grenze des Hammerhalses hinzieht. Man unterscheidet an ihr zwei Flächen, welche an einer nahezu verticalen Kante zusammenstossen. Dem entsprechend finden wir am Ambosskörper eine aus zwei Flächen zusammengesetzte Gelenksfläche, deren oberer Theil (Fig. 73 g) nach innen gerichtet ist, während der untere Theil (s) lateralwärts sieht. — Helmholtz vergleicht die Mechanik des Hammer-Ambossgelenks mit der Sperrvorrichtung im Innern eines Uhrschlüssels. Bei jeder Bewegung des Hammergriffs nach innen wird der untere Sperrzahn des Hammers (Fig. 72 g) in den unteren Sperrzahn des Ambosses (Fig. 73 s) eingreifen, wodurch der lange Ambossschenkel der Bewegung des Hammergriffs nach innen folgen muss. Bei der Bewegung des Hammergriffs nach aussen hingegen wird sich der untere Sperrzahn des Hammers von dem unteren des Ambosses entfernen, weshalb der letztere der Bewegung des Hammers nach aussen nur in geringem Grade folgen wird. Der experimentelle Nachweis dieser Eigenthümlichkeit des Hammer-Ambossgelenks lässt sich dadurch nachweisen, dass an einem frischen Gehörpräparate, an welchem das Tegmen tymp. abgetragen wurde, mittelst eines in den äusseren Gehörgang luftdicht eingesetzten Kautschukschlauchs die Luft abwechselnd verdichtet und verdünnt wird, wobei man die Bewegungen des Hammergriffs und langen Ambossschenkels beobachtet. Die Wirkung des unteren Sperrzahns des Hammerkopfes lässt sich auch an macerirten Gehörknöchelchen in der Weise demonstriren, dass man an den Stumpf des langen Hammerfortsatzes vertical auf die Längsachse des Hammers ein Zündhölzchen mittelst Siegellack befestigt und ebenso den kurzen Fortsatz des Ambosses mit einem zweiten Zündhölzchen verbindet. Werden nun die Gelenksflächen des Hammers und Ambosses mittelst dieser Stäbchen an einander gepasst und der Hammer abwechselnd nach innen und aussen gedreht, so kann man sich von der Richtigkeit der obigen Angaben Helmholtz's überzeugen.

Die künstliche Zusammenfügung der einzelnen Gehörknöchelchen zur normal gegliederten Kette gelingt am besten mittelst einer flüssigen Leimmasse (Ichthyocolla), welche zur Vereinigung zerbrochenen Glases, Porcellans, Knochens etc. verwendet wird. Ein kleines Tröpfchen derselben genügt, die aneinander gedrückten Gelenksflächen des Hammer-Ambosses so fest zu vereinigen, dass eine spätere Trennung

nur mit Mühe erfolgt. Etwas schwieriger ist die Anfügung des Steigbügelköpfchens am langen Fortsatze des Ambosses, an welchem in Folge der Maceration das Silvi'sche Knöchelchen meist fehlt. Es gelingt dies nur dann, wenn nach hergestelltem Contacte der beiden Gelenksflächen, der Steigbügel mittelst einer feinen Pincette in seiner normalen Stellung so lange erhalten wird (5—10 Minuten) bis die Leimmasse auftrocknet.

Die Gehörknöchelchenkette lässt sich in ihrer Continuität mit Erhaltung ihrer Kapselbänder am besten an in Weingeist gehärteten, dann mit Glycerin bestrichenen und halbgetrockneten Präparaten darstellen. Um zunächst die Steigbügelverbindung im ovalen Fenster auszulösen, wird mittelst einer Laubsäge ein durch die Mitte des inneren Gehörgangs gehender Horizontalschnitt durch die Pyramide geführt, welcher den Vorhof von oben her eröffnet, ohne das ovale Fenster zu verletzen. Nach genügender Erweiterung der oberen Vorhofslücke kommt die Vestibularfläche der Stapesplatte zum Vorschein. Wird nun der obere Rand des ovalen Fensters mit einer kleinen, spitzen Knochenzange vorsichtig abgesprengt und der obere Rand der Stapesplatte freigelegt, so gelingt es leicht, auch den unteren Rand des Steigbügels mit der spitzen Präparirnadel so zu lockern, dass die Verbindung desselben mit dem ovalen Fenster ganz gelöst wird. Durchtrennt man hierauf die Bänder des Hammers und Ambosses, sowie

Fig. 75.

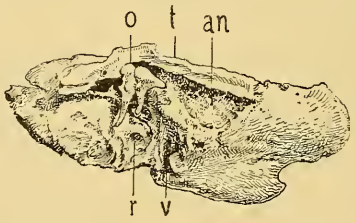

Lage der Gehörknöchelchen — Kette im kindlichen Schläfebeine nach Wegnahme des Annulus tymp. und des Schuppentheils. t = Tegmen tymp. o = Ossicula audit. an = Antrum mastoid. r = Fenestr. rotunda. v = Vagina proc. styloid.

die Verbindung des kurzen Fortsatzes und des Hammergriffs mit dem Trommelfelle, so kann bei einiger Vorsicht die zusammenhängende Kette der Gehörknöchelchen aus der Trommelhöhle herausgehoben werden.

Hier wäre noch ein einfacher Handgriff zu erwähnen, durch welchen es bei einiger Uebung gelingt, die Kette der Gehörknöchelchen in ihrem topographischen Verhältnisse zur oberen und inneren Trommelhöhlenwand zur Darstellung zu bringen. Man benützt hierzu ein nicht vollständig macerirtes Schläfebein vom Neugeborenen, an welchem das Trommelfell durch

Maceration bereits zerstört ist, die Verbindung der Gehörknöchelchenkette mit den Trommelhöhlenwänden jedoch noch eine ziemlich feste ist. Wird zuerst die Schläfebeinschuppe entfernt (siehe S. 28) und hierauf der Annulus tymp. von oben nach unten in kleinen Stücken sorgfältig abgesprengt, ohne dass hiebei die Verbindung des Hammers in der Trommelhöhle gelockert wurde, so erhält man, wie die vorstehende Abbildung zeigt (Fig. 75) ein Präparat, an welchem die gelenkig verbundene Kette der Gehörknöchelchen in ihrer normalen Lage im Cavum tymp. erscheint. Im übrigen verweisen wir bezüglich des Studiums der topographischen Lage der Gehörknöchelchen auf die in einem späteren Abschnitte zu schildernden Frontal- und Horizontalschnitte des Gehörorgans.

Kleine, an den Knöchelchen haftende, das Präparat verunstaltende Gewebsreste werden im trockenen Zustande durch Annäherung an eine Weingeistflamme weggesengt. — Die einzelnen Gehörknöchelchen, sowie die ganze Gehörknöchelchenkette werden auf eine 3 cm hohe und $1^1/_2$ cm breite, an einem runden Stative befestigte Holz- oder Glasplatte aufgekittet und durch einen kleinen Glassturz vor Staub geschützt. (S. die zum Abschnitt: „Adjustirung und Conservirung normaler und pathologischer Gehörpräparate“ gehörige Tafel, Fig. I.)

Bei pathologischen Sectionen hat man nach Eröffnung der Trommelhöhle auf die an der Gehörknöchelchenkette vorkommenden Veränderungen zu achten. Eine genaue Prüfung der freiliegenden Oberfläche derselben ist nur in jenen Fällen möglich, wo der obere Trommelhöhlenraum nicht durch Krankheitsproducte erfüllt ist. Bei acuten, eitrigen Entzündungen findet man die Ueberzüge der Gehörknöchelchen aufgelockert und durch starke Vascularisation geröthet. Bei den chronischen Adhäsivprocessen erscheint der Schleimhautüberzug namentlich am Hammer-Ambossgelenk sehnig-grau, getrübt und verdickt. Seltener kommen feine Kalkincrustationen oder mächtige, wie aufgegossene Kalkablagerungen am Hammer-Ambossgelenke vor. Bei den chronischen, eitrigen Mittelohrentzündungen ist die Untersuchung weit schwieriger, theils in Folge der Aufwulstung und Wucherung des Schleimhautüberzugs der Knöchelchen, theils in Folge der Wucherung der Schleimhautauskleidung des oberen Trommelhöhlenraums, wodurch die Knöchelchen so allseitig von der wuchernden Schleimhaut eingehüllt werden, dass dieselben, um freigelegt zu werden, mit Sonde und Pincette aus der sie umhüllenden Masse herauspräparirt werden müssen. Oft genug bleiben die Gehörknöchelchen in der sie umgebenden Schleimhautwucherung intact, häufig jedoch findet man Hammerkopf und Ambosskörper inmitten der Schleimhautwucherung cariös oder necrotisch, seltener das Köpfchen und die Schenkel des Stapes zerstört. Am häufigsten geht der lange Ambossschenkel durch Einschmelzung zu Grunde und lässt sich dies bei ausgedehnten Trommelfelldefecten schon bei Besichtigung der Trommelhöhle vom äusseren Gehörgange aus dadurch constatiren, dass man an der inneren Trommelhöhlenwand das Stapesköpfchen ohne Verbindung mit dem langen Ambossschenkel vorfindet. Die Untersuchung des Steigbügels in der Nische des ovalen Fensters wurde schon früher (S. 91) beschrieben. Die genaue Erforschung der Lageverhältnisse der Gehörknöchelchen zu dem, den Trommelhöhlenraum ganz oder theilweise ausfüllenden neugebildeten Bindegewebe, ist nur an horizontalen Serienschnitten des ganzen decalcinirten Gehörorgans möglich, worüber das Nähere im histologischen Theile nachzusehen ist.

8. Präparation der Binnenmuskeln des Ohres.

Zur Präparation der Binnenmuskeln des Ohres können ebenso frische, wie Weingeistpräparate verwendet werden. Beabsichtigt man

den anatomischen Zusammenhang des Musc. tensor tymp. mit dem Musc. tensor veli palat. darzustellen, so empfiehlt es sich, das frisch herausgenommene Gehörorgan durch 8—14 Tage in eine öfter zu wechselnde Lösung von Chromsäure (1 : 2000) zu legen, durch deren Einwirkung sich die Muskelfasern von dem umgebenden Gewebe scharf differenziren.

Zur Blosslegung des Musc. tensor tymp. wird das Trommelhöhlendach abgetragen (siehe S. 66) und das Hammer-Ambossgelenk.

Fig. 76.

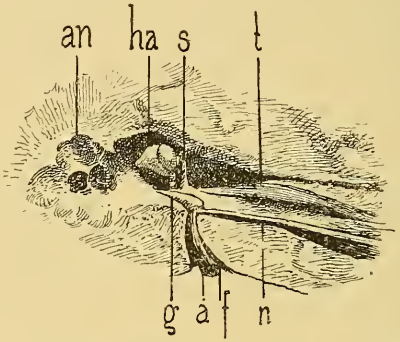

Ansicht der Trommelhöhle nach Entfernung des Tegmen tymp. R. O. ha = Hammer-Ambossgelenk. t = Musc. tens. tymp. s = Sehne des Musc. tens. tymp. quer durch die Trommelhöhle ziehend. f = Nerv. facialis. g = Genu nervi facialis. n = Nerv. petros. superf. major. a = Nerv. acusticus. an = Antrum mast. Nach einem Präparate meiner Sammlung.

sowie die Sehne des Trommelfellspanners freigelegt. Hierauf wird unterhalb der Tensorsehne eine elastische Sonde in den knöchernen Theil der Ohrtrompete eingeführt und in der Richtung derselben die obere Wand des Canalis pro tens. tymp. vom Rostrum cochleare bis zur Vereinigungsstelle der knorpeligen mit der knöchernen Ohrtrompete, mit einem schräg angesetzten Meissel schichtenweise abgetragen. Das vordere Ende des von einer fibrösen Hülle umgebenen Muskels entspringt theils vom grossen Keilbeinflügel, theils vom obersten Theile der knorpeligen Ohrtrompete. Zuweilen tritt das vordere Ende des Muskels durch sehnige Faserzüge oder durch wirkliche Muskelbündel mit dem Musc. tensor veli palat. in Verbindung (L. Mayer, Rüdinger). Um diesen Zusammenhang nachzuweisen, wird das die knorpelige Ohrtrompete überdachende, an den Keilbeinkörper stossende Stück des grossen Keilbeinflügels mit dem oberen Theile des Proc. pterygoid. mittelst des Meissels abgetragen und die Präparation mit dem Scalpell ausgeführt. Der spindelförmige Muskelbauch erhält ausserdem Muskelbündel, welche nach Helmholtz von der oberen Wand des Knochencanals entspringen. Bei einiger Vorsicht gelingt es, den über 2 cm langen Muskel mittelst eines abgerundeten Messerchens aus dem

Canal herauszuheben und nach Auslösung seiner Sehne am Rostrum cochleare denselben isolirt und im Zusammenhange mit dem Hammer darzustellen.

Der Musc. stapedius wird am leichtesten nach Abtrennung der Pyramide von der Pars tymp. dargestellt. Dieser kleine, birnförmige Muskel (Fig. 77 st) wird von der bereits früher erwähnten, am inneren Abschnitte der hinteren Trommelhöhlenwand vorspringenden Eminentia pyramidalis umschlossen. Seine Sehne tritt an der nach vorn und oben gerichteten Spitze der Emin. pyramidalis zum Köpfchen des Steigbügels. Die Länge dieses Muskels variirt zwischen 6 und 7 mm.

Die Blosslegung des Musc. stapedius geschieht am einfachsten durch vorsichtige Abtragung der äusseren Knochenlamelle der Eminentia pyramidalis, deren Lage durch die verlängerte Richtung der Stapediussehne nach hinten und unten gegeben ist. Man benützt hierzu ent-

Fig. 77.

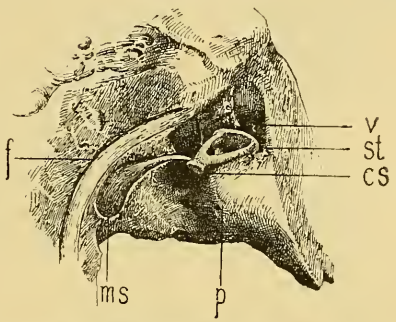

Hinterer Abschnitt der inneren Trommelhöhlenwand, rechtes Ohr. Doppelte Vergrösserung. st = Stapes. cs = Capitulum stapedis. ms = Musc. stapedius in der Cavitas stapedii mit seiner am Stapesköpfchen sich inserirenden Sehne. p = Promontorium. f = Nervus facialis. v = geöffnetes Vestibulum. Nach einem Präparate meiner Sammlung.

weder einen schmalen scharfen Handmeissel oder einen breitgeschliffenen Grabstichel (Fig. 12 a), mit welchem man die den Muskel deckende Knochenlamelle durch einen mässigen Druck absprengen kann. Der freigelegte Muskel lässt sich mittelst eines vorne abgerundeten schmalen Messerchens aus seiner Knochenhülle herausheben und im Zusammenhange mit dem Steigbügel in Weingeist aufbewahren.

Um an den in Weingeist aufbewahrten, zu Demonstrationszwecken dienenden Präparaten die Binnenmuskeln des Ohres leicht kenntlich zu machen, werden dieselben mit einer Carminlösung bestrichen, wobei man darauf zu achten hat, dass die Tinctionsflüssigkeit sich nicht auf die umgebenden Gewebe ausbreite.

Bei pathologischen Sectionen versäume man es nie, die Binnenmuskeln des Ohres zu untersuchen. Beim Musc. tensor tymp. ist dies unter allen Umständen möglich, beim Musc. stapedius nur dann, wenn entweder die Section eine Abtrennung des Trommelfells von der Pars petrosa gestattet

oder wenn bei Belassung des Zusammenhangs zwischen beiden die Trommelhöhle nach der von Lucae angegebenen Methode (S. 72) von hinten her geöffnet wird. Im letzteren Falle muss der hinter und lateral vom Muskel gelegene Nervus facialis entfernt werden, um den Muskelbauch freilegen zu können. Bei nicht eitrigen Mittelohrprocessen sind pathologische Veränderungen an den Muskeln makroskopisch nur selten und zwar bei vorgeschrittener Atrophie nachzuweisen, weshalb stets kleine Partien des Muskelbauchs zur mikroskopischen Untersuchung dem Präparate entnommen werden müssen. Häufiger findet man bei eitrigen Mittelohrprocessen an den Binnenmuskeln Erscheinungen von Hyperämie, Verfärbung und bei cariösen Processen Anätzung der knöchernen Muskelhüllen und der Muskeln, sowie Zerstörung ihrer Sehnen. Wo bei pathologischen Sectionen das ganze Gehörorgan der mikroskopischen Untersuchung unterzogen und gleichzeitig die Veränderungen an den Binnenmuskeln des Ohres studirt werden sollen, ist bei der Schnittführung stets auf die Verlaufsrichtung derselben Rücksicht zu nehmen.

9. Präparation der knorpelig-membranösen Ohrtrompete und der Tubenmuskeln.

Die Eröffnung der knöchernen Ohrtrompete von der Trommelhöhle aus, nach Entfernung des Musc. tensor tymp. wurde bereits früher (S. 66) geschildert. Die Präparation der knorpelig-membranösen Ohrtrompete erfordert die genaue Kenntniss ihrer Lage an der unteren Fläche der Basis cranii. Das Knorpelgerüste der Tuba lagert, von seiner festen, faserknorpeligen Vereinigung mit der knöchernen Ohrtrompete bis zum Ostium pharyng. tubae, in einer als Sulcus tubae Eustachii bekannten Rinne an der unteren Fläche der Schädelbasis. Diese Furche, zwischen der Felsenbeinpyramide und dem grossen Keilbeinflügel gelegen, setzt sich nach vorne zu als Furche auf die mediale Lamelle des Proc. pterygoid. fort, um an der hinteren Kante derselben etwas oberhalb der Mitte dieses Fortsatzes zu endigen. Der knorpelige Theil der Ohrtrompete ist nun in der genannten Rinne in der Weise befestigt, dass das Dach und die mediale Platte im oberen Abschnitte der Ohrtrompete, theils mit der genannten Knochenrinne, theils mit jener fibrösen Gewebsmasse zusammenhängt, welche die Fissura sphenopetrosa verschliesst. An dieser Stelle ist der Knorpel der Ohrtrompete stark fixirt und nahezu unbeweglich. Weiter nach unten jedoch, im Bereiche des Proc. pterygoid., erscheint die an der seitlichen Rachenwand coulissenförmig vorspringende mediale Knorpelplatte in der Ausdehnung von 1—1½ cm leicht beweglich. Der vordere Rand dieses vorspringenden Theiles der medialen Platte bildet mit der von ihr nach unten ziehenden mächtigen Schleimhautfalte (Plica salpingopharyngea) den hinteren Tubenwulst. Umgekehrt verhält es sich in Bezug auf Beweglichkeit mit der lateralen, als Knorpelhaken bezeich-

neten Platte des Tubenknorpels. Während nämlich der grössere Theil seines hinteren Abschnitts eine stärkere Beweglichkeit zeigt, als die mediale Platte, ist das vordere, untere Ende durch straffes Bindegewebe an die äussere Wand des Sulcus tubae fixirt und nur wenig beweglich.

Die Darstellung der anatomischen Verhältnisse der Tuba Eustachii wird am zweckmässigsten mit der Präparation der Tubenmuskeln eingeleitet. Zur Freilegung des Levator palati mollis (Fig. 78 l l')

Fig. 78.

Rechtsseitige Ohrtrompete mit den Tubenmuskeln, natürliche Grösse. k = Knorpelplatte der Ohrtrompete. m = Pars membranacea der Ohrtrompete. os = Ostium pharyng. tubae. ch = Choane. l = Musc. levator palati mollis. l' = Ausstrahlung des Levator im Gaumensegel. h = Hamulus pterygoideus. t t = Musc. tensor palati mollis um den Hamulus sich herumschlingend. Nach einem Präparate meiner Sammlung.

wird an einem in sagittaler Richtung halbirten Schädel ½ cm unterhalb der Mündung der Ohrtrompete (os) die Schleimhaut in dünner Lage mit der Pincette gefasst, in die Höhe gehoben und mit der gekrümmten Scheere abgetragen. An dem in der Schleimhautlücke zum Vorschein kommenden Muskel ist die Verlaufsrichtung der Muskel-

bündel so scharf ausgeprägt, dass man entsprechend derselben die Freilegung des ganzen Muskels von seinem Ursprunge an der unteren Fläche der Pyramidenspitze und dem angrenzenden Theile des Tubenknorpels (l) bis zu seiner Ausbreitung im Gaumensegel (l') bewerkstelligen kann.

Präparirt man von der unterhalb des Ostium tymp. angelegten Oeffnung in der Mucosa, die Schleimhaut des Gaumensegels in der Faserrichtung des Muskelbauchs ab, so kann man die Ausbreitung der Muskelbündel an der hinteren Fläche des Gaumensegels (l') genau verfolgen. Die grösste Masse derselben liegt in der Mitte zwischen dem oberen Rande des Gaumensegels und der Spitze der Uvula. Hat man das untere Stück des Muskels freigelegt, so gelingt es, nach Spaltung der Schleimhaut unterhalb der medialen Knorpelplatte auch den oberen Theil des Levator zu isoliren, indem man mittelst eines schmalen Scalpellheftes die lockere Verbindung des Muskels mit dem membranösen Boden der Ohrtrompete bis zu seinem Ursprunge an der Schädelbasis löst.

Durch den Levator palat. mollis wird in Folge der Verkürzung und Anschwellung seines Muskelbauchs nicht nur der Boden der Ohrtrompete in die Höhe gehoben, sondern auch die mediale Knorpelplatte stark nach innen gedrängt, wodurch das Ost. pharyng. tubae in seinem Höhendurchmesser zwar verkleinert, der Widerstand im Tubencanale selbst jedoch durch die Verbreiterung der Tubenspalte verringert wird. Es unterliegt keinem Zweifel, dass die Wirkung des Tensor veli palat. als Erweiterer des Tubencanals, durch die synergische Action des Levator veli palat. wesentlich unterstützt wird.

Etwas schwieriger gestaltet sich die Präparation des Musc. tensor veli palat. (Dilatator tubae, Abductor tubae, von Tröltsch). Dieser Muskel entspringt theils von der unteren Fläche des Keilbeinflügels medial vom Foramen ovale und spinosum, längs einer nach vorne bis zum Proc. pterygoid. sich erstreckenden Linie, theils und zwar mit der grossen Masse seiner Bündel von der ganzen Länge des unteren Randes des lateralen Knorpelhakens und von dem lateralen membranösen Theile des knorpeligen Tubenabschnittes.

Die Präparation und Freilegung des genannten Muskels wird theils vom Nasenrachenraume aus, theils von der lateralen Seite der Tuba bewerkstelligt. Die Präparationsarbeit wird wesentlich erleichtert, wenn vorher der halbirte Schädel so verkleinert wird, dass man den Muskel von seiner lateralen Seite her leicht erreichen kann. Zu diesem Behufe wird der Oberkiefer 1—2 cm vor der Choane in frontaler Richtung abgesägt und ausserdem durch Abtragung des Os occipitale und der Schläfebeinschuppe das Präparat auch am hinteren und äusseren Abschnitte verkleinert. Gleichzeitig werden durch einen Keilschnitt, an der äusseren Seite des Schädels, die die laterale Seite der Ohrtrompete begrenzenden Knochen und Weichtheile entfernt. Der hintere Schenkel dieses Keilschnittes geht 1 cm vor der vorderen Gehörgangswand und

parallel derselben durch die Cavitas glenoidalis bis zum inneren Abschnitte der Fissura orbitalis superior, während der vordere Schenkel die noch stehen gebliebenen Reste des Jochfortsatzes und des Oberkiefers durchtrennt und ebenfalls an der Fissura orbitalis superior mit dem früheren Schnitte zusammenstösst.

An dem auf diese Weise verkleinerten Präparate wird zunächst vom Nasenrachenraume her der schon früher präparirte Levator veli palat. (Fig. 78 l l') in die Höhe gehoben und der nun sichtbar werdende untere Abschnitt des Musc. tens. veli palat. (Fig. 78 t t) so weit freigelegt, als es von dieser Seite die ihn zum Theile verdeckende Ohrtrompete und der Levator veli palat. gestatten.

Um nun den Muskel auch von seiner lateralen Seite freizulegen, werden in dem durch den früher erwähnten Keilschnitt an der äusseren Seite des Präparats gebildeten Raume die Reste der Gelenkskapsel des Unterkiefers und des Musc. pterygoid. extern. so weit abgetragen, bis die äussere Lamelle des Proc. pterygoid. zum Vorschein kommt. Wird nun die letztere von ihrem unteren Rande bis zum Foramen ovale mit der spitzen Knochenzange abgebrochen und hierauf der Musc. pterygoid. intern. mit Pincette und Scalpell entfernt, so erhält man die vollständige laterale Ansicht des Musc. tensor veli palat. mit seinem Ursprunge am Keilbein und an der knorpeligen Ohrtrompete und den Uebergang des Muskels (Fig. 78 t t) in die um den Hamulus pterygoid. (h) sich herumschlingende, in den weichen Gaumen ausstrahlende Sehne desselben.

Der Tensor veli, dessen Sehne in der fibrösen Verlängerung des harten Gaumens ausstrahlt, ist der eigentliche Erweiterer der Ohrtrompete, da durch die Contractionen desselben der Haken des Tubenknorpels aufgerollt und der membranöse Theil der Ohrtrompete vom knorpeligen abgezogen wird (v. Tröltsch).

Ein übersichtliches Bild der Tubenmuskulatur beider Seiten und ihres Verhaltens zum weichen Gaumen, erhält man durch die Präparation von hinten. Man verfährt dabei folgendermassen: Mittelst eines frontalen Sägeschnitts durch den Schädel wird das Occiput bis zum Tuberculum pharyng. abgetragen und die hintere membranöse Rachenwand vorsichtig freigelegt. An dem unverletzten Rachen gelingt es nun sehr leicht, den oberen Theil des Constrict. pharyngis super., sowie die obere Partie des Levat. veli palat. und lateral von demselben den Tensor veli palat. zu präpariren. Um auch die unteren Partien beider Muskeln und deren Ausstrahlung im Gaumensegel darzustellen, wird die hintere Rachenwand in ihrer Mitte durch einen Verticalschnitt gespalten und die Präparation vom eröffneten Nasenrachenraume her vollendet.

Die Präparation der knorpeligen Ohrtrompete selbst fällt

nach dem Vorhergehenden mit jener der Tubenmuskeln zusammen, da bei Freilegung der letzteren auch der grösste Theil der medialen und lateralen Tubenwand blossgelegt wird. Um an einem Präparate, an welchem die Tubenmuskeln und die knorpelig-membranöse Ohrtrompete nach der früher geschilderten Weise dargestellt wurden, auch das Dach der knorpeligen Tuba und deren Vereinigung mit der knöchernen Ohrtrompete freizulegen, wird vorerst vom Nasenrachenraume her die Anheftung des knorpeligen Tubendachs an der Schädelbasis mit einem schmalen Scalpell durchtrennt und von diesem Einschnitte aus der Keilbeinkörper mit dem angrenzenden Theile des grossen Keilbeinflügels mittelst der Laubsäge abgetragen. Werden noch etwa über dem Tubenknorpel stehen gebliebene Knochenreste des Keilbeins mit der Kneipzange abgesprengt, so erhält man ein vollständiges Bild der Lage der ganzen Ohrtrompete und ihrer Muskeln.

Was die Methode der Eröffnung des Tubencanals anlangt, so müssen wir, um Wiederholungen zu vermeiden, auf die frühere Schilderung (S. 73 u. 74) verweisen. Die Spaltung des knorpeligen Tubendachs vom Ost. pharyngeum tubae bis zum Isthmus geschieht am besten mit einem schmalen Messerchen oder mit einer Scheere unter Leitung einer bis in die knöcherne Ohrtrompete vorgeschobenen Metallsonde, nachdem vorher die knöcherne Ohrtrompete von der Trommelhöhle aus aufgemeisselt wurde.

Die Darstellung topographischer Präparate der Ohrtrompete findet sich in dem Abschnitte „Darstellung topographischer Präparate des Gehörorgans".

Die Insertion der knorpeligen Ohrtrompete an die rauhe Umrandung der knöchernen Tuba reicht lateralwärts höher gegen die Trommelhöhle hinauf, als medianwärts. Die Achsen des knöchernen und des knorpelig-membranösen Theiles fallen nicht genau zusammen; sie bilden vielmehr einen nach unten offenen stumpfen Winkel, deren unterer Knickungswinkel (S. 74, Fig. 62) dem Isthmus tubae entspricht. Nach Henle nimmt der Tubencanal eine fast genau zwischen der Transversalen und Sagittalen diagonale Stellung ein. Der nach vorne offene Winkel, welchen die Tubenachse mit jener des äusseren Gehörgangs bildet, misst nach Schwalbe 150°, mit dem Horizonte bildet die Tubenaxe einen Winkel von 40° (Henle). Die genaueren anatomischen Verhältnisse der knorpelig-membranösen Ohrtrompete werden im histologischen Theile besprochen werden.

Bei pathologischen Sectionen, wo es sich vorzugsweise um die Constatirung krankhafter Veränderungen der Schleimhaut des Tubencanals handelt, ist die einfache Längsspaltung des knorpeligen Theiles und die gleichzeitige Eröffnung der knöchernen Tuba unbedingt nöthig. Der Vorgang entspricht genau jenem der Eröffnung des Tubencanals am normalen Gehörorgane. Hierbei hat man sein Augenmerk zu richten auf die Ansammlung von eitrigem oder schleimigem Secrete im Tubencanale, auf den Grad der Hyperämie und Schwellung der Schleimhaut, auf die Farbe derselben, auf das Vorkommen von Geschwürchen und Narben (am häufigsten in der Nähe des Ostium pharyngeum tubae), Granulationen und Bindegewebsbrücken im Tubencanale. Wo während des Lebens eine Strictur der Tuba

diagnosticirt wurde, ist es rathsamer, die Spaltung des Tubencanals zu unterlassen und die mit dem knöchernen Theile abgetrennte, knorpelig-membranöse Tuba der histologischen Untersuchung zuzuführen, weil durch diese der Grad der Strictur und der dieselbe bedingenden Gewebsveränderungen viel gründlicher untersucht werden können, als durch die anatomische Präparation und Spaltung des Tubencanals. Desgleichen werden die von den Nachbargebilden auf den Tubencanal übergreifenden Neubildungen: Carcinome, Sarcome, ferner die Cystenbildungen in der Nähe des Tubencanals, Divertikelbildungen in der Ohrtrompete (Kirchner), zweckmässiger an mikroskopischen Durchschnitten untersucht.

10. Präparation des Processus mastoideus.

Zum Studium der anatomischen Verhältnisse des Warzenfortsatzes, welcher beim Erwachsenen in Bezug auf Grösse, Form und innere Structur vielfache Varietäten zeigt, ist eine grössere Anzahl macerirter Schläfebeine erforderlich. Mit der Anfertigung von Durchschnitten an trockenen Schläfebeinen muss aber stets die vergleichende Untersuchung an frischen Präparaten Hand in Hand gehen.

Um zunächst das innere Gefüge des Warzenfortsatzes kennen zu lernen, führt man mit einer Laubsäge einen der äusseren

Fig. 79.

Pneumatischer Warzenfortsatz.

Fig. 80.

Diploëtischer Warzenfortsatz.

Fläche des Warzenfortsatzes nahezu parallelen Schnitt, welcher von der unteren Spitze des Proc. mastoid. bis zur Höhe der oberen Wand des knöchernen Gehörgangs geht und durch welchen im Querdurchmesser etwa der dritte Theil des Warzenfortsatzes entfernt wird (Fig. 79 u. 80).

Die innere Structur desselben zeigt so mannigfache Varietäten, dass selbst bei einem und demselben Individuum das Innere des Warzenfortsatzes der einen Seite kaum je dem der anderen gleicht.

Obschon bei älteren Autoren sich Andeutungen darüber finden, dass der

Warzenfortsatz nicht immer durchweg aus pneumatischen Zellräumen, sondern häufig ganz oder theilweise aus fetthältiger, diploëtischer oder sclerotischer Knochenmasse besteht, so hat doch erst Zuckerkandl auf Grund zahlreicher Untersuchungen darauf hingewiesen, dass nur in 36,8 % der Fälle der Warzenfortsatz (Fig. 79) von seiner untersten Spitze bis zu seiner oberen Grenze (c) aus grösseren und kleineren pneumatischen Zellräumen gebildet wird, dass aber in 43,2 % der Fälle der Warzenfortsatz und zwar meist der untere (Fig. 82) und hintere

Fig. 81.

Diploëtischer Warzenfortsatz mit wenigen lufthältigen Zellräumen im vorderen, oberen Abschnitte.

Fig. 82.

Warzenfortsatz mit oberem pneumatischen, unterem diploëtischen Gefüge.

(Fig. 81 d' d) Abschnitt desselben aus diploëtischer Knochenmasse besteht und nur im vorderen, oberen Theile (Fig. 81 d' p) pneumatische Zellräume enthält, endlich dass in 20 % der Warzenfortsatz in seiner Totalität diploëtisches (Fig. 80), seltener sclerotisches Gewebe aufweist.

Zum Studium der bei den Operationen am Warzenfortsatze vorzugsweise in Betracht kommenden anatomischen Verhältnisse erscheint es nöthig, eine grössere Anzahl von Sägeschnitten des Schläfebeins anzufertigen, an welchen die Lage des Antrum mastoid. zum Sinus transversus und zur äusseren Fläche des Warzenfortsatzes zur Ansicht gebracht wird.

Ueber die Ausdehnung des Antrum erhält man einen orientirenden Ueberblick, wenn man nach der früher (S. 66) angegebenen Weise mit dem Tegmen tymp. auch das Tegmen antr. mastoid. mit Meissel oder Kneipzange abträgt. Durch einen Einblick von oben kann man die vordere Grenze des Antrum, seine Ausdehnung nach hinten, seine Tiefe und die Grösse und Anzahl der Communicationsöffnungen mit den Warzenzellen übersehen.

Ein richtiges Bild der sehr variablen Distanzverhältnisse des Antrum zum äusseren Gehörgange, zum Sinus transversus und zur Corticalis des Warzenfortsatzes erhält man indess nur an Durchschnitten, welche in horizontaler und vertikaler Richtung durch den Warzenfortsatz geführt werden.

Der Horizontalschnitt durch das Schläfebein, welcher das

Antrum mastoid. in seinem grössten Querdurchmesser freilegen soll, setzt an der hinteren Fläche des Felsenbeins am Porus acustic. intern. ein, geht in horizontaler Richtung durch den oberen Trommelhöhlenraum und endigt an der äusseren Fläche des Schläfebeins knapp oberhalb der oberen Peripherie der äusseren Oeffnung des knöchernen Gehörgangs.

Solche Horizontalschnitte eignen sich zu genauen Messungen der Distanzen: von der inneren Grenze des Antrum bis zum Sinus transversus, von der äusseren Wand des Antrum bis zur äusseren Fläche des Warzenfortsatzes und vom Sinus transversus zur hinteren Gehörgangswand.

Was das Lageverhältniss des Antrum zum Sinus transversus anlangt, so findet man oft genug beide nur durch die dünne, aber compacte, selten dehiscente Lamelle der knöchernen Sinuswand geschieden; häufiger jedoch sind Antrum und Sinus durch eine breite Schichte pneumatischer (Fig. 47, S. 47) oder diploëtischer Zellräume getrennt, welch letztere einen gewissen Schutz gegen das Uebergreifen einer eitrigen Entzündung im Warzenfortsatze auf den Sinus ge-

Fig. 83.

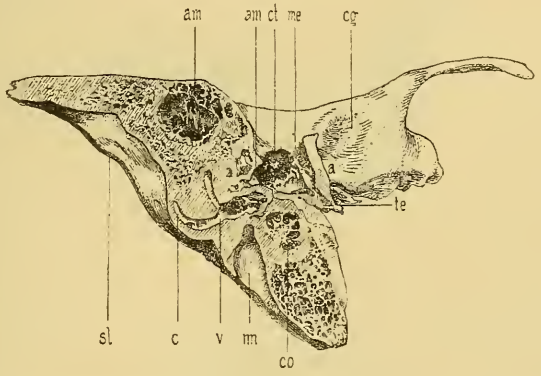

Horizontalschnitt durch das Schläfebein eines einjährigen Kindes, obere Hälfte des Schnittes. me = Meatus audit. extern. a = vordere Gehörgangswand. ct = Cavum tympani. am = Antrum mastoid. cg = Cavitas glenoidalis. mi = Meat. audit. intern. co = Cochlea. v = Vestibulum. c = Canalis semicircul. horizontal. st = Sinus transvers.

währen. Beim Neugeborenen liegt constant zwischen Antrum und der Anlage des Sin. transvers. eine breitere Diploëschichte (Zuckerkandl), welche sich meist. wie die beistehende Abbildung (Fig. 83) zeigt. noch in den ersten Lebensjahren vorfindet.

Wichtig für die operative Eröffnung des Warzenfortsatzes sind Messungen an Horizontalschnitten des Schläfebeins zur Bestimmung der Entfernung zwischen äusserer Wand des Antrum und dem im vorderen, oberen Abschnitte der äusseren Fläche des Warzenfortsatzes

gelegenen Operationsfelde. Die obere Grenze des Letzteren liegt nahezu in gleicher Höhe mit der oberen knöchernen Gehörgangswand; die vordere Grenze an der Uebergangsstelle des Planum mastoid. in die hintere Wand des knöchernen Gehörgangs. Zahlreiche von mir vorgenommene Messungen an Horizontalschnitten ergaben, dass die Distanz von dieser Stelle zum Antrum zwischen 6 und 15 mm variirt.

Noch wichtiger ist das Studium der individuell sehr wechselnden Lageverhältnisse des Sinus transversus zur hinteren Gehörgangswand und zur äusseren Fläche des Warzenfortsatzes. In der Regel wird, besonders bei den vorwiegend pneumatischen Warzenfortsätzen, der Sinus, die hintere Gehörgangswand und das Planum mastoid. durch einen breiten, von Zellräumen gebildeten Zwischenraum (Fig. 84) getrennt, durch welchen man bei Eröffnung des Warzenfortsatzes, ohne Gefahr den Sinus zu eröffnen, bis zum Antrum mastoid. vor-

Fig. 84.

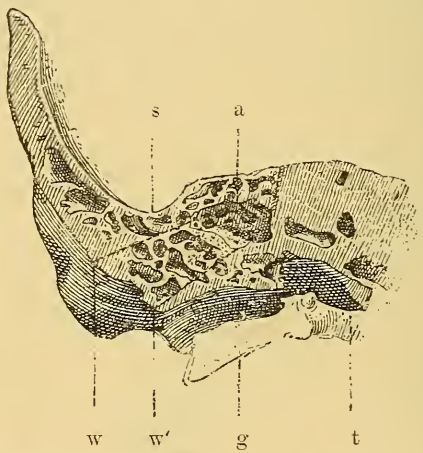

Horizontalschnitt durch einen pneumatischen Warzenfortsatz. g = hintere Gehörgangswand. = Trommelhöhle. a = Antrum mastoid. s = Sin. transv. w w' = Operationsbasis an der äusseren Schale des Warzenfortsatzes.

dringen kann. Die Knochenrinne des Sinus erscheint an solchen Präparaten flach, nur sehr wenig gekrümmt und an ihrem oberen Theile, welcher von der hinteren Fortsetzung der oberen Pyramidenkante überdacht wird, nur in geringem Grade ausgehöhlt. In anderen, allerdings weit selteneren Fällen findet man die Sinusrinne sehr vertieft, stark gekrümmt und ihren mittleren und oberen Abschnitt so weit nach aussen und vorne vorgewölbt, dass zwischen demselben einerseits und der hinteren Gehörgangswand, sowie der äusseren Fläche des Warzenfortsatzes andererseits nur eine schmale Knochenbrücke vorhanden ist (Fig. 85 u. 86). Es ist einleuchtend, dass in solchen Fällen

die Eröffnung des Warzenfortsatzes mit grosser Gefahr verbunden ist. indem beim Vordringen gegen das Antrum der Sinus blossgelegt und

Fig. 85.

Horizontalschnitt durch einen theils diploëtischen, theils pneumatischen Warzenfortsatz. g = hintere Gehörgangswand. a = Antr. mast. s = Sin. transv. w w' = Operationsbasis.

Fig. 86.

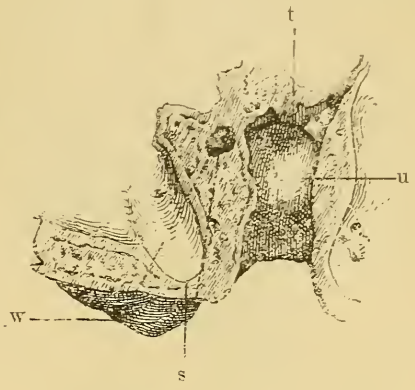

Horizontalschnitt durch einen mit spärlichen Diploëräumen versehenen, compacten Warzenfortsatz. t = Trommelhöhle. u = untere Gehörgangswand. s = Sin. transv. w = hintere Grenze der Operationsbasis.

Fig. 87.

Bogenschnitt durch das Schläfebein. me = Meatus auditor. extern. ma = Sägeschnitt des pneumatischen Warzenfortsatzes. s s' s'' = Bogenschnitt durch das Schläfebein. am = Antrum mastoid. sl = Sinus transversus. z = Processus zygomaticus. st = Processus styloideus.

verletzt werden kann. Auf Grundlage zahlreicher Schläfebeindurchschnitte habe ich zuerst darauf hingewiesen, dass dieses für die Operation ungünstige Verhältniss des Sinus sich vorzugsweise an Schläfebeinen mit diploëtischem oder sclerotischem Gefüge vorfindet.

Um an einem und demselben Schläfebeine die Lage des Antrum mastoid. und das Gefüge des Warzenfortsatzes darzustellen, führt man nach vorheriger Freilegung der Warzenzellen mittelst des S. 105 angegebenen vertikalen Durchschnittes (Fig. 87 ma), parallel der oberen Fläche der Pyramide einen bogenförmigen, nach unten concaven Sägeschnitt (Fig. s, s′, s″), welcher am vorderen Rande der Schläfebeinschuppe (s) beginnt und gegen den hinteren Rand des Schläfebeins so verläuft, dass derselbe die Wurzel des Jochfortsatzes, die obere Wand des knöchernen Gehörgangs und den obersten Abschnitt des Antrum mastoid. trifft. Die getrennten Theile des Schläfebeins werden durch Messingdraht und Messinghäkchen so verbunden, dass der hintere, über der Pars mastoid. liegende Theil (s″) gegen den unteren Abschnitt des Präparats in horizontaler Richtung verschoben werden kann, wodurch man einen Ueberblick über die Lage des Antrum und seiner Nachbarbeziehungen erhält.

Ausser den bisher angegebenen Durchschnitten des Schläfebeins müssen zur genauen Orientirung der anatomischen Verhältnisse des

Fig. 88.

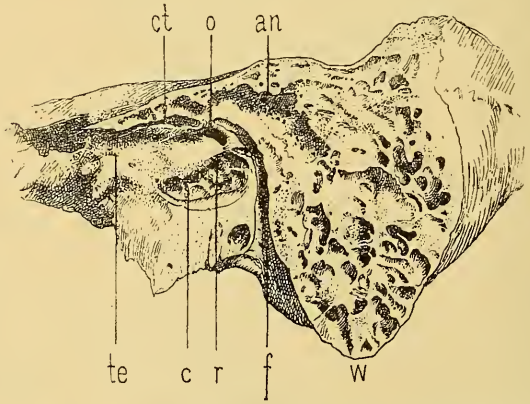

Sagittalschnitt durch die Mitte des Tegm. tymp. und der unteren Trommelhöhlenwand. Laterale Ansicht der inneren Hälfte. L. O. te = Tub. Eust. oss. ct = Canalis pro tens. tymp. c = untere, riffige Trommelhöhlenwand. o = Fenestra ovalis. r = Fenestra rotund. an = Antrum mastoid. f = Canalis Fallopiae nach vorn mit der Cavit. stapedii communicirend. w = Warzenfortsatz.

Warzenfortsatzes eine Anzahl von Vertikalschnitten sowohl in frontaler, als auch in sagittaler Richtung angefertigt werden. Gelungene Sagittalschnitte (Fig. 88), welche durch das Antrum und durch die Spitze des Warzenfortsatzes gehen, geben ein gutes Situationsbild des Längen-

und Tiefendurchmessers des Antrum und der Anordnung der in das Antrum einmündenden Warzenzellen. An Frontalschnitten ist nebstdem, besonders bei pneumatischen Warzenfortsätzen, das Verhältniss der Warzenzellen zur Incisura mastoidea ersichtlich (Fig. 89).

Fig. 89.

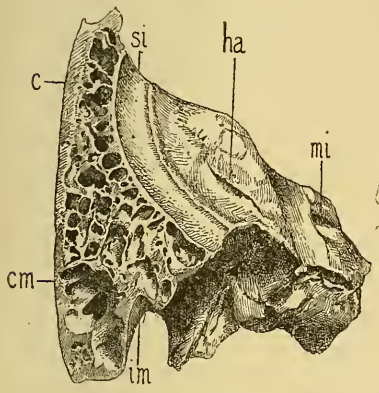

Frontalschnitt durch einen pneumatischen Warzenfortsatz und die Incisura mastoidea. c cm = Corticalis des pneumatischen Warzenfortsatzes. im = Incisura mastoidea. si = Sinus transversus. ha = Hiatus aquaed. vestibul. mi = Porus acust. internus.

Fig. 90.

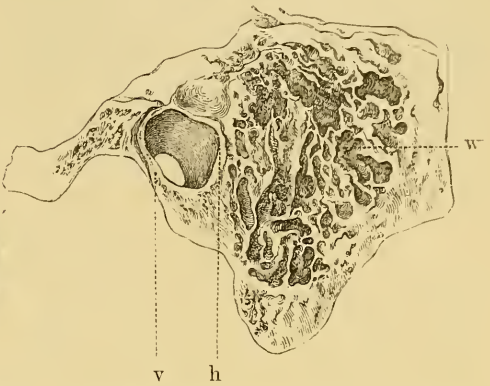

Verticaler (Sagittal-) Schnitt durch Warzenfortsatz und knöchernen Gehörgang. w = Warzenzellen. h = hintere Wand des knöchernen Gehörgangs. v = vordere Wand des knöchernen Gehörgangs.

Hier finden sich nicht selten am Durchschnitte eine oder mehrere grössere, blasenförmige Lufträume, deren papierdünne Wand unmittelbar an die Incisura mastoid. grenzt. Eiteransammlung in diesen Höhlen kann in einzelnen Fällen zum Durchbruche der Incisura mastoid. und zu submuskulärer und subfascialer Eitersenkung am Halse führen (Bezold).

Andere sagittale und horizontale Durchschnitte, welche durch den Warzenfortsatz und den knöchernen Gehörgang gelegt werden, geben ein instructives Situationsbild der lateral vom Antrum mastoid. gelegenen Cellulae mastoid. und ihres Verhaltens zur hinteren, oberen Wand des knöchernen Gehörgangs. Sagittalschnitte (Fig. 90), welche das Verhältniss der Warzenzellen zum knöchernen Gehörgange demonstriren sollen, müssen parallel der Längsachse der Pyramide in einer Ebene geführt werden, welche durch die Spitze des Warzenfortsatzes, durch

Fig. 91.

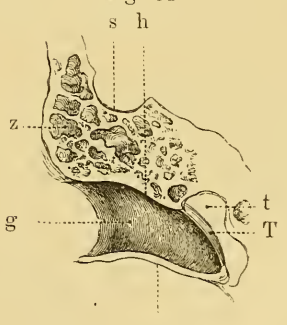

Horizontalschnitt durch äusseren Gehörgang und Warzenzellen. v = vordere Gehörgangswand. h = hintere Gehörgangswand. z = Zellen des Warzenfortsatzes. g = Gehörgang. T = Trommelfell. t = Trommelhöhle. s = Sinus transversus. (Rechtes Ohr.)

den äusseren Abschnitt des knöchernen Gehörgangs und durch den inneren Abschnitt der Cavitas glenoidalis geht. Horizontalschnitte (Fig. 91), welche durch die Achse des knöchernen Gehörgangs geführt werden, zeigen am besten die Ausbreitung der Warzenzellen hinter dem Gehörgange in lateraler Richtung. Dass die Zahl und Anordnung dieser Zellräume mit der pneumatischen oder diploëtischen Beschaffenheit des Warzenfortsatzes in einem gewissen Verhältnisse steht, wurde schon früher (S. 36—39) hervorgehoben. (Vgl. auch den Abschnitt „Durchschnitte des Schläfebeins vom Erwachsenen" S. 36—49.)

Die anatomischen Verhältnisse des Antr. mastoid. beim Neugeborenen wurden bei der Zergliederung des Schläfebeins vom Neugeborenen (S. 31—33) besprochen.

Bei der anatomischen Zergliederung des Processus mastoid. an frischen, nicht macerirten Präparaten wird im Grossen und Ganzen in derselben Weise verfahren, wie an macerirten Schläfebeinen. Dass man in dem von oben eröffneten Antrum im normalen Gehörorgane häufig feine knotige Fäden mit den von mir zuerst beschriebenen gestielten, geschichteten Gebilden und zackige Membranen findet, welche mit zarten Ausläufern an den Wänden des Antrum inseriren, wurde bereits früher erwähnt. An Längsschnitten des Processus mastoid. treten die morphologischen Unterschiede zwischen pneumatischem und diploëtischem Gefüge noch schärfer hervor, als am macerirten Schläfebeine. Die pneumatischen Zellräume sind gross, blass und lufthältig, während die Diploëräume klein, mit einer röthlichen oder gelbrothen Masse erfüllt sind und an der Schnittfläche das Aussehen eines Röhrenknochendurchschnitts darbieten.

Die Präparation des Warzenfortsatzes in pathologischen Fällen richtet sich nach dem Sitze und der Ausdehnung des Krankheitsherdes in demselben. Eine genaue Untersuchung des Proc. mastoid. ist insbesondere bei den eitrigen Mittelohrentzündungen und den Folgezuständen derselben erforderlich, und zwar selbst dann, wenn während des Lebens auch keine Symptome einer Affection des Warzenfortsatzes bestanden haben. Bei acuten eitrigen Mittelohrentzündungen sind das Antrum und die pneumatischen Zellen ausnahmslos mit Eiter oder schleimig-eitrigem Secrete erfüllt; die Auskleidung der Zellräume ist geröthet und aufgewulstet. Bei chronischen Mittelohreiterungen sind die Zellräume ebenfalls öfter von Eiter erfüllt. Die Schleimhautauskleidung der Warzenzellen erscheint dunkelroth, aufgewulstet, wuchernd oder polypös entartet (Trautmann). Demgemäss findet man noch während der Dauer der Eiterung, meist aber erst nach Ablauf derselben (weit seltener bei nicht eitrigen Catarrhen) das Antrum und die Warzenzellen von neugebildetem, sulzigem oder faserigem Bindegewebe vollständig ausgefüllt. Kommt es nach längerem Bestande solcher Bindegewebswucherungen zur Verknöcherung derselben, so wird der ganze Warzenfortsatz in eine gleichmässige Knochenmasse umgewandelt, in welcher an Sägeschnitten die Zellräume entweder ganz fehlen oder nur spärlich vorhanden sind. (Eburneation des Processus mastoid.)

Bei Caries und Necrose des Warzenfortsatzes wird, nach vorheriger Eröffnung des Antrum von oben her, die Corticalis der äusseren Fläche des Warzenfortsatzes mit Meissel und Kneipzange aufgebrochen, um die Ausdehnung der Knochenerkrankung übersehen zu können. Ist die äussere Knochenschale des Processus mastoid. durch eine Fistelöffnung perforirt, so muss durch Erweiterung der schon bestehenden Knochenlücke mittelst der Kneipzange das Innere des Warzenfortsatzes freigelegt und durch vorsichtiges Sondiren festgestellt werden, ob ein beweglicher oder noch festsitzender Knochensequester vorhanden ist, ob nach Entfernung desselben die Knochenwände der Höhle sich rauh anfühlen oder bereits von glattem Granulationsgewebe überkleidet sind. Gleichzeitig werden mit Zuhilfenahme der Sonde die Richtung und Länge etwaiger Fistelcanäle zwischen Warzenfortsatz und dem äusseren Gehörgange oder dem Sinus transversus bestimmt, und bei multipler Fistelbildung in der Umgebung des Ohres der Zusammenhang derselben mit dem Warzenfortsatze oder mit anderen Partien des Schläfebeins durch die anatomische Präparation und Freilegung der Fistelgänge festgestellt.

Wie bei den cariös-necrotischen Processen, verfährt man auch bei den sogenannten Cholesteatomen im Warzenfortsatze, welche zuweilen als weisse oder weissgelbe, an der Oberfläche irisirende Geschwülste aus der von glattem, sehnig-grauem Narbengewebe ausgekleideten Höhle des Warzenfortsatzes herausgehoben werden können. Häufiger findet man von Sequestertrümmern durchsetzte, formlose, verkäste Massen im Warzenfortsatze neben gleichzeitigen Retentionsproducten in der Trommelhöhle. Nach Entfernung dieser Massen zeigt das Schläfebein sehr häufig eine über die Grenzen des Warzenfortsatzes hinaus sich erstreckende Höhlen- und Buchtenbildung, welche durch theilweise Verschmelzung der Cavitäten des Warzenfortsatzes, der Trommelhöhle und des äusseren Gehörgangs zu Stande kommt.

11. Präparation des Labyrinths.

a) Präparation des knöchernen Labyrinths.

Die Präparation des knöchernen Labyrinths ist viel leichter ausführbar am Felsenbeine Neugeborener, als an jenem von Erwachsenen, weil der das knöcherne Labyrinth umgebende Belegknochen beim Neugeborenen noch porös, weich und mit der Labyrinthkapsel nur locker verbunden ist, während beim Erwachsenen das Labyrinth mit der dasselbe umgebenden soliden Knochenmasse so innig verschmilzt, dass die Grenzen zwischen Labyrinthkapsel und Belegknochen vollkommen verschwinden. Am Felsenbeine Neugeborener gelingt es daher ohne besondere Vorübung, durch vorsichtiges Abschaben des porösen Belegknochens, mit einem kurzen scharfen Messerchen das knöcherne Labyrinth in seinen Umrissen herauszupräpariren.[1]

Man beginnt am Felsenbeine Neugeborener am zweckmässigsten

[1] Nach Ilg und Hyrtl wird die Präparation sehr erleichtert, wenn das Felsenbein vorher durch eine Stunde in Aetzkalilauge gekocht wird; die Präparate erhalten allerdings dadurch eine gelbe Farbe.

mit der Blosslegung der Bogengänge, zunächst mit der des oberen Bogengangs. Seine Lage ist durch die Eminentia arcuata und durch die unterhalb derselben befindliche, blind endigende Vertiefung gekennzeichnet, welche als Fossa subarcuata bezeichnet wird (Fig. 21, S. 27). Vorerst wird die hinter diesem Bogengange gelegene, spongiöse und weiche Knochenmasse schichtenweise mit dem Messer so weit abgetragen, bis man auf die Vereinigungsstelle des oberen mit dem hinteren Bogengange einerseits und auf die compacte Wand des horizontalen Bogengangs andererseits stösst. Hierauf wendet man sich zur Blosslegung des hinteren sagittalen Bogengangs. Der obere Schenkel desselben prominirt an der hinteren Pyramidenfläche, kann somit ohne Schwierigkeit freigelegt werden. Der Bogen und der untere Schenkel

Fig. 92.

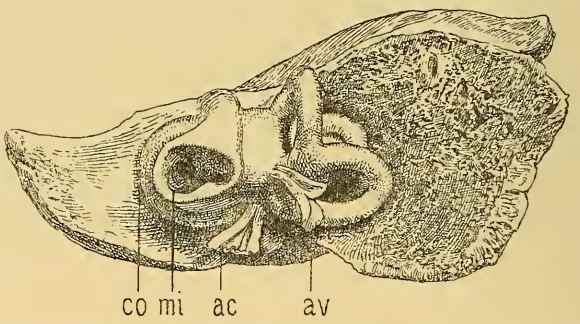

Hintere Ansicht des knöchernen Labyrinths mit den drei Bogengängen, der Schnecke und den Wasserleitungen vom Neugeborenen. Doppelte Vergrösserung. co = Cochlea. mi = Meat. audit. intern. ac = Aquaeductus cochleae. av = Aquaeductus vestibuli.

dieses Canals hingegen sind von einer dicken Lage des Belegknochens umgeben, welcher sorgfältig entfernt werden muss, bis auch der untere Schenkel dieses Bogengangs freiliegt. Die Präparation des horizontalen Bogengangs, dessen äusserer Schenkel an der inneren Trommelhöhlenwand hinter dem ovalen Fenster vorspringt, wird dadurch bewerkstelligt, dass die noch stehen gebliebene Knochenmasse hinter und unterhalb dieses Bogengangs schichtenweise abgetragen wird, wobei der Unterschied zwischen dem porösen Gefüge des Belegknochens und der compacten Beschaffenheit der Wände der Bogengänge einen wichtigen Anhaltspunkt bei der Präparation bietet.

Sind die Bogengänge in ihren groben Umrissen blossgelegt, so geht man an die feinere Durchführung des Präparates. Vorerst wird der Raum unterhalb des oberen Bogengangs dadurch freigemacht, dass die stehen gebliebene Knochenmasse mit einem geraden, scharf zugespitzten, pfriemenartigen Instrumente oder mit dem Drillbohrer durch-

bohrt wird. Hierauf wird in das Bohrloch eine dünne Rundfeile eingeführt und der Rest des Belegknochens bis zur Concavität des Bogengangs abgefeilt.

Schwieriger ist die Isolirung des hinteren Bogengangs, indem der innere Schenkel des horizontalen Bogengangs den hinteren Bogengang kreuzt und theilweise in den Raum innerhalb der Concavität desselben hineinragt. Um daher den hinteren Bogengang freizumachen, wird mit einem spitzen Federmesser die Knochensubstanz zwischen dem inneren Schenkel des horizontalen und den beiden Schenkeln des hinteren Bogengangs so weit herausgeschnitten, bis man zwei spaltförmige Oeffnungen erhält, welche, durch eine schmale Flachfeile erweitert, die beiden Bogengänge von einander isoliren. Die noch stehen gebliebenen kleinen Knochenreste zwischen den beiden Bogengängen werden theils mit der scharfen Messerspitze, theils mit einer dünnen Blattfeile entfernt. Hierauf wird die innerhalb des horizontalen Bogengangs gelegene weiche Knochenmasse mit dem Drillbohrer oder einem spitzen, pfriemenartigen Instrumente senkrecht durchbohrt und auch dieser Bogen mittelst einer Rundfeile freigemacht. Schliesslich wird durch sorgfältiges Abfeilen und Abschaben noch stehen gebliebener Rauhigkeiten an der Oberfläche der Bogengänge mittelst geeigneter Schabeisen (Fig. 13) der hintere Abschnitt des knöchernen Labyrinths fertiggestellt.

Um das Schneckengehäuse beim Neugeborenen darzustellen, wird der weiche Belegknochen entweder vom Promontorium oder von der Spitze der Pyramide her mit einem kurzen scharfen Messerchen abgetragen, bis man an die untere Schneckenwindung gelangt. Die Erkennung des Schneckengehäuses bei dieser Manipulation wird dadurch erleichtert, dass zwischen demselben und dem Belegknochen ein grosszelliger, poröser Zwischenraum besteht und dass das grau durchschimmernde Schneckengehäuse ein gleichmässigeres, compacteres Gefüge zeigt, als der spongiöse Belegknochen. Indess erfordert die Präparirung des Schneckengehäuses grosse Vorsicht, weil die compacte Knochenmasse desselben papierdünn und sehr spröde ist, daher beim geringsten Drucke durchbricht. Rauhigkeiten an den freigelegten Bogengängen und an der Schnecke werden durch sorgfältiges Reiben mit feinem Schmirgelpapier entfernt.

An der Pars petrosa von 6—8monatlichen Embryonen, bei welchen die Labyrinthkapsel nur von einer dünnen Schichte von Belegknochen umgeben ist, lässt sich das knöcherne Labyrinth noch leichter herauspräpariren, als am Schläfebeine Neugeborener.

Weit schwieriger gestaltet sich die Präparation des knöchernen Labyrinths beim Erwachsenen, indem hier Labyrinthkapsel

und Belegknochen zu einer anatomisch nicht mehr trennbaren, äusserst dichten Knochenmasse verschmolzen sind. Wenn es daher auch gelingt, die Form des knöchernen Labyrinths aus der felsenharten Knochenmasse herauszuarbeiten, so sind wir doch weit davon entfernt an einem solchen Präparate die Labyrinthkapsel in ihrer wirklichen Begrenzung zu sehen. Obschon daher die hier in Rede stehende Präparation in anatomischer Beziehung einen weit geringeren Werth besitzt, als die morphologische Darstellung des Labyrinths durch Corrosionspräparate, so glaubten wir dennoch der Vollständigkeit halber die Methode der Labyrinthpräparation bei Erwachsenen nicht ganz übergehen zu dürfen.

Da die Grenzen der Labyrinthkapsel in der Felsenbeinmasse beim Erwachsenen nicht aufzufinden sind, so müssen die Bogengänge eröffnet werden, um hiedurch die Directive für die Herausarbeitung derselben zu gewinnen.

Zu diesem Behufe wird vorerst die die Bogengänge nach hinten zu begrenzende Knochenmasse in einer Entfernung von 1 cm hinter der Erhabenheit des oberen Bogengangs abgesägt. Hierauf wird durch Abfeilen der Eminentia arcuata der obere Bogengang an seiner con-

Fig. 93.

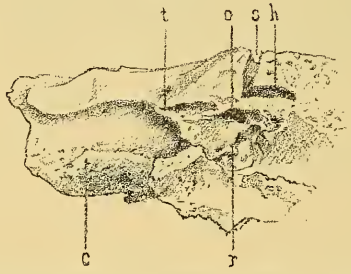

Laterale Wand der Felsenbeinpyramide. o = Fenestra ovalis. r = Fenestra rotunda. t = Semicanalis protens. tymp. c = Canalis caroticus. s = Canalis semicirc. superior. h = Canalis semicirc. horizontalis.

vexen Krümmung geöffnet. Der zum Vorschein kommende, auf die Achse der Pyramide senkrecht stehende Spalt gibt uns die Richtung des oberen Bogengangs an, welcher von hier aus seiner ganzen Länge nach leicht geöffnet werden kann, indem man in der Richtung des Spaltes das Abfeilen der Knochenmasse nach aussen bis zur ampullaren Erweiterung einerseits (Fig. 93), wie nach innen bis zur Vereinigung mit dem hinteren Bogengange andererseits fortsetzt (Fig. 94).

Nun wird das Präparat so im Schraubstocke befestigt, dass die hintere Fläche der Pyramide nach oben zu stehen kommt. Indem nun die hinter dem Por. acust. int. gelegene Knochenfläche abgefeilt wird, kommt zuerst der obere Schenkel, dann der Bogen und endlich

der untere Schenkel des geöffneten hinteren Bogengangs (Fig. 94 h) zum Vorschein.

Es folgt nun die Eröffnung des horizontalen Bogengangs, dessen Präparation die meisten Schwierigkeiten bietet. Wird das Präparat im Schraubstocke, mit dem hinteren Ende der Pyramide nach oben gerichtet, befestigt, so kommt durch Abfeilen der lateralwärts von der Curve des hinteren Bogengangs gelegenen Knochenmasse der Canalis horizontalis zum Vorschein. Setzt man das Feilen in der Richtung gegen die innere Trommelhöhlenwand fort, so wird auch der äussere

Fig. 94.

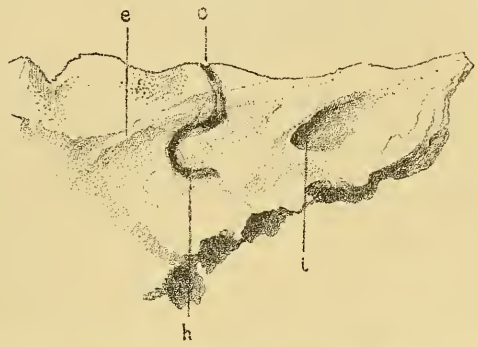

Hintere Wand der Pyramide. c = Meatus audit. int. o = Canalis semicirc. superior. h = Canalis semicirc. posterior. e = Sinus petrosus superior.

Schenkel (Fig. 93 h) dieses Bogengangs bis zu seiner Einmündung in den Vorhof geöffnet. Die Freilegung des inneren Schenkels erfolgt erst später.

Hat man die Bogengänge in der angegebenen Weise eröffnet, so muss zur weiteren Herausarbeitung derselben die zwischen den Bogengängen befindliche Knochenmasse entfernt werden. Um die zwischen dem oberen und horizontalen Bogengange gelegene Knochenmasse zum grossen Theile zu entfernen, wird das Präparat jetzt wieder so im Schraubstocke befestigt, dass die obere Pyramidenfläche nach oben gerichtet ist. Man setzt nun eine feine Laubsäge knapp hinter dem geöffneten Canal des oberen Bogengangs senkrecht auf und sägt die compacte Knochenmasse, jedoch nur bis zur Vereinigung des oberen und hinteren Bogengangs, durch. Hierauf wird die Säge horizontal knapp über dem horizontalen Bogengang angesetzt und der Sägeschnitt bis zum früheren verticalen Schnitte geführt, wonach das zwischen dem oberen und horizontalen Bogengange gelegene Knochenstück herausfällt.

Durch einen zweiten, vor dem oberen Bogengange senkrecht nach unten geführten Sägeschnitt, welcher etwa 2 mm tief bis in die

Nähe des Vorhofs reicht und nach unten zu allmälig in die horizontale Richtung nach vorn übergeht, wird auch die vordere Seite des oberen Bogengangs von der angrenzenden Knochenmasse befreit. Die unterhalb des horizontalen Bogengangs noch stehen gebliebene Knochenmasse wird mittelst Feilen und Grabstichel abgetragen.

Die Beseitigung der Knochenmasse innerhalb der Bogengänge wird mittelst eines Drillbohrers bewerkstelligt, indem man zuerst die Knochenfläche unter dem oberen Bogengange und dann diejenige innerhalb des horizontalen Bogengangs durchbohrt. Das Bohrloch wird sodann durch immer stärkere Rundfeilen erweitert und so viel vom Knochen abgefeilt, bis nur eine dünne Knochenlamelle unterhalb der geöffneten Canäle stehen bleibt.

Am schwierigsten ist die Freilegung der concaven Seite des hinteren Bogengangs und des inneren Schenkels des horizontalen Ganges. Man kommt hier am raschesten zum Ziele, wenn man die innerhalb des hinteren Bogengangs gelegene Knochenmasse an zwei Stellen und zwar knapp unterhalb des oberen und oberhalb des unteren Schenkels mit einem sehr dünnen Drillbohrer in der Richtung gegen die innere Trommelhöhlenwand hin durchbohrt. Zwischen den zwei Bohrlöchern liegt noch in der Knochenmasse der innere Schenkel des horizontalen Bogengangs.

Mit Hilfe dünner Rundfeilen und später einer schmalen feinen Flachfeile werden diese zwei Oeffnungen allmälig verlängert und besonders mit letzterer die zwischen dem Bogen des hinteren Bogengangs und dem inneren Schenkel des horizontalen Bogengangs gelegene Knochenmasse entfernt. Die mit der Feile nicht entfernbaren Knochenpartien werden durch schmälere Grabstichel und Schabeisen (S. 8) abgetragen und mit diesen Instrumenten auch der innere Schenkel des horizontalen Bogengangs eröffnet.

Man schreitet nun zur Präparation des knöchernen Schneckengehäuses. Zu diesem Zwecke muss vor allem das von der Spitze der Pyramide bis zur compacten Schneckenkapsel reichende, diploëtische Knochengewebe theils mit der Zange, theils mit Feile und Grabstichel abgetragen werden. Die compacte Knochenlamelle der hinteren Pyramidenwand jedoch, welche der Schnecke als Basis dient und zur Bildung des inneren Gehörgangs beiträgt, muss hierbei erhalten werden, was am einfachsten dadurch geschieht, dass man das zwischen ihr und dem compacten Schneckengehäuse eingelagerte diploëtische Knochengewebe mit einem breiten Grabstichel entfernt. An der den Schneckenraum umgebenden, äusserst compacten Knochenmasse lässt sich nun allerdings die Form der Schnecke mit ihren Windungen mittelst Gravirstichel und Feilen herausarbeiten, allein da die Begrenzung zwischen

Schneckengehäuse und Belegknochen beim Erwachsenen sich nicht mehr auffinden lässt, so sind alle derartigen Präparate als artificielle anzusehen. Um daher die Schneckenwindungen in ihrer richtigen Lage herauspräpariren zu können, ist es nöthig dieselben zu eröffnen, indem man, am runden Fenster beginnend, mit Feile und Grabstichel die untere Schneckenwindung in der Breite von $^1/_2$ mm eröffnet und von hier aus das Auffeilen der Windungen bis nahe zur Spitze der Schnecke fortsetzt. Erst wenn die Schneckenwindungen in gleicher Weise so geöffnet sind, dass man durch den Spalt die Ränder der Lamin. spiral. ossea deutlich sieht, kann man die zwischen den geöffneten Windungen gelegene Knochenmasse, welche zwischen der ersten und zweiten Windung am stärksten entwickelt ist, vorsichtig ausfeilen, um dem Präparate äusserlich die Form der Schnecke zu geben.

Zur Präparation des knöchernen Labyrinths eignen sich auch die Zahnbohrmaschinen, welche, mit verschieden geformten Drill- und Rosenbohrern armirt, bei genügender Uebung eine raschere Freilegung der Labyrinthkapsel ermöglichen.

Als Muster vollendet schöner Labyrinthpräparate können die berühmten kleinen Collectionen des Prager Anatomen Hlg gelten, deren eine im Prager Museum, die andere früher in der Josephinischen Academie, jezt im anatomischen Museum in Wien sich befindet.

Freilegung des Vorhofs. Entfernt man durch einen horizontalen, nach oben concaven Sägeschnitt die zwischen dem frontalen (oberen) Bogengange und der Schnecke gelegene Decke des Vorhofs in der Weise, dass der Schnitt über dem ovalen Fenster läuft, so erhält man einen Einblick in den Vorhofsraum, an dessen hinterem Abschnitte man von hier die drei Ampullar- und zwei Einmündungsöffnungen der Bogengänge, nach vorn den Eingang in die Scala vestib. der Schnecke, an der äusseren Wand (Fig. 96 o) das ovale Fenster, an der unteren Wand den Anfangstheil der Lamina spiralis ossea (sp) und den durch Maceration des Anfangsstücks der Spiralmembran (Lamina spiralis secundaria) entstandenen Spalt sehen kann. Letzterer vermittelt am macerirten Schläfebeine die längst bekannte Communication zwischen dem Vorhofe und der Scala tymp. der Schnecke innerhalb des runden Fensters.

Indess genügt dies keineswegs zum Studium des Details des Vorhofs und der Schnecke. Um eine richtige Vorstellung von der Lage des Recess. hemiellipt. und hemisphaeric., sowie der Ampullar- und Einmündungsöffnungen der Bogengänge, der Labyrinthfenster etc. im Vestibulum zu gewinnen, müssen durch mehrere Felsenbeine Durchschnitte in drei Richtungen durch Vorhof und Schnecke angefertigt werden. Die Schnitte mit feinen Laubsägen werden entweder an trockenen oder an vorher durch 24 Stunden in Wasser gelegenen Schläfebeinen ausgeführt.

Führt man einen Frontalschnitt am hinteren Rande des ovalen Fensters durch den Vorhof, so sieht man an der hinteren Vestibularwand und am Uebergange derselben in die obere und untere Wand (Fig. 95): die Ampullaröffnungen des oberen (as), des horizontalen (ah) und des hinteren (s) Bogengangs, sowie die Einmündungsöffnung des horizontalen (h) Bogengangs und des durch Vereinigung des oberen und hinteren Bogengangs entstandenen Canalis communis, (co) in der durch die beistehende Abbildung dargestellten Lage gruppirt.

An der vorderen Vestibularansicht des Frontalschnittes ist der Anfangstheil der Lamina spir. ossea, der Eingang in die Scala vestibuli der Schnecke und medial von demselben ein Theil des Recess. hemisphaer. sichtbar.

Ein Sagittalschnitt in der Längsachse der Pyramide durch die Mitte des Vorhofs, also parallel der medialen Vestibularwand, zeigt am

Fig. 95.

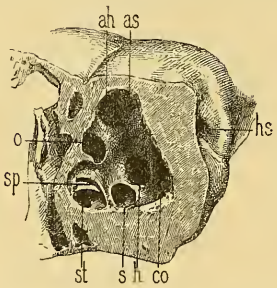

Frontaler Durchschnitt durch den Vorhof, Ansicht der hinteren Vorhofswand. (Doppelte Vergrösserung.) o = Fenestra ovalis. ah = Ampulla horizontalis. as = Ampulla superior. s = Ampullarmündung des hinteren Bogengangs. h = Einmündungsöffnung des horizontalen Bogengangs. co = gemeinsame Einmündungsöffnung des frontalen und sagittalen Bogengangs. sp = Anfangstheil des Lam. spiralis im Vorhofe. st = Scala tymp. der Schnecke. hs = Hiatus subarcuatus Nach einem Präparate meiner Sammlung.

Fig. 96.

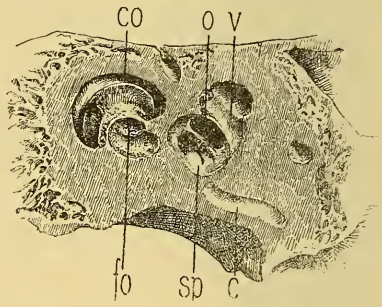

Sägeschnitt durch die Längsachse der Pyramide, Ansicht der lateralen Hälfte. Der Schnitt geht durch die Mitte des Vorhofs und durch die untere Schneckenwindung. (Doppelte Vergrösserung.) v = Vestibulum. o = Fenestra ovalis. sp = untere Wand des Vestibulum mit dem Anfangstheil der Lam. spiralis. c = Canalis semicirc. inf. co = unterste Schneckenwindung mit der Lam. spiralis. fo = Tractus spiralis foraminulentus. Nach einem Präparate meiner Sammlung.

lateralen Sägeschnitte die Details der äusseren und unteren Labyrinthwand (Fig. 96), das ovale Fenster (o), unter demselben am Boden des Vorhofs die früher erwähnte, in die Scala tymp. führende Spalte (sp), die über dem ovalen Fenster an der äusseren Labyrinthwand liegenden Ampullarmündungen des oberen und horizontalen Bogengangs, den Durchschnitt des unteren Schenkels des hinteren Bogengangs (c) und die schräg getroffene unterste Schneckenwindung (co) mit dem Tract. spiralis foraminulentus (fo).

An der medialen Vestibularwand (Fig. 97) sind Abschnitte des

Recess. hemiellipt. und hemisphaeric., Schrägschnitte der Bogengänge, die Vestibularöffnung der Aquaeduct. vestibuli, die Durchschnitte des meat. audit. int. und des Facialcanals sichtbar. Selbstverständlich wird die Ansicht der äusseren und inneren Labyrinthwand wechseln, je nach-

Fig. 97.

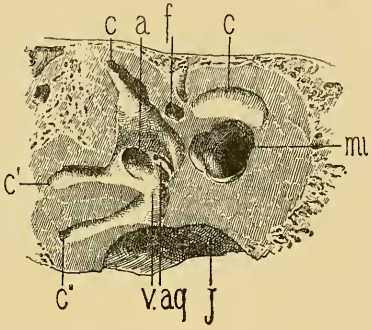

Sagittalschnitt durch die Längsachse der Pyramide. Ansicht der inneren Schnittfläche. v = innere Vestibularwand mit dem Recess. hemiellipticus. c c' c'' = Schnittsegmente der knöchernen Bogengänge. a = Einmündung des Canalis communis. aq = Vorhofsmündung des Aquaeductus vestibuli mit der nach unten gerichteten rinnenförmigen Fortsetzung an der inneren Vestibularwand. mi = Durchschnitt des Meat. audit. intern. c (vorn) = Stück der unteren Schneckenwindung. f = Durchschnitt des Canalis facialis. j = Fossa jugularis.

dem der Schnitt näher der medialen oder der lateralen Wand fällt und nach der mehr oder weniger schrägen Richtung des Schnittes.

Durchschnitte durch die Schnecke werden entweder in frontaler Richtung senkrecht auf die Längsachse der Pyramide oder in hori-

Fig. 98.

Durchschnitt des knöchernen Gehäuses u. der Spindel der Schnecke mit der Lamina spiral. ossea i = innerer Gehörgang. m = Modiolus.

Fig. 99.

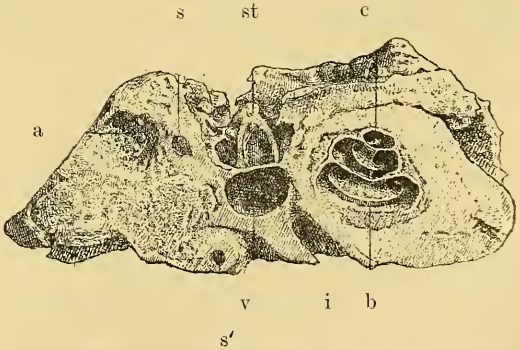

Horizontalschnitt durch das Felsenbein eines Neugeborenen. (Doppelte Vergrösserung.) v = Vorhof. b = Basis der Schnecke. c = Cupula der Schnecke. s s' = Durchschnittsöffnungen des oberen Bogengangs. i = innerer Gehörgang. st = Stapes. a = Antrum mastoid.

zontaler Richtung ausgeführt, wobei man darauf zu achten hat, dass die Spitze der Schnecke in gleicher Höhe mit dem Canal. pro tens.

tymp. liegt (s. Fig. 42 S. 43). Das Schneckeninnere erscheint verschieden, je nachdem der Schnitt die Schneckentreppen seitlich vom Modiolus eröffnet hat oder die Spindel genau in ihrer Achse getroffen wurde. Der letztere Durchschnitt (Fig. 98 u. 99) gibt ein klares Bild des Verhaltens der Spindel zur Lamin. spiral. ossea und des Durchmessers der Spindel, an welcher man bei Lupenvergrösserung die Gefäss- und Nervencanäle unterscheiden kann. Durchschnitte, welche ausserhalb des Modiolus die Schnecke treffen, bringen die äussere Fläche der Spindel und die Neigungsverhältnisse der um dieselbe sich windenden knöchernen Spiralplatte zur Anschauung. Lehrreiche Präparate dieser Art, an welchen auch das Verhalten des Hamulus der Spiralplatte zur Spitze der Schnecke dargestellt wird, erhält man, wenn man das Schneckengehäuse eines kindlichen Schläfebeins mit einer kleinen, feingespitzten Kneipzange in kleinen Partikeln absprengt, wobei insbesondere auf die intacte Erhaltung der Spiralplatte zu achten ist.

Topographische Durchschnitte des ganzen Labyrinths, welche die gegenseitige Lage der einzelnen Abschnitte der Labyrinthhöhle demonstriren, werden in horizontaler oder in sagittaler Richtung durch die Pyramide geführt. Die günstigsten Horizontalschnitte durch Vorhof, Schnecke und inneren Gehörgang erhält man, wenn der Sägeschnitt durch die Mitte des inneren Gehörgangs und etwas oberhalb des ovalen Fensters fällt. Schnitte, welche etwas tiefer durch die Mitte des ovalen Fensters gehen, treffen die Schnecke nur in ihrer unteren Windung. Zwei parallele Sagittalschnitte durch das Labyrinth in der Längsachse der Pyramide genügen, um ausser den geschilderten Details im Vorhofe noch die Einzelheiten der senkrecht auf ihre Achse durchtrennten Schnecke und die Querdurchschnitte des Modiolus kennen zu lernen.

b) Präparation des häutigen Labyrinths.

Die Präparation des häutigen Labyrinths zählt zu den schwierigsten Präparationsarbeiten am Gehörorgane, doch werden die Hindernisse, welche sich bei den ersten Versuchen darbieten, durch Uebung rasch überwunden. Voltolini (l. c.) hat zuerst eine Methode angegeben, nach welcher die drei häutigen Bogengänge im Zusammenhange mit dem Utriculus intact aus der Labyrinthhöhle entfernt werden können. Der Vorgang, mit einigen von der Voltolinischen Methode abweichenden Aenderungen, ist folgender: Man beginnt mit der Eröffnung des Canal. semicirc. superior, indem man die Knochenmasse an der Eminentia arcuata mittelst einer mittelstarken Feile oder eines kurzen Schabeisens

vorsichtig entfernt, bis der Canal durch die dünne Knochenlage durchschimmert. Auf dieselbe Weise wird die den äusseren und inneren Schenkel des oberen Bogengangs, sowie die den ganzen hinteren Bogengang deckende Knochenmasse durch sorgfältiges Abfeilen und Abschaben bis zum Durchschimmern der beiden Canäle beseitigt. Hierauf wird die vor dem oberen Bogengange und über dem Vestibulum gelegene Knochenmasse in dünnen Schichten anfangs mit dem Meissel, in den tieferen Lagen jedoch mit dem kurzen Schabeisen bis zur Transparenz des Vorhofraumes abgetragen. An jener Stelle nun, wo der gemeinschaftliche Canal des oberen und hinteren Bogengangs in den Vorhof einmündet, wird mittelst eines spitzen Messerchens eine circa stecknadelkopfgrosse Oeffnung am Dache des Vorhofs gemacht. Durch diese wird eine dünne Präparirnadel eingeführt, mit welcher die den Utriculus und die Ampullen mit den Knochenwänden des Vorhofs verbindenden Bindegewebsbrücken gelöst werden. Um bei dieser Manipulation Säckchen und Ampullen nicht zu verletzen, muss man sich mit der Nadelspitze knapp an der Knochenwand halten und die Lösung der Bindegewebsbrücken nur mit kleinen vorsichtigen Seitenbewegungen vollführen. Erst dann kann von dieser Lücke aus das Dach des Vorhofs mit einem kurzen spitzen Messerchen vorsichtig herausgebrochen werden.

Hierauf öffnet man die bereits durchschimmernden oberen und hinteren Bogengänge, indem man die noch stehen gebliebene dünne Knochenschichte mit einem kurzen spitzen Messerchen sehr vorsichtig und ohne Verletzung der häutigen Bogengänge abträgt. Man bringt jetzt das ganze Präparat in einer geräumigen Schale unter Wasser und hebt mit einer an der Spitze leicht umgebogenen Präparirnadel die an eine umschriebene Stelle der Knochenwand (s. den histologischen Theil) nur leicht adhärirenden, membranösen Bogengänge vorsichtig aus den Knochencanälen heraus, ohne den Zusammenhang derselben mit den Vorhofsgebilden zu trennen. Erst wenn beide membranöse Bogengänge frei im Wasser flottiren, wird das Präparat wieder aus dem Wasser entfernt und beide Bogengänge mit einer Nadel sorgfältig in den Vorhof hineingeschoben.

Um hierauf auch den horizontalen, membranösen Bogengang im Zusammenhange mit dem Utriculus herauspräpariren zu können, muss der nun überflüssige knöcherne obere Bogengang und der obere Schenkel des hinteren Bogengangs mit der zwischen beiden liegenden Knochenmasse durch einen horizontalen Sägeschnitt abgetragen werden. Dieser Schnitt muss, um den horizontalen Bogengang nicht zu verletzen, etwas über den an der inneren Trommelhöhlenwand hinter dem ovalen Fenster prominirenden äusseren Schenkel dieses Bogengangs geführt werden. Durch langsames Abschaben und Abfeilen der

Sägefläche kommt bald der durchschimmernde horizontale Bogengang zum Vorschein, welcher unter den früher geschilderten Cautelen bis in den Vorhof eröffnet wird, worauf der membranöse Canal unter Wasser herausgehoben und dann ebenfalls in den Vorhof geschoben wird.

Bogengänge, Ampullen und Utriculus bilden nun einen im Vorhof zusammengeschobenen Klumpen. Um das Ganze intact aus dem Vorhofe herauszuheben, werden die noch bestehenden, unter Wasser mit der Lupe wahrnehmbaren Adhäsionen zwischen den membranösen Gebilden und der Knochenwand des Vorhofs mit einer knapp an die Knochenwand streifenden Nadel vorsichtig gelöst und dann der ganze Klumpen aus dem Vorhof in ein mit Wasser gefülltes Uhrglas geschoben. Hier wird das zusammengerollte Labyrinth durch leichtes Schütteln des Uhrglases und durch von einer bestimmten Höhe auffallende Wassertropfen, nicht aber durch Nadeln, entwirrt, bis Säckchen und Bogengänge ihre normale Lage erhalten haben. Das Präparat kann entweder in einem entsprechend kleinen Glasgefässe (Fig. 6 der Präparatentafel) in Weingeist aufbewahrt oder auch als mikroskopisches Präparat eingeschlossen werden. Diese Methode empfiehlt sich nur für die rein anatomische Darstellung des membranösen Labyrinths. Für pathologische Fälle indess, wo es sich nicht nur um die Erkenntniss der feineren Structurveränderungen des häutigen Labyrinths, sondern auch um die Constatirung pathologischer Processe der knöchernen Labyrinthwand und deren Verhältniss zum membranösen Labyrinthe handelt (Bindegewebs- und Knochenneubildung im Labyrinthe), ist die histologische Untersuchung an decalcinirten Durchschnitten des Labyrinths vorzuziehen. (Vgl. den histologischen Theil.)

Wird bei der Untersuchung des membranösen Labyrinths keine Rücksicht auf den Zusammenhang der membranösen Gebilde genommen, so kann man auf folgende einfache Weise Bogengänge und Ampullen, jedoch ohne Zusammenhang mit dem Utriculus, erhalten. An der Pyramide eines frischen Schläfebeins, welche auf eine feste Unterlage gebracht wurde, wird einige Millimeter vor der Eminentia arcuata superior, also oberhalb der Mitte des Vorhofs, ein 2—3 cm breiter Meissel in frontaler Richtung angesetzt und mit einem Schlage das ganze Labyrinth in zwei Theile gesprengt. Beide Stücke werden unter Wasser gebracht und in demselben so lange hin- und herbewegt, bis man Theile des Utriculus, der Ampullen und die Enden einzelner membranöser Bogengänge im Wasser flottiren sieht. Die häutigen Bogengänge sind wohl im knöchernen Bogengange an einer umschriebenen Stelle wandständig fixirt, jedoch sehr leicht von der Knochenwand abtrennbar. Fasst man nun die Ampulle mit einer feinen Pincette, so kann man durch vorsichtiges, nicht zu rasches Anziehen sämmtliche drei Bogengänge aus

den Knochencanälen herausbefördern und der mikroskopischen Untersuchung unterziehen. Vom Utriculus und Sacculus erhält man allerdings hierbei nur Fragmente, welche indess für manche Fälle zur pathologisch-histologischen Untersuchung genügen.

Beabsichtigt man jedoch die Vorhofssäckchen möglichst intact zu erhalten, ohne hiebei auf den Zusammenhang mit den Bogengängen Rücksicht zu nehmen, so werden in der Eingangs erwähnten Weise durch eine an der oberen Labyrinthwand geschaffene kleine Oeffnung die Bindegewebsverbindungen der Säckchen mit den Labyrinthwänden mittelst einer feinen Nadel gelöst, dann die Knochenöffnung erweitert. die noch bestehenden Verbindungen getrennt und die Säckchen unter Wasser aus der Vorhofshöhle herausbefördert. Hiebei erhält man wohl häufig den Utriculus ganz intact, vom Sacculus jedoch, welcher inniger mit der Labyrinthwand zusammenhängt, nur Fragmente. Die Herausnahme der Säckchen aus dem Vorhofe vom ovalen Fenster her nach Entfernung des Stapes und der das ovale Fenster umgebenden Knochenmasse gelingt erst nach langer Uebung und bei sorgfältiger Präparation. trotzdem zwischen der äusseren Labyrinthwand und den Säckchen ein grösserer perilymphatischer Raum (Steinbrügge) besteht, welcher die Freilegung der lateralen Seite der Säckchen begünstigt.

Rüdinger (l. c.) lässt zum übersichtlichen Studium des frischen Labyrinths im Präparirsaale einen mittelgrossen Meissel horizontal am lateralen Rande des inneren Gehörgangs in dessen oberem Abschnitte ansetzen und in horizontaler Richtung von hinten nach vorne eintreiben. Hiedurch wird die obere Hälfte des knöchernen Labyrinths abgesprengt und Vorhof und Schnecke eröffnet. Unter Wasser können sodann Fragmente der häutigen Bogengänge, der Säckchen und der Schnecke mit Nadel und Pincette herausgeholt werden.

Die Präparation der Schnecke im frischen Zustande bietet insoferne Schwierigkeiten, als die Eröffnung der Schneckenkapsel nothwendigerweise mit einer Verletzung der Schneckenmembranen verbunden ist. Trotzdem ist für das Studium des Baues der Schnecke die anatomische Präparation nicht zu umgehen. Um hiebei wenigstens einen Theil der Lamina spiralis membranacea unversehrt zu erhalten, wird nach Entfernung der oberen Wand das Meat. audit. intern. oberhalb der Eintrittsstelle des Ramus cochleae in die Spindel, die unterste Schneckenwindung mit einem schmalen Meissel oder einem Gravirstichel eröffnet. Die Oeffnung wird so weit vergrössert, dass man in dieselbe eine leicht gekrümmte Nadel einführen kann, mit welcher der verbreiterte Rand der membranösen Spirallamelle von der äusseren Schneckenwand abgelöst wird. Ist dies am oberen Segmente der untersten Schneckenwindung geschehen, dann wird dieser Theil der Schneckenkapsel mit einer kleinen, feingespitzten Knochenzange in kleinen Stücken abgesprengt und von hier aus die Ablösung der Spiralplatte, die Durch-

trennung der Stützbalken und die Absprengung der Schneckenkapsel in den nächstfolgenden Windungen fortgesetzt. Auf diese Weise wird der obere Theil der Schnecke freigelegt, während der untere Theil der Windungen noch mit dem Schneckengehäuse zusammenhängt. Man versucht nun von oben her auch den unteren Abschnitt der Spiralplatte, soweit dies möglich ist, mit der Präparirnadel vom Knochen abzulösen, durchtrennt dann mit einem Messerchen die Basis des Modiolus knapp am inneren Gehörgange, wonach der ganze Schneckeninhalt, mit Ausnahme des an die Fenestra rotunda grenzenden Theiles der ersten Schneckenwindung, mit einer feinen Pincette herausgehoben werden kann.

Wird die herauspräparirte Schnecke in verdünnten Weingeist gelegt und die Flüssigkeit leicht gerüttelt, so entfaltet sich die Lam. spiral. membran. und erhält man schon bei mässiger Lupenvergrösserung ein klares Bild der mit der Spindel zusammenhängenden knöchernen und membranösen Spiralplatte, von welcher einzelne Stücke mit der Scheere abgetragen und unter dem Mikroskope geprüft werden können. Für pathologisch-anatomische Untersuchungen ist diese Methode indess nur in Ausnahmsfällen anwendbar, da zum Studium der histologischen Veränderungen mikroskopische Durchschnitte der ganzen Schnecke (s. den histologischen Theil) sich weit besser eignen.

Besonders leicht und vollständig lässt sich die membranöse Schnecke mit ihrer Umhüllung aus fötalen Gehörorganen (5. oder 6. Monat) herausschälen, indem die noch weiche Knorpelkapsel der Schnecke mit zwei Präparirnadeln gespalten und von der membranösen Umhüllung der Schnecke abgelöst wird. Ebenso gelingt es an Felsenbeinen Neugeborner, seltener an solchen Erwachsener, die membranöse Schnecke aus der Knochenkapsel intact herauszuschälen, wenn die Pyramide vorerst durch 2—3 Wochen in 2 % Chromsäure gehärtet und dann durch Salpetersäure oder Salzsäure langsam so weit entkalkt wurde, bis die Schneckenkapsel mit Nadel und Pincette schichtenweise abgetragen werden kann. In meiner Sammlung befinden sich mehrere auf diese Weise gewonnene Schneckenpräparate.

In neuerer Zeit hat Katz[1] eine Methode zur Darstellung des membranösen Labyrinths veröffentlicht, nach welcher durch Corrosion der knöchernen Labyrinthkapsel die membranösen Gebilde blossgelegt werden: Ein frisches Felsenbein oder auch ein altes Spirituspräparat vom Erwachsenen wird in 15—25 %iger, kindliche Felsenbeine in 8—12 %iger Salzsäure durch 6—8 Tage entkalkt. Hierauf setzt man der Flüssigkeit eine 10—15 %ige Salpetersäure zu und lässt die Mischung noch 8—14 Tage auf das Präparat einwirken, bis dasselbe in eine gallertartige Masse umgewandelt erscheint.

Nach Abgiessen der Corrosionsflüssigkeit wird das Präparat mit Wasser übergossen, die erweichten Knochenpartien mit Nadel und Pinsel vorsichtig unter

[1] Beitrag zur anatomischen Präparation des häutigen Labyrinths (M. f. O., 1887, Nr. 7).

Wasser entfernt und nur so viel von der erweichten Knochensubstanz zurückgelassen, als zum Zusammenhalten des Präparats nöthig ist. Man erhält hiebei, wenn auch nicht immer im Zusammenhange, so doch theilweise die membranösen Säckchen, Ampullen und Bogengänge und besonders klar die in der Masse des Felsenbeins verlaufenden Aeste des Ramus vestibuli und den Nervus facialis. Zur Conservirung des Präparats wird eine 2%ige Chromsäurelösung empfohlen. Bei den von mir gemachten Versuchen erhielt ich stets nur Bruchtheile des membranösen Labyrinths.

Eine andere von Barth empfohlene Methode der Darstellung des membranösen Labyrinths durch Corrosion findet sich in dem Abschnitte „Anfertigung von Corrosionspräparaten des Gehörorgans".

Als sehr instructiv für das makroskopische Studium und für die Topographie des membranösen Labyrinths erweisen sich Durchschnitte decalcinirter Felsenbeine, an welchen vor der Entkalkung des Knochens die Labyrinthgebilde gehärtet wurden. Indem wir bezüglich des chemisch-technischen Vorgangs auf den histologischen Theil dieser Arbeit verweisen, sei hier nur bemerkt, dass durch Einlegen der entkalkten und durch Alkohol entwässerten Pyramide in Celloidinlösung, diese in die Labyrinthhöhle eindringt und dass nach Erstarren der Celloidinmasse in verdünntem (70°igem) Alkohol die membranösen Gebilde des Labyrinths so fixirt werden, dass sie an Durchschnitten in ihrer ursprünglichen Lage erscheinen.

Fig. 100.

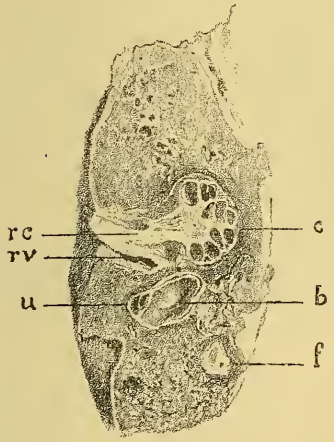

Horizontalschnitt durch ein gehärtetes und dann entkalktes Felsenbein vom Neugeborenen, untere Hälfte. u = Querschnitt des unteren Theiles des Utriculus. b = Boden des Vorhofs mit dem Anfangstheile der Lamina spiralis. c = Cochlea. rc = Ramus cochleae. rv = Ramus vestibuli.

Fig. 101.

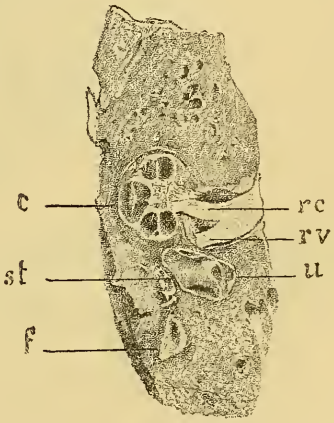

Obere Hälfte desselben Präparats. u = der im Vorhofe lagernde Utriculus. st = Querschnitt der Stapesplatte. c = Cochlea. rc = Ramus cochleae. rv = Ramus vestibuli. Nach einem in meiner Sammlung befindlichen Präparate.

Zu solchen Durchschnitten eignen sich besonders Felsenbeine von Neugeborenen, welche in weit kürzerer Zeit decalcinirt werden, als solche von Erwachsenen. Führt man einen Horizontalschnitt durch den inneren Gehörgang, Schneckenspindel, Vorhof, ovales Fenster und Steig-

bügel, so erhält man sehr schöne Präparate, welche, in verdünntem Weingeist aufbewahrt, für Demonstrationszwecke, besonders bei Lupenvergrösserung, von grossem Nutzen sind.

Die beistehenden Abbildungen (Fig. 100 u. 101) geben ein deutliches Bild des Verhaltens der membranösen Labyrinthgebilde. Im Vorhofe ist in der durchsichtigen Celloidinmasse der quer durchschnittene Utriculus (u) sichtbar, welcher am oberen Segmente der Pyramide (Fig. 101 u) als langgestreckter Sack den grösseren Theil des Vestibulum, im unteren Segmente jedoch (Fig. 100 u) nur einen kleinen Theil des medialen Raumes desselben einnimmt. Der Durchschnitt der Schnecke, der Spindel (c) und des inneren Gehörgangs lässt die Anordnung der Schneckenwindungen, die Art der Anheftung der membranösen Spiralplatte und der Reisner'schen Membran erkennen; endlich ist im inneren Gehörgange der Nerv. acusticus mit seiner Theilung in den Ramus vestibuli (rv) und Ramus cochleae (rc) sichtbar. Die durch ihre lichtgrüne Färbung scharf markirten Nervenbündel lassen sich bei einfacher Lupenvergrösserung bis in den Vorhof einerseits und durch die Spindel in die Lamina spiral. ossea andererseits verfolgen.

Fig. 102.

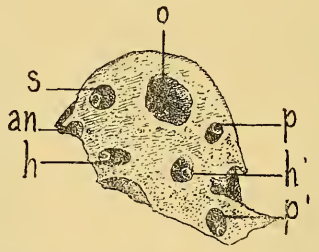

Topographische Lage der membranösen Bogengänge in den knöchernen Bogengängen. Querschnitt durch den hinteren Theil der entkalkten Pyramide eines Neugeborenen. R. O. s = Querschnitt des oberen Bogengangs. h h' = Querschnitte des horizontalen Bogengangs. p p' = Querschnitte des hinteren Bogengangs. o = Fossa subarcuata. an = innere Wand des Antrum mastoid. Nach einem Präparate meiner Sammlung.

Zum Studium der topographischen Lage der Bogengänge, der Ampullen und Säckchen empfiehlt es sich, eine Serie von Frontalschnitten durch die entkalkte und nach der angegebenen Methode mit Celloidin durchtränkte Pyramide anzufertigen. Führt man einen Frontalschnitt durch den hinteren Theil der Pyramide, 2—3 mm hinter dem oberen Bogengange, so erhält man, wie die beistehende Abbildung (Fig. 102) zeigt, ein Präparat, an welchem das Verhältniss des Durchmessers des membranösen zum knöchernen Bogengange und die Art der wandständigen Anheftung der membranösen Canäle an die Knochenwand ersichtlich ist. Ein weiter nach vorne geführter Frontalschnitt, knapp hinter dem oberen Bogengange und hinter dem

ovalen Fenster (s. Fig. 103), trifft den hinteren Abschnitt des Vorhofs, in welchem man den Durchschnitt des Utriculus (u) mit der zwischen diesem und der äusseren Vorhofswand befindlichen Cisterna perilymphatica erblickt, ferner die Ampulle des hinteren Bogengangs (ai), jene des horizontalen Bogengangs (ah), den inneren Schenkel desselben (ch) und einen Theil des intratemporalen Aquaeduct. vestibuli (aq).

Fig. 103.

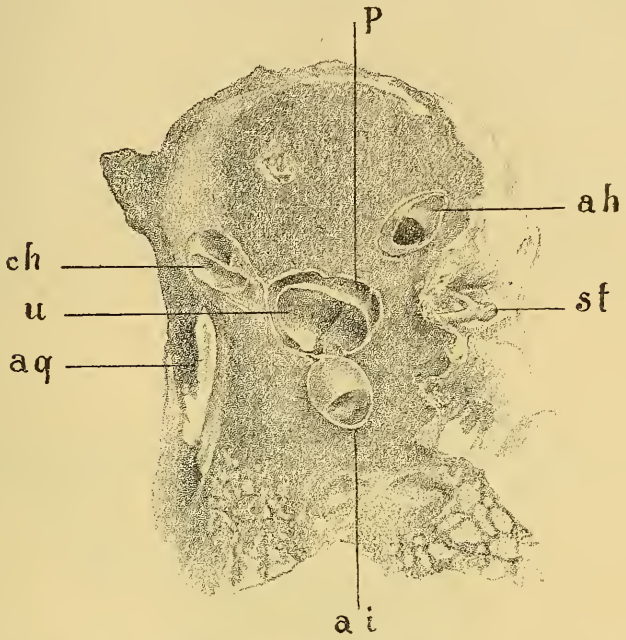

Frontalschnitt durch den hinteren Abschnitt des Vorhofs, hinter dem ovalen Fenster. u = Utriculus. p = Cisterna perilymphatica. ah = Ampulla horizontal. ch = Durchschnitt des horizontalen Bogengangs. ai = Ampulla inferior. st = Stapes. aq = Durchschnitt des Aquaeduct. vestibuli. Nach einem Präparate meiner Sammlung.

12. Präparation des Aquaeductus vestibuli et cochleae.

(Ductus endo- et perilymphaticus.)

Die Darstellung der Aquäducte des Labyrinths zählt zu den schwierigsten Aufgaben der Präparationstechnik am Gehörorgane. Es ergibt sich dies aus der merkwürdigen Thatsache, dass die wichtige anatomische Entdeckung des genialen Domenico Cotugno und dessen ausführliche, mit Abbildungen ausgestattete Beschreibung der Labyrinthwasserleitungen[1] durch nahezu ein ganzes Jahrhundert von

[1] De aquaeductibus auris humanae internae. Viennae 1774.

den Anatomen fast unbeachtet blieb. Trotz der bestätigenden Angaben von F. Meckel, Hyrtl[1] und van den Broeck, in dessen vorzüglichem, aber wenig gekanntem anatomischen Atlas des Gehörorgans,[2] Tafel 9, der intradurale Sack des Aquaeduct. vestib. schön abgebildet ist, wurden noch vor einigen Decennien die Vorhofswasserleitungen für Venencanäle oder für Periostalfortsätze bergende Knochenspalten gehalten. Erst durch die vorzügliche Monographie A. Böttcher's „Entwicklung und Bau des Gehörlabyrinths" (Leipzig 1863), dem die Entdeckung der in die Vorhofssäckchen einmündenden membranösen Canälchen des Aquaeduct. vestibuli zuerkannt werden muss, ferner durch die anatomischen Studien C. Hasse's (1870—73), durch die Arbeiten E. Zuckerkandl's und Weber-Liel's (M. f. O. 1869, Nr. 8) und durch die in neuerer Zeit erfolgte Publication Rüdinger's[3] wurde die Entdeckung Cotugno's nach allen Richtungen bestätigt und gebührt insbesondere Zuckerkandl das Verdienst, durch seine vorzügliche Darstellung des Gegenstandes bestimmte Anhaltspunkte für die Präparation des Aquaeductus vestibuli geliefert zu haben.

a) Aquaeductus vestibuli.

Führt man durch die Felsenbeinpyramide einen der Längsachse derselben entsprechenden, der hinteren Pyramidenfläche parallelen Säge-

Fig. 104.

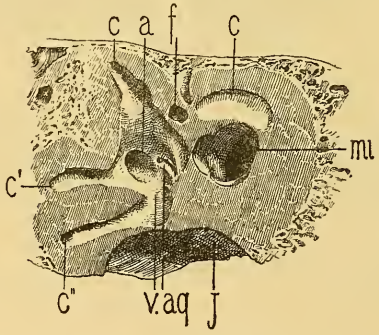

Sagittalschnitt durch die Längsachse der Pyramide. Ansicht der inneren Schnittfläche. v = innere Vestibularwand mit dem Recess. hemiellipticus. aq = Vorhofsmündung des Aquaeductus vestibuli mit der nach unten gerichteten rinnenförmigen Fortsetzung an der inneren Vestibularwand. f = Durchschnitt des Canalis facialis. j = Fossa jugularis.

[1] Vorläufige Mittheilungen über das Knochenlabyrinth der Säugethiere. Med. Jahrbücher 1843.

[2] Ontleekundige en Physiologische Beschrijving van het zintuig des Gehoors door Dr. J. K. van den Broeck. (Arnhem, 1853.) Ein Exemplar dieses seltenen Werkes erhielt ich als Geschenk für meine otologische Bibliothek von Herrn Dr. Moll in Arnheim.

[3] „Ueber die Abflusscanäle der Endolymphe des inneren Ohres" (Sitzungsbericht der kgl. bayer. Akademie der Wissensch. 1887, Heft 3).

schnitt, welcher den Vorhof in zwei Hälften theilt, so findet man an der inneren Vestibularwand, vor und unter der gemeinschaftlichen Einmündungsöffnung des oberen und hinteren Bogengangs, die kleine, nach unten in eine Furche auslaufende innere Oeffnung des Aquaeductus vestibuli (Fig. 104). Diese Oeffnung führt in einen sehr engen, für eine Borste nur selten passirbaren Canal, welcher in der vor dem hinteren (sagittalen) Bogengange gelegenen Knochenmasse des Felsenbeins einen leichten Bogen beschreibt und an der hinteren Fläche der Pyramide hinter dem Porus acustic. intern. mit einer schlitzförmigen Erweiterung (Apertura ext. aquaeduct. vestibuli) endet (Fig. 21, S. 27).

Dieser Knochencanal enthält das äusserst enge, häutige Canälchen des Aquaeduct. vestibuli. Um das Knochencanälchen im macerirten Schläfebeine von der Apertura extern. aquaeduct. vestibul. (Fig. 105 av) bis zu seiner Einmündung in den Vorhof (o) freizulegen,

Fig. 105.

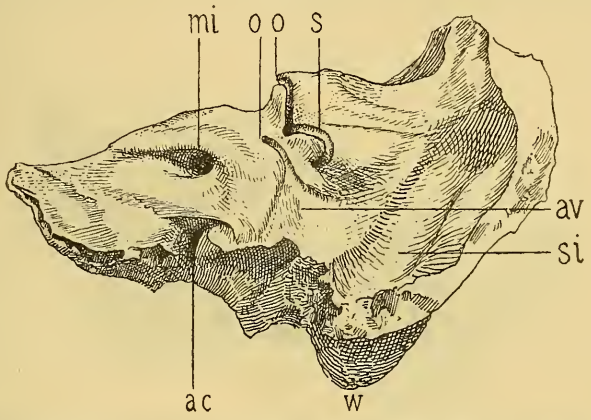

Hintere Fläche der Pyramide des rechten Schläfebeins mit dem geöffneten intratemporalen Canälchen des Aquaeduct. vestibuli und der Ausmündungsöffnung des Aquaeduct. cochl. mi = Meat. audit. intern. av = spaltförmige Oeffnung des Aquaeduct. vestib. an der hinteren Fläche der Pyramide. o = Einmündung des knöchernen Canals des Aquaeduct. vestib. in den Vorhof. o' = geöffneter Canal. semicirc. super. s = geöffneter Canal. semicirc. post. ac = trichterförmige Ausmündung des Aquaeduct. cochl. si = Sinus transv. w = Proc. mast. Nach einem Präparate meiner Sammlung.

wird mittelst eines breiten Grabstichels die die äussere Oeffnung nach hinten begrenzende Knochenlamelle abgetragen und der dreieckige Raum dieses Spaltes (av) bis zum engen Theile des Knochencanälchens freigelegt. Von hier aus dart die Präparation mit Spitzfeile und feinem Grabstichel nur in kleinen Stücken geschehen, weil das enge Canälchen sehr leicht mit Knochenspänen so verlegt wird, dass man die Spur desselben in der Felsenbeinmasse verliert, ohne dieselbe wieder auffinden zu können.

Um daher die Verlaufsrichtung des Canälchens während der Präparation nicht zu verfehlen, empfiehlt es sich, dasselbe vorher mit gefärbter Wachsmasse zu injiciren. Es geschieht dies am zweckmässigsten mittelst eines in das ovale Fenster luftdicht eingefügten Röhrchens, bei gleichzeitiger Verkittung des runden Fensters. Die Injection kann als gelungen betrachtet werden, wenn die färbige Wachsmasse am Hiatus aquaeduct. vestibul. der hinteren Pyramidenwand zum Vorschein kommt. Wo die Injectionsmasse an der hinteren Pyramidenwand nicht hervordringt, was ziemlich oft vorkommt, muss als Ursache der misslungenen Injection eine Verstopfung des Canälchens durch Gewebsreste oder anderweitige Macerationsproducte angenommen werden.

Die Färbung des Knochencanälchens behufs leichterer Auffindung desselben bei der Präparation gelingt an gut macerirten Schläfebeinen durch Einlegen des früher durch 1—2 Tage durchgewässerten Knochens in eine gefärbte Flüssigkeit, welche in die feinen Knochencanäle eindringt, ohne die Knochensubstanz selbst durchzufärben. Am besten eignen sich Karmin- oder Hämatoxylinlösungen; die Farbe des letzteren kann nach erfolgter Präparation durch Einlegen des Knochens in verdünnte Salpetersäure zerstört werden.

Fig. 106.

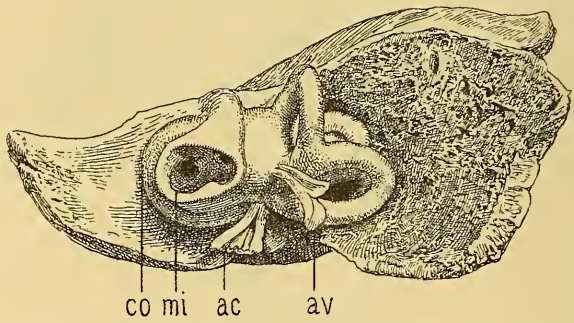

Hintere Ansicht des knöchernen Labyrinths mit den drei Bogengängen, der Schnecke und den Wasserleitungen vom Neugeborenen. Doppelte Vergrösserung. co = Cochlea. mi = Meat. audit. intern. ac = Aquaeductus cochleae. av = Aquaeductus vestibuli.

Am Schläfebeine Neugeborener gelingt es, die beiden knöchernen Aquäducte aus der sie umgebenden Knochenmasse mittelst Gravirstichel und Feile herauszuarbeiten. Mehrere besonders gelungene Präparate dieser Art finden sich in der, dem Wiener anatomischen Museum einverleibten, berühmten Sammlung des Professors Ilg. Die beistehende Abbildung (doppelt vergrössert) ist einem Präparate dieser Sammlung entnommen.

Die Präparation des membranösen Aquaeductus vestibuli (Ductus et Saccus endolymphaticus) zerfällt in jene des intracraniellen und in jene des intratemporalen Theiles. Die Auffindung des intracraniellen Theiles, eines zwischen den Schichten der die hintere Pyramidenfläche bedeckenden Dura mater gelegenen, 5—9 mm breiten und 8—15 mm langen, sackförmigen Raumes, unterliegt bei

einiger Uebung keiner besonderen Schwierigkeit. Als wichtigster Anhaltspunkt dient die 3—4 mm hinter dem Porus acusticus internus gelegene Protuberanz, welche vor der Apert. ext. aquaeduct. vestibuli sich befindet und ebenso, wie am macerirten Knochen, auch in der von der Dura überzogenen hinteren Pyramidenfläche vorspringt. Von dieser Protuberanz in schräger Richtung nach hinten und etwas nach unten gegen die untere Biegung des Sinus lateralis lagert der erwähnte intradurale Sack der Vorhofswasserleitung. Bei manchen Präparaten ist, wie ich wiederholt sah, die Lage und Ausdehnung desselben durch eine deutlich sichtbare Fluctuation kenntlich, welche bei Betupfen der erwähnten Region mit der Sondenspitze sichtbar wird. Um den Sack freizulegen, wird hinter der Protuberanz, also an der Uebergangsstelle des Sackes in den intratemporalen Theil, ein kurzer Einschnitt gemacht und durch einen in die Oeffnung eingefügten Tubulus Luft in den Sack eingeblasen. Wo dies gelingt, dort wird der aufgeblasene Sack die scharfe Begrenzung und die Ausdehnung desselben erkennen lassen.

Fig. 107.

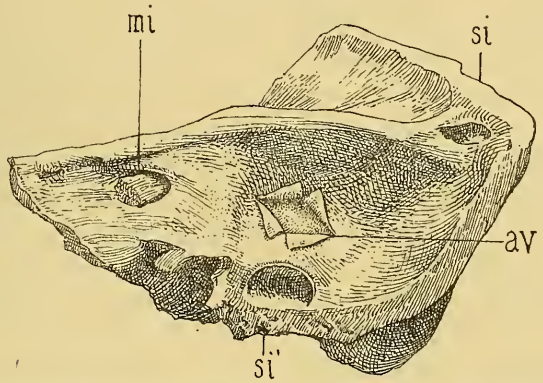

Hintere Fläche der rechten Felsenbeinpyramide vom Erwachsenen mit dem eröffneten intraduralen Sacke des Aquaeduct. vestibuli. mi = Meat. audit. internus mit dem Nerv. acusticus. av = geöffneter intraduraler Sack des Aquaeduct. vestibuli. si = oberer Durchschnitt des Sinus transv. si' = unterer Durchschnitt desselben. Nach einem Präparate meiner Sammlung.

Um die innere Fläche des Sackes freizulegen, wird nun in die Schnittöffnung eine Fischbeinsonde eingeführt, sodann vorsichtig nach hinten und unten vorgeschoben und die mediale Wand des Sackes in seiner Längsrichtung mittelst einer feinen Scheere gespalten. Behufs Freilegung des Bodens des Sackes (laterale Wand) wird die gespaltene mediale Wand durch zwei Querschnitte durchtrennt und die hierdurch entstandenen vier dreieckigen Lappen in der in Fig. 107 av angegebenen Weise zurückgeschlagen.

Um die Räumlichkeit des Sackes zu demonstriren, schlägt Zuckerkandl vor, durch einen in den Sack gemachten Einschnitt die ganze Höhle mit Baum-

wolle auszustopfen, wodurch der ganze intracranielle Theil des Aquaeductus in seinen Umrissen als erhabener Wulst an der hinteren Fläche der Pyramide hervortritt. Ebenso lässt sich der Sack durch eine gefärbte, rasch erstarrende Harzwachsmasse injiciren, wenn man denselben an seiner vordersten Grenze einschneidet und in die Oeffnung die feine Canüle einer Injectionsspritze einführt.

In der oben citirten Abhandlung Cotugno's finden sich mehrere von dem intraduralen Sacke abzweigende, in der Dura mater verlaufende Seitencanälchen abgebildet. Die Existenz dieser vom Fundus des Sackes abzweigenden Canälchen wurde von Zuckerkandl und Weber-Liel bestätigt. In neuerer Zeit hat Rüdinger (l. c.) durch mikroskopische Schnittserien an Embryonenköpfen verschiedener Thiere vom Fundus des Endolymphsackes ausgehende und in das Gewebe der Dura mater eindringende röhrenförmige Verlängerungen constatirt, welche er als Abflusscanäle für die Endolymphe des häutigen Labyrinths ansieht. Diese Abflussröhren des Endolymphsackes sind nach Rüdinger von grossen und weiten Lymphscheiden vollständig umgeben, an welche sich nach aussen die Bindesubstanz der Dura mater anschliesst.

Weit schwieriger ist die Darstellung des intratemporalen, in der Felsenbeinmasse verlaufenden membranösen Röhrchens, des Aquaeduct. vestibuli. Selbst nach wiederholter Präparation desselben misslingt häufig die Auffindung dieses, in Form eines dünnen Bindegewebsstranges durch die härteste Partie des Felsenbeins ziehenden Röhrchens, welches nur durch sorgfältige Abtragung des Knochens in dünnen Schichten mittelst kleiner, scharfer Meissel und Schabeisen in seiner Continuität darstellbar ist. Wesentlich erleichtert wird die Präparation, wenn das Präparat durch mehrere Wochen in 10 %ige Chromsäurelösung gelegt wurde, wodurch das den Aquaeductus einhüllende Bindegewebe durch seine gelbe Färbung von der umgebenden Knochenmasse absticht. Desgleichen kann die Lage und Richtung des Canälchens im Knochen durch Injection mit gefärbter Flüssigkeit kenntlich gemacht werden, wenn es gelingt, den intraduralen Sack der Wasserleitung an seinem hinteren Abschnitte zu öffnen und von hier aus — nach Ablösung der Dura von der knöchernen Unterlage — durch Einbinden der Injectionscanüle die Einspritzung des Aquaeductus zu bewerkstelligen.

Ein noch einfacheres Verfahren, das in der harten Knochenmasse aufzufindende membranöse Röhrchen durch Färbung kenntlich zu machen, besteht darin, dass nach dem Vorgange Weber-Liel's das Präparat mit dem geöffneten intraduralen Sacke des Aquaeductus in eine gefärbte Flüssigkeit eingetaucht und durch eine kleine Oeffnung des oberen Bogengangs die Labyrinthflüssigkeit mittelst eines Glasröhrchens so lange aspirirt wird, bis daselbst die färbige Flüssigkeit (Beale's Blau) zum Vorschein kommt.

Noch leichter gelingt die Präparation des Aquaeduct. vestibuli an vorher durch 2—3 Wochen in verdünnter Chromsäure gelegenen und dann entkalkten Felsenbeinen (s. „Entkalkungsflüssigkeiten" im histologischen Theile). Durch schichtenweise Abtragung der entkalkten Knochenmasse mittelst eines flachen Scalpells oder Rasirmessers gelingt es in kurzer Zeit, den ganzen intratemporalen Theil bis zu seiner Ein-

mündung in den Vorhof freizulegen. Der Sicherheit halber empfiehlt es sich, die Präparation am Hiat. aquaeduct. vestibuli zu beginnen und von hier aus längs des leicht aufzufindenden Gewebsstranges die schichtenweise Abtragung der Felsenbeinmasse bis zum Vorhofe fortzusetzen. An solchen in Weingeist aufbewahrten Präparaten grenzt sich der lichtgrüne Bindegewebszug des Aquaeductus von der dunkelgrünen Knochenmasse scharf ab.

Die Darstellung der von Böttcher mittelst mikroskopischer Serienschnitte entdeckten, in die Vorhofssäckchen einmündenden Anfangscanälchen des Aquaeduct. vestibuli ist so schwierig, dass es Zuckerkandl unter zahlreichen Versuchen nur einmal gelang, dieselben deutlich zu sehen. Durch die weitere Vervollkommnung der Injectionstechnik dürften indess auch hier die Schwierigkeiten der anatomischen Darstellung behoben werden.

b) Aquaeductus cochleae.

(Ductus perilymphaticus.)

Die Freilegung des knöchernen Aquaeduct. cochleae, welcher hinter dem Falze des runden Fensters an der unteren Wand der ersten Schneckenwindung mit einer kleinen Oeffnung beginnt und an der Kante zwischen hinterer und unterer Pyramidenfläche mit einer trichterförmigen Erweiterung ausmündet (Fig. 105 av), ist noch schwieriger, als jene des Aquaeduct. vestibuli.

Zur Präparation am macerirten Schläfebeine empfiehlt es sich auch hier, nach der früher angegebenen Weise die Wände des Canälchens durch Injection oder durch Einlegen in eine Tinctionsflüssigkeit zu färben. Man beginnt mit der Aufmeisselung an der oben erwähnten trichterförmigen Ausmündung der Wasserleitung an der unteren Pyramidenkante. Die Freilegung des unteren geräumigeren Abschnittes geht rasch von statten; um so schwieriger lässt sich das obere, sehr enge, gerade oder etwas gekrümmte Stück des Canälchens bis zu seiner Einmündung in die Scala tymp. verfolgen und muss hier vorzugsweise mit dem Gravirstichel und feinen Spitzfeilen gearbeitet werden.

Die Methode der Darstellung des Aquaeduct. cochleae am nicht macerirten Schläfebeine ist dieselbe, wie bei der Präparation des Aquaeduct. vestibuli. Die Färbung des Röhrchens wird auch hier durch Eintauchen der trichterförmigen Ausmündung in gefärbte Flüssigkeit und Aspiration vom oberen Bogengange aus bewerkstelligt, doch muss bei der Eröffnung des knöchernen Bogengangs eine Verletzung des

membranösen Canals vermieden werden. Nach Weber-Liel gelingt es auch durch Aspiration der Luft im äusseren Gehörgange die Scala tymp. vom Aquaeduct. cochleae aus zu füllen; häufig indess misslingt dieser Versuch ebenso, wie die Füllung des Aquaeduct. cochleae durch Injection des Subarachnoidealraumes, mit welchem die perilymphatischen Räume des Labyrinths communiciren.

Am raschesten kommt man auch hier zum Ziele an decalcinirten Felsenbeinen, durch schichtenweise Abtragung des entkalkten Knochens mit einem Scalpelle. Man beginnt am besten an der unteren trichterförmigen Mündung der Wasserleitung, in welcher der dreieckige, gegen den engeren Theil sich zuspitzende Faserzug die Richtung angibt, in der man bei fortgesetzter Abtragung der erweichten Knochenschichten den Gang bis zu seiner Einmündung in die untere Schneckentreppe zu verfolgen hat.

Die Darstellung der Aquäducte mittelst Corrosion wird in dem Abschnitte „Anfertigung von Corrosionspräparaten des Gehörorgans" besprochen werden.

13. Präparation der Blutgefässe und Nerven des Gehörorgans.

Präparation der Blut- und Lymphgefässe.

Zur Präparation der Blutgefässe des Gehörorgans bedient man sich am zweckmässigsten injicirter Präparate, an welchen die eingespritzte Injectionsmasse theils durch ihre durchschimmernde Farbe, theils durch die Füllung des Gefässrohrs die Auffindung selbst der feineren Aeste wesentlich erleichtert. Die Injection wird stets, bei unverletztem Schädel, bei Erwachsenen von der Carotis communis, bei Kindern am besten von der Aorta vorgenommen.

Anstatt der früher vielfach verwendeten, gefärbten Injectionsmasse aus Wachs mit Zusatz von Terpentin, Talg und Olivenöl wird gegenwärtig in den anatomischen Anstalten die von Teichmann eingeführte Injectionsmasse aus Glaserkitt vielfach benützt, mit welcher die Präparate im kalten Zustande injicirt werden können. Nach Teichmann eignen sich zur Injection nicht nur frische, sondern auch ältere oder in Weingeist gelegene Präparate. Da die Zusammensetzung dieser leicht zu verfertigenden Injectionsmasse im allgemeinen wenig bekannt ist, so mögen hier die von Teichmann angegebenen Verhältnisse verzeichnet werden.

Rothe Kittmasse zur Injection von Arterien:

Geschlemmte Kreide	5,00 g
Zinnober	1,00 g
Eingedicktes Leinöl	0,9—1,00 ccm.

Diese gut verriebene Masse, welche in grösseren festen Klumpen unter Wasser aufbewahrt werden kann, wird vor der Injection in 0,75 ccm Schwefelkohlenstoff aufgelöst und die gelöste Kittmasse mittelst besonderer Schraubenspritzen langsam eingespritzt. Werden zur Injection grössere Mengen der gelösten Kittmasse benöthigt, so müssen die hier angegebenen Verhältnisse der einzelnen Ingredienzien genau eingehalten werden. Nur in jenen Fällen, wo auch die Capillargefässe eingespritzt werden sollen, wird die fein verriebene, von jedem Körnchen freie Masse durch eine doppelte Quantität von

Schwefelkohlenstoff verdünnt. Capillarinjectionen des Trommelfells, der Trommelhöhlenschleimhaut und des Labyrinths werden jedoch am sichersten mittelst gefärbter Leimmasse (Berlinerblau oder Carmin) dargestellt. Beabsichtigt man auch die Venen und venösen Blutleiter im Schläfebeine zu injiciren, so benützt man die folgendermassen zusammengesetzte Teichmann'sche blaue Kittmasse: Zinkoxyd 15,00 g, Ultramarin 1,00 g, gekochtes Leinöl 2,0—2,5 ccm, Schwefelkohlenstoff oder Schwefeläther 1,00 ccm. Zur Injection grösserer Lymphgefässe empfiehlt Teichmann die gelbe Kittmasse, bestehend aus: Zinkoxyd 2,00 g, eingedicktes Leinöl 3,0 ccm und Schwefeläther 2,0 ccm.

Präparation der Arterien des Gehörorgans.

Die Präparation der Arterien der äusseren Ohrgegend und der Ohrmuschel wird am besten mit jener der Arteria carotis extern. und ihrer Aeste ausgeführt. Hat man an einem gut injicirten Präparate nach Freilegung des oberen Theiles der Arteria carotis extern. ihre unterhalb des Processus condyloideus des Unterkiefers gelegene Theilungsstelle in die Arteria maxillaris intern. und Arteria temporalis superficialis aufgesucht, so wird zunächst der letztgenannte Arterienast, welcher vor dem Tragus in nahezu verticaler Richtung über die Wurzel des Jochbogens in die Höhe steigt, herauspräparirt, wonach die Blosslegung der von der äusseren oder hinteren Peripherie der Arteria temporalis superficialis gegen die Ohrmuschel hinziehenden Rami auriculares anteriores leicht gelingt. Zwei bis drei untere Aeste der Arteriae auriculares anteriores versorgen das Ohrläppchen, den Tragus und die vordere knorpelige Gehörgangswand; mehrere obere Aeste den oberen Abschnitt des Helix. Etwas schwieriger ist die Präparation der Arteria auricularis posterior, welche von dem durch die Parotis verlaufenden Stücke der Arteria carotis extern. entspringt. Um den genannten Arterienast an seiner Ursprungsstelle aufzusuchen, muss daher durch Abtragung des Parotisgewebes zuerst die Carotis extern. freigelegt und die hinter dem hinteren Bauche des Musculus digastricus entspringende Arteria auricular. post. sorgfältig herauspräparirt werden. Die Präparation der oberen, an der hinteren Fläche der Ohrmuschel sich verzweigenden Aeste der Arteria auricularis post. unterliegt keiner Schwierigkeit.

Kleine Aestchen der Arteria auricularis post. dringen zwischen Antitragus und Processus helicis caudatus, sowie durch Gefässcanäle des Ohrknorpels auch an die vordere Fläche der Ohrmuschel, wo die feineren Ramificationen gegen den oberen und unteren Abschnitt der vorderen Muschelfläche sich ausbreiten.

Bei feineren Injectionen gelingt es auch, die von der Arteria auricular. post. abgehende Arteria stylo-mastoid. aufzufinden, welche in das Foramen stylo-mastoid. eindringt, den Nervus facialis versorgt und mit einem kleinen Aste durch den Canaliculus chordae in die Trommelhöhle eindringt und hier mit den Trommelfellgefässen anastomisirt.

Die Arterien des äusseren Gehörgangs, welche im äusseren Abschnitte des knorpeligen Theiles aus den Arteriae auriculares anteriores und posteriores, in dem tieferen Abschnitte des knorpeligen und knöchernen Gehörgangs jedoch aus der Arteria auricularis profunda entspringen, können nur an solchen Injectionspräparaten dargestellt werden, in denen die Injectionsmasse in die feinsten Arterienäste eingedrungen ist. Da der Hauptzug der Blutgefässe an der hinteren oberen Wand verläuft, so wird, um denselben freizulegen, an dem in Alkohol gehärteten Injectionspräparate die untere Wand des knorpeligen und knöchernen Gehörgangs durch einen Horizontalschnitt bis in die Nähe des Trommelfells abge-

tragen, und die die Blutgefässe deckende dicke Epidermisschichte durch wiederholtes Abpinseln entfernt. Ist die Injectionsmasse auch in die radiären Gefässramificationen des Trommelfells eingedrungen, so sieht man ein längs der oberen Gehörgangswand verlaufendes, stärkeres Arterienästchen an der hinteren Grenze der Shrapnell'schen Membran auf das Trommelfell übertreten, wo dasselbe längs des hinteren Randes des Hammergriffs bis zum unteren Ende desselben sich verfolgen lässt.

Präparation der Arteria auricularis profunda.

Um diese Arterie aufzufinden, wird, nachdem durch die vorhergegangene Präparation die Endtheilung der Arteria carot. ext. bereits blossgelegt wurde, der Musculus masseter sammt dem hinten und vorn durchsägten Jochbogen gegen den Kieferwinkel herabgeschlagen. Hierauf wird der Unterkieferast etwa in der Mitte zwischen der Incis. semilunar. und dem Kieferwinkel, sowie der Hals des Kieferastes unterhalb des Capitul. quer durchsägt, das auf diese Weise flott gemachte Knochenstück nach aufwärts zurückgeschlagen und nach Durchtrennung der Temporalissehne vollständig entfernt, wodurch das Anfangsstück der Arteria maxillaris interna blossgelegt wird. An der hinteren Peripherie der letztgenannten Arterie entspringt nun die Arteria auricularis profunda, deren Aeste bei sorgfältiger Präparation sich bis zu den tieferen Partien des äusseren Gehörgangs verfolgen lassen.

Die ebenfalls von der Arteria maxillaris intern. entspringende Arteria tympanica kann nur nach Exarticulation des Gelenkskopfes des Unterkiefers bis zu ihrem Eintritt in die Fissura Glaseri freigelegt werden.

Präparation der Arteria auditiva interna.

Dieselbe entspringt meist aus der Arteria basilaris, zuweilen jedoch aus der Arteria cerebelli anter. Wo die Arteria auditiva int. aus der Arteria basilaris entspringt, dort kreuzt sie die Längsrichtung der Medulla oblongata. Der Ursprung der Arteria auditiv. int. lässt sich am besten an einem in situ injicirten und vorsichtig aus der Schädelhöhle herausgenommenen Hirn übersehen, wobei die Arterie knapp am Porus acust. int. sammt den in denselben eintretenden Nervenstämmen durchschnitten wird. Will man jedoch deren Continuität erhalten, um sie dann bis zum Fundus des inneren Gehörgangs zu verfolgen, so empfiehlt es sich, nach Abtragung des Schädeldachs, der Grosshirnhemisphären und des ganzen Tentorium, das Kleinhirn, die Brücke und die Medulla oblongata derart partienweise zu entfernen, dass die basalen Arterien und deren Verzweigungen auf der Schädelbasis erhalten bleiben. Man sieht dann die Arteria auditiva int. von ihrem Ursprunge aus an der Schädelbasis quer lateralwärts zum Meat. audit. intern. hinziehen. Behufs Untersuchung des weiteren Verlaufs der Arteria auditiva bis zum Fundus wird die obere Wand des inneren Gehörgangs mittelst Meissel und Zange abgetragen, worüber das Nähere in dem Abschnitte „Präparation des Nervus acusticus und facialis“ einzusehen ist.

Präparation der Venen des Gehörorgans.

Eine vollständige venöse Injection des Gehörapparates ist weit schwieriger herzustellen, als eine arterielle. Es genügt nicht, wie bei der Füllung des arteriellen Systems von einer einzigen Stelle aus zu injiciren, sondern

man muss die Einspritzung von mehreren Punkten aus in Angriff nehmen. Da die Venae auditivae int., welche die gleichnamige Arterie begleiten, die Venen des Labyrinths und der Trommelhöhle entweder direct oder durch Vermittlung von Meningealvenen in den benachbarten Sinus durae matris (Sinus petro-squamosus, petrosus superior, petro-basilaris und transversus) einmünden, so werden sie von diesen Sinus am zweckmässigsten injicirt. Am besten eignet sich hierzu der abgeschnittene Kopf einer möglichst mageren und anämischen Leiche, an welchem eine oder beide Venae jugulares communes mit blauer oder gelber Teichmann'scher Masse injicirt werden. In letzterem Falle wird zur gleichzeitigen Injection beider Jugularvenen eine gabelige Canüle benützt. Vor der Injection wird der Wirbelcanal und die Foramina transversaria mit Watte fest tamponirt und die an der Amputationsfläche sichtbar werdenden Venenstümpfe abgebunden. Quillt während der Injection irgendwo am Amputationsstumpfe die Injectionsmasse hervor, dann muss das offene Gefäss abgeklemmt oder abgebunden werden.

Die Venen des äusseren Ohres füllen sich bei diesem Verfahren in der Regel nicht oder nur unvollständig, da die Klappen das Fortschreiten der Masse nach der Peripherie hin verhindern. Am ehesten füllen sich bei der Sinusinjection die Venae auricular. post. vom Emissarium mast. aus; die Venae auricular. ant. lassen sich von der Vena temporal. superficial. aus füllen, welche an der Schläfe aufgesucht und centralwärts injicirt werden muss. Oft wird dadurch auch der Plexus venosus pterygoid. in der Fossa infratemporal. injicirt und von ihm aus gelangt die Masse in die Venae auricular. profundae. Sollte der genannte Plexus bei der Einspritzung durch die Venae jugular. communes und temporales superficiales leer ausgegangen sein, so lässt er sich von der Vena temporalis media aus am sichersten injiciren. Man sucht diese Vene oberhalb des Jochbogens im Fettlager zwischen dem oberflächlichen und tiefen Blatte der Fascia temporal. auf, schneidet sie an, unterbindet sie peripheriewärts und injicirt sie nach abwärts. Auch durch Injection der Vena facial. ant., welche am vorderen Rande der Masseterinsertion aufgesucht wird, lässt sich in der Regel der Plexus pterygoid. durch Vermittlung der Vena anastomotica facialis, welche aus diesem Geflechte in die Vena facialis antica führt, füllen.

Köpfe von älteren Individuen eignen sich zu Veneninjectionen besser als jugendliche, weil die Venenklappen im höheren Alter nicht selten insufficient werden und wohl auch die Venenwandungen eine grössere Festigkeit besitzen, weshalb es nicht so leicht zu Extravasaten kommt, wie bei jugendlichen Leichen.

Die Injection der Lymphgefässe der äusseren Ohrgegend wird entweder mittelst metallischen Quecksilbers oder mit löslichem Berlinerblau bewirkt. Man bedient sich im letzteren Falle einer gut gearbeiteten Pravaz'schen Spritze mit fein zugespitzter Canüle, welche in das Corium der Concha in der Nähe des Ohreinganges schräg eingesenkt wird, worauf mit allmälig steigendem Drucke injicirt wird. Die Injectionsmasse gelangt in die Spalträume des Corium und von hier in die Lymphgefässe. Die Injection misslingt, wenn die Spitze der Canüle bis in das subcutane Bindegewebe eingestochen wird, in welchem Falle man zahlreiche Injectionsextravasate in den Bindegewebsmaschen erhält. Das anatomische Museum in Paris enthält mehrere gelungene Quecksilberinjectionen der Lymphgefässe der Ohrmuschel.

Präparation der Nerven des Gehörorgans.

Die Präparation der Nerven des Gehörorgans im frischen Zustande ist wegen der Weichheit und leichten Zerreisslichkeit der dünneren Nervenäste

weit schwieriger, als an Präparaten, an welchen durch Einwirkung chemischer Agentien die Nerven den nöthigen Grad von Festigkeit und Resistenz erhalten. Zu diesem Zwecke wird nach den im Wiener anatomischen Institute vom Docenten Dr. Dalla Rosa geübten Verfahren der vom Rumpfe abgetrennte Kopf von den gemeinschaftlichen Carotiden aus mehrere Tage hindurch mit einer 0,5 ‰igen wässerigen Chromsäurelösung injicirt, indem man täglich aus einem Irrigator, welcher etwa 1½ m über dem Kopfe aufgestellt wird, 2—3 Liter der erwähnten Lösung einfliessen lässt. Nach jedesmaliger Injection wird der Kopf in die gleiche Lösung gelegt, und die Flüssigkeit täglich gewechselt. Nach einigen Tagen legt man den Kopf in fliessendes oder mehrmals des Tages zu wechselndes Wasser, und lässt ihn 2—3 Tage hindurch auswässern, während welcher Zeit man auch aus dem Irrigator zu wiederholten Malen Wasser durch die Carotiden fliessen lässt. Schliesslich werden an dem ausgewässerten Kopfe mittelst eines Irrigators 2—3 Liter eines 50%igen Alkohols injicirt und hierauf der Kopf nach Entfernung des Gehirns in Alkohol von derselben Concentration zur Präparation aufbewahrt.

Präparation des Nervus auricularis magnus.

Zur Darstellung dieses Nerven wird der obere Theil des Platysma myoides präparirt. In der Mitte des hinteren Randes des Musculus sterno-cleidomastoid. tritt der Nervus auricul. magn. hervor, verläuft über dem Musculus sterno-cleido-mastoid. schräg nach vorn und aufwärts und theilt sich in zwei Aeste, in den vorderen Ramus auricularis und in den hinteren Ramus mastoid., der hintere Ast begleitet die Arteria auric. post. und strahlt in die Haut des Warzenfortsatzes und des oberen Theils der Ohrmuschel aus. Der vordere Ast tritt an die hintere Fläche des Ohrläppchens und gibt daselbst die Hautzweigchen für die untere Hälfte der Ohrmuschel und zwar sowohl an die hintere, als auch (mittelst perforirender Aeste) an die vordere Fläche derselben und für den äusseren Gehörgang ab. Der untere Theil des Nervus auricul. magn. wird vom Platysma bedeckt, tritt daher erst nach Entfernung desselben zu Tage.

Präparation der Schläfenausstrahlung des Nervus auriculo-temporalis.

Die Präparation dieses Nerven kann entweder mit jener der peripheren Aeste an der äusseren Ohrgegend oder mit der Blosslegung des centralen Theiles des Nerven begonnen werden. Im ersteren Falle wird ein verticaler Hautschnitt vor dem Tragus geführt und von hier aus das Integument der Schläfe mit Zurücklassung des subcutanen Bindegewebes abpräparirt. Auf diese Weise gelingt es, den über dem Jochbogen in die Höhe steigenden Ast des Auriculo-temporalis freizulegen und seine in die Haut der Ohrmuschel und gegen den äusseren Gehörgang sich ausbreitenden, kleineren Aeste zu verfolgen. Auf die Anastomosen des Nervus auriculo-temporalis mit dem Nervus facialis stösst man nach Wegpräparirung des oberen Theils der Parotis in den tieferen Schichten zwischen Kiefergelenk und der vorderen Gehörgangswand.

Präparation des Ursprungs des Nervus auriculo-temporalis und der Chorda tymp.

Um den Ursprung des Nervus auriculo-temporalis aufzusuchen, verfährt man auf dieselbe Weise, wie bei der Blosslegung der Arteria maxill. int. und der von ihr abgehenden Art. auric. prof. Nach Abtragung des Musculus pterygoid. ext. sammt der oberen Hälfte des Unterkieferastes, wird der dritte Ast des Trigeminus an seinem Austritt aus dem Foramen ovale freigelegt. Unmittelbar unterhalb desselben findet man die beiden Ursprungsschenkel des Nervus auriculo-temporalis, welche die Arteria mening. media vor dem Eintritt in das Foram. spinos. zwischen sich fassen und lateralwärts von hier zu einem einfachen Stamme zusammentreten, welcher nach aussen durch den oberen Theil der Parotis verlauft und zwischen Kiefergelenk und vorderer Gehörgangswand über dem Jochbogen zur Schläfe hinaufsteigt.

Die Präparation der Chorda tymp. kann gleichzeitig mit jener des Ursprungs des Nervus auriculo-temporal. bewerkstelligt werden. Will man den Nerv von aussen her freilegen, so kann man ihn entweder an seinem Austritte aus der Glaserspalte unmittelbar hinter der Fossa glenoidalis aufsuchen oder noch leichter von seiner spitzwinkeligen Vereinigung mit dem Stamme des Nervus lingualis aus nach auf- und rückwärts bis zur Glaserspalte verfolgen. Ebenso kann die Präparation der Chorda tymp. zugleich mit jener des Ganglion oticum ausgeführt werden, indem man nach der in Fig. 108 angegebenen Weise, von der spitzwinkeligen Anastomose des Nervus lingualis mit der Chorda tymp. (l) aus, die letztere (ch) bis in die Trommelhöhle und von da in den Facialcanal verfolgt.

Präparation des Ganglion oticum.

Die Darstellung des Ganglion oticum gehört zu den schwierigsten Präparationen. Dieselbe wird von innen her an einem senkrecht halbirten Schädel vorgenommen, da das Ganglion an der medialen Seite des dritten Trigeminusastes lagert (Fig. 108 go).

Um den Hauptstamm des Ramus tertius trigemini zugänglich zu machen, werden die Keilbeinkörper sammt der Pars basilaris ossis occipitis, ferner die knorpelige Tuba Eustachii mit dem Levator palati mollis abgetragen; der Tensor palati dagegen bleibt grösstentheils erhalten. — Durch die bisherige vorbereitende Präparation ist der Hauptstamm des dritten Quintusastes freigelegt und es kann nun die Blosslegung des Ohrknotens beginnen. Zu diesem Behufe suche man sich den Nervus pterygoideus internus auf, welcher einen wichtigen Anhaltspunkt zur Aufsuchung des in Rede stehenden Ganglion bietet. — Zur Auffindung des Nerven wird nach Ablösung des Zungenrestes die Innenseite des Musculus pterygoideus rein präparirt und am oberen Rande desselben Muskels der eintretende Nerv aufgesucht und centralwärts gegen den Hauptstamm hin verfolgt. Das Ganglion oticum kann bei diesem Vorgange dem Präparanten nicht entgehen, da das centrale Ende des Nervus pterygoideus internus von seiner Einstrahlung in den Nervenhauptstamm das Ganglion oticum durchbohrt. — Man überzeugt sich bei der Präparation, dass das Ganglion knapp unter dem Foramen ovale lagert und von gefässreichem Zellgewebe umgeben ist. Bei der Ablösung des letzteren passirt es Anfängern leicht, dass sie das Ganglion, für Fettgewebe haltend, mitentfernen, daher es angezeigt erscheint, bei den ersten Versuchen in Alkohol gehärtete Objecte

zu benützen. — Die vorbereitenden Arbeiten werden bis zur Excision des Keilbeinkörpers, der Pars basilaris und der Tuba vollführt; auch der Nervus pterygoideus internus soll noch freigelegt werden; hierauf aber wird das Object zunächst gut ausgewässert (1—2 Tage), dann in Alkohol gehärtet und nun erst mit der Präparation des Ganglion oticum begonnen.

Die Aeste des Ganglion strahlen vom vorderen und vom hinteren Pole desselben aus. Von den zwei hinteren Nerven gehört der untere dem

Fig. 108.

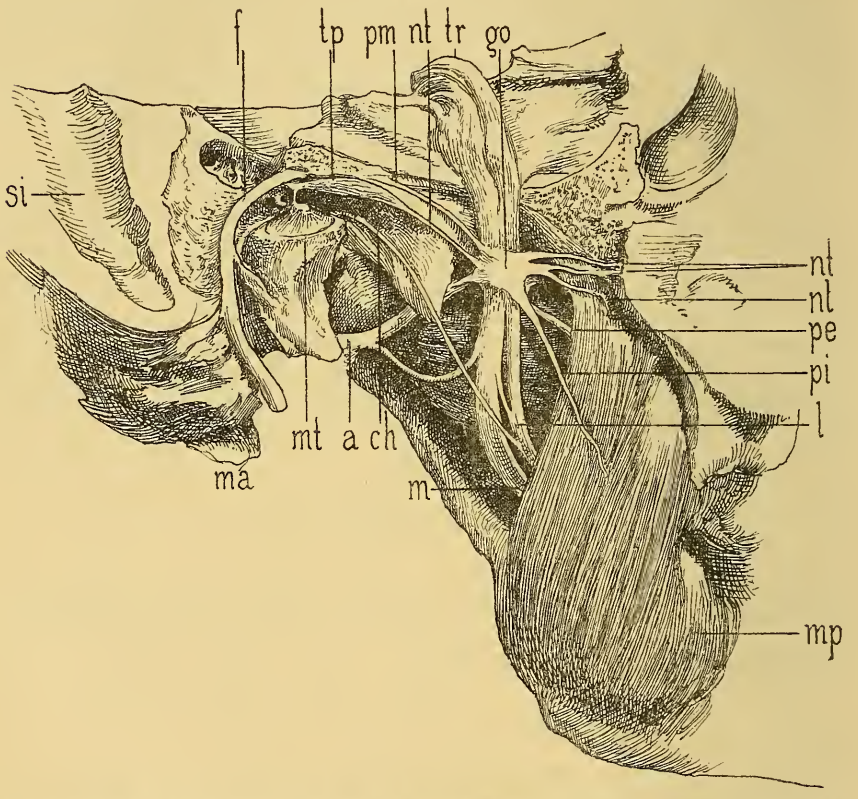

Präparation des Ganglion oticum und der von ihm ausgehenden Nervenäste. tr = Nervus trigeminus mit dem Ganglion Gasseri. go = Ganglion oticum. nt' = Nervus tens. palat. moll. nl = Nervus levat. palat. moll. pe = Nervus pterygoid. ext. pi = Nervus pterygoid. int. tp = Musc. tens. tymp. nt = Nervus tens. tympani. pm = Nervus petrosus superf. minor. m = Nervus mandibularis. ch = Chorda tymp. l = Nervus lingualis und die spitzwinkelige Anastomose desselben mit der Chorda tymp. a = Nervus auriculo-tempor. f = Nervus facialis. mt = innere Fläche der Membrana tymp. ma = Proc. mast. si = Sinus transvers. mp = Musculus pterygoid. int. Nach einem Präparate des Wiener anatomischen Museums.

Tensor tympani an, der obere heisst Nervus petrosus superf. minor. Die vorderen Aeste versorgen den Tensor palati mollis.

Die Präparation des Nervus petrosus superficialis minor wird von seinem Ursprunge vom Ganglion oticum aus durch die Fissura spheno-petrosa bewerkstelligt. Hat der Nerv letztere passirt, so verläuft er lateral und parallel dem Nervus petrosus superficialis major durch den Canaliculus tymp., an dessen oberer Oeffnung er in die Trommelhöhle eintritt, um mit dem Nervus Jacobsonii zu anastomosiren.

Präparation des Ramus auricularis vagi.

Die Präparation des Ramus auricularis vagi wird am zweckmässigsten mit der Freilegung des peripheren Stückes dieses Nerven eingeleitet. Zu diesem Behufe wird die hintere Fläche der Ohrmuschel von ihrer Insertion am Proc. mastoid. sorgfältig abpräparirt und das in dem Bindegewebsstratum zwischen Ohrmuschel und der Oeffnung des Canaliculus mastoid. verlaufende, in die Fissura tympanico-mastoid. eintretende periphere Stück aufgesucht.

Zur Präparation des Nerven von seinem Ursprung aus wird die Pars condyloidea des Hinterhaupts entfernt, dann der Nervus vagus bis in die Fossa jugularis verfolgt, hier das Ganglion jugulare freigelegt und der von der hinteren Seite desselben abgehende Ramus auricularis vagi aufgesucht.

Es folgt nun der schwierigste Theil der Präparation dieses Nerven. Dieselbe besteht in der Aufmeisselung des Canaliculus mastoid. vom hinteren Abschnitte der Fossa jugularis bis zum Canalis Fallopii, in welchem der Nerv mit dem Nervus facialis anastomosirt, und von hier aus bis zur Ausmündung an der Fissura tympanonico-mastoid. Die Präparation dieses Nerven in seiner ganzen Continuität gelingt nur selten und nach mehrfachen Versuchen und empfiehlt es sich vorher, die Ausmeisselung des Canaliculus mastoid. am macerirten Schläfebeine vorzunehmen.

Präparation des Nervus acusticus und Nervus facialis.

Um den Nervus acusticus in seiner ganzen Länge darzustellen, wird nach Abtragung des Grosshirns und nach Spaltung des Tentorium cerebelli an der Pyramidenkante das Kleinhirn mit der Medulla etwas in die Höhe gehoben und der Nervus acusticus knapp an seiner Austrittsstelle an der Seite der Medulla oblongata mit dem ihm nachbarlichen Nervus facialis durchschnitten. Hierauf wird die obere Wand des inneren Gehör-

Fig. 109.

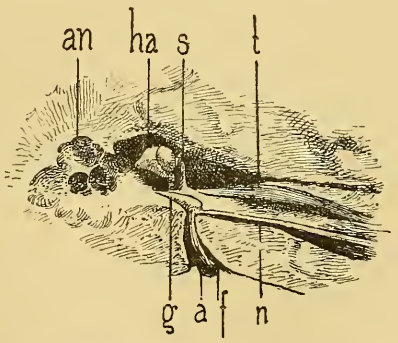

Ansicht der Trommelhöhle nach Entfernung des Tegmen tymp. R. O. ha = Hammer-Ambossgelenk. t = Musc. tens. tymp. s = Sehne des Musc. tens. tymp. quer durch die Trommelhöhle ziehend. f = Nerv. facialis. g = Genu nervi facialis. n = Nerv. petros. superf. major. a = Nerv. acusticus. an = Antrum mast. Nach einem Präparate meiner Sammlung.

gangs mit Meissel und Zange bis zum Fundus desselben abgetragen, dann die fibröse Auskleidung des Ganges, eine Fortsetzung der Dura mater, gespalten, und der mit dem Nervus facialis verlaufende Nervus acusticus freigelegt. Der erstere, durch seine festere Consistenz (Portio dura) kenntlich,

liegt über dem Acusticus. Dieser, etwas weicher (Portio mollis), theilt sich am Grunde des Gehörgangs in einen vorderen Ast, welcher in den Modiolus und in die untere Schneckenwindung eintritt (Ramus cochleae) und in einen hinteren Ast, welcher durch die zwischen Schnecke und Vorhof gelegene Knochenmasse in letzteren eindringt (Ramus vestibuli), und vor seinem Eintritte eine leichte Anschwellung (Intumescentia ganglioformis Scarpae) zeigt. Vor seinem Eintritt in den Vorhof zweigt sich ein Aestchen des Ramus vestibuli zur Ampulla inferior ab.

Die Präparation des Nervus facialis wird zugleich mit jener des Nervus acusticus ausgeführt. Hat man die obere Wand des inneren Gehörgangs entfernt und die Stämme beider Nerven bis zum Fundus freigelegt, so wird an dem im Schraubstocke befestigten Präparate die über dem Vorhofe und der Schnecke gelegene Knochenmasse (4—5 mm vor dem oberen Bogengange) mit dem Meissel abgetragen und das quer von innen nach aussen durch die Felsenbeinmasse verlaufende Stück des Nervus facialis bis zum Genu Nervi facialis an der Grenze der inneren Trommelhöhlenwand blossgelegt. Um den Nerv in seinem weiteren Verlaufe in der Trommelhöhle zu präpariren, muss die Pars tympanica und squamosa von der Pyramide und dem Warzentheile derart abgetrennt werden, dass der innerhalb des Foramen stylo-mast. gelegene, hintere, untere Abschnitt der Pars tymp. mit der Pars petrosa im Zusammenhange verbleibt. Die Präparation des Nerven vom Knie bis zum absteigenden Stücke des Facialcanals gelingt am leichtesten, da dieser Theil des Canals mit seiner dünnen, zuweilen dehiscenten Knochenwand oberhalb der Nische des ovalen Fensters als schräg nach hinten und unten absteigender Wulst prominirt und ein leichter Druck mit einem breiten Grabstichel genügt, um die dünne Knochenlamelle abzutragen.

Etwas umständlicher ist die Freilegung des absteigenden Stücks des Gesichtsnerven, weil dasselbe von einer dickeren Knochenschichte bedeckt ist, deren Abtragung mit dem Meissel längere Zeit in Anspruch nimmt. Die Richtung, in welcher präparirt werden muss, ist durch den stumpfwinkeligen Uebergang des horizontalen in das absteigende Stück an der hinteren Trommelhöhlenwand und durch den Austritt des Nerven aus dem Foramen stylo-mast. gegeben.

Wesentlich vereinfacht wird die Darstellung des Verlaufs der Facialnerven an decalcinirten Felsenbeinen. Hier genügt es, die obere Wand des inneren Gehörgangs gleichzeitig mit der den Facialis deckenden Knochenmasse an der oberen Fläche der Pars petrosa mit einem Scalpell schichtenweise abzutragen, um in kürzester Zeit auf den Nerven zu stossen. Auf dieselbe Weise wird auch das horizontale und absteigende Stück des Gesichtsnerven im Cavum tymp. rasch freigelegt und eignen sich solche in Weingeist aufbewahrte Präparate vorzüglich zu Demonstrationszwecken.

Von den mit dem Nervus facialis in Verbindung tretenden Nerven wären zu erwähnen der Nervus petros. superf. major. Die Präparation desselben ist sehr leicht, da derselbe in der S. 32 beschriebenen, vom vorderen Winkel des Schläfebeins bis zum Hiat. canal. Fallop. hinziehenden Furche an der oberen Fläche der Pars petrosa, in der Dura mater eingelagert ist, sein Verlauf bis zum Knie daher mit Pincette und Scalpell ohne weitere Manipulation am Knochen dargestellt werden kann. Seine Verlaufsrichtung entspricht, wie die vorstehende Abbildung (Fig. 109) zeigt, jener des Musculus tensor tymp.

Die Frage, in welcher Weise die Anastomose des Nervus petr. sup. major mit dem Facialis stattfinde, wurde von Frühwald (Sitzungsber. d. kais. Acad. d. Wiss. in Wien 1876, Bd. 74) dahin entschieden, dass der Nervus facialis Fasern zum Nervus petr. sup. major abgibt, andererseits aber auch Fasern vom Nervus petr. maj. erhält. Da die von Frühwald angegebene Untersuchungsmethode auch für den Nachweis der Verlaufsrichtung der Nervenbündel in andere Nerven sich

verwerthen lässt, so soll dieselbe hier kurz mitgetheilt werden: Einlegen des Nerven in 95 %igen Alkohol so lange, bis er seine natürliche Weichheit verliert, dann Durchtränken in Terpentinöl. Um das Bindegewebe zu zerstören, wird das Präparat in 50 ccm concentrirter Lösung von chlorsaurem Kali und 3½ ccm rauchende Salpetersäure auf dem Wasserbade erwärmt, bis der Nerv wieder weich wird. Nach dem Kochen, Einlegen des Nerven durch 1—2 Tage in destillirtes Wasser und dann in gleiche Theile concentrirter Weinsäurelösung und Glycerin, welches das noch übrig gebliebene Bindegewebe aufhellt, die Nervenfasern jedoch weiss lässt. Letztere werden auf schwarzem Wachsgrunde untersucht.

Die Freilegung jenes Stückes der Chorda tympani, welches im Canaliculus chordae an der hinteren Trommelhöhlenwand zum Facialcanal verläuft, ist wegen der Enge des Canälchens und dessen variabler Lage in der Knochenmasse hinter dem Trommelfelle schwierig, besonders wenn man Nervus facialis und Chorda in ihrer Continuität zur Darstellung bringen will. Bei der Aufmeisselung des Canälchens ist die Verletzung der fadenförmigen Chorda nur schwer zu vermeiden und führt daher die Freilegung derselben an decalcinirten Präparaten rascher zum Ziele.

Im Anschlusse wäre auch eine von Kiesselbach angegebene Methode der Eröffnung des ganzen Facialcanals am macerirten Schläfebeine zu erwähnen. Kiesselbach beginnt den Schnitt in einer Linie, welche die Mitte des Hiatus aquaed. vestib. an der hinteren Pyramidenfläche und den hinteren Rand des Foram. stylo-mastoid. verbindet und den Proc. mastoid. trifft. Der Schnitt geht sodann gegen den hinteren Rand des inneren Gehörgangs und dann in einer Ebene, welche durch die Anfangsöffnung des Facialcanals und die Spina supra meat. gelegt ist, wendet sich zum oberen Rande des Genu facial. und von da in beliebiger Richtung durch die Schnecke. Die Schnittfläche des vorderen Theils zeigt ausser dem ganzen Canalis Fallop. den unteren Theil des Vestibulum mit dem Foram. ovale und dem Anfange der Schnecke, der hintere Theil die Lage des Antr. mast. und den oberen Theil des Vestibulum mit den Bogengängen.

14. Anfertigung topographischer Durchschnitte des Gehörorgans zu Unterrichtszwecken.

Zum Studium der Topographie des Gehörorgans ist ausser den früher geschilderten Detailpräparaten noch eine Serie von Durchschnitten des ganzen Schläfebeins erforderlich, von welchen die wichtigsten im Folgenden geschildert werden sollen.

Die in meiner Sammlung befindlichen topographischen Gehörpräparate zerfallen: 1. in Durchschnitte gewöhnlicher Weingeistpräparate des Schläfebeins; 2. in Durchschnitte entkalkter Schläfebeine; 3. in topographische Schnitte an trockenen Gehörpräparaten.

a) Topographische Durchschnitte des Schläfebeins als Weingeistpräparate.

Der technische Vorgang bei Anfertigung von in Weingeist aufzubewahrenden topographischen Gehörpräparaten ist folgender: Am ausgewässerten und in Alkohol genügend gehärteten Präparate werden zuerst die äusseren Weichtheile, Ohrmuschel und knorpeliger Gehörgang, in der beabsichtigten Schnittrichtung mittelst eines scharfen Scalpells, womöglich in einem Zuge, bis zum Periost durchtrennt und der Sägeschnitt durch den Knochen in derselben Richtung mittelst einer

Laubsäge fortgesetzt. An Präparaten, wo der Durchschnitt durch das Trommelfell geht, muss dieses vom äusseren Gehörgange aus (bei Beleuchtung mit dem Ohrspiegel) genau in der Richtung des Sägeschnittes mit einem spitzen Messerchen durchtrennt werden.

Ein präciseres Bild der topographischen Lage der äusseren Weichtheile zu den Cavitäten im Schläfebeine liefern Durchschnitte an gefrorenen Präparaten. An diesen können Weichtheile und Knochen ohne besondere Schwierigkeit in jeder Richtung mit der Laubsäge durchtrennt werden, wobei eine Verschiebung der Weichtheile, wie bei den gewöhnlichen Weingeistpräparaten, ausgeschlossen ist. Das Frieren des Präparats wird entweder durch Liegenlassen desselben in der freien Luft bei strenger Kälte oder auf künstlichem Wege bewirkt. In letz-

Fig. 110.

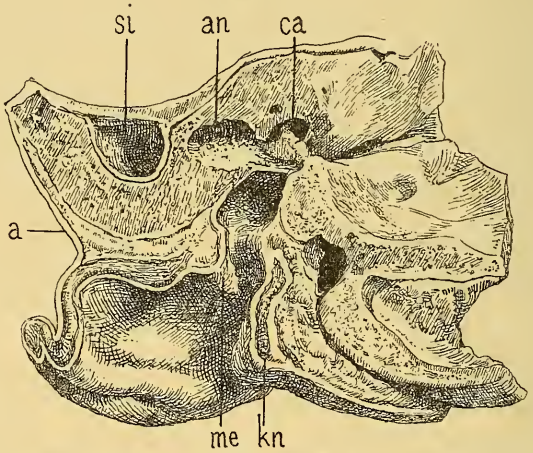

Horizontalschnitt durch das Schläfebein in der Höhe des Antrum mastoid. a = Insertion der hinteren Fläche der Ohrmuschel an den Warzenfortsatz. me = Meatus audit. ext. kn = Durchschnitt des Tragus und der vorderen knorpeligen Gehörgangswand. ca = Cavum tympani mit den Gehörknöchelchen. an = Antrum mastoid. si = Sinus transversus. Nach einem Präparate meiner Sammlung.

terem Falle wird das in einen einfachen Leinwandlappen gehüllte Präparat mit einer Mischung von zwei Drittheilen Schnee oder gestossenem Eis und einem Drittheile Kochsalz umgeben und 2—3 Stunden in der freien kalten Luft oder an einem kühlen Orte stehen gelassen. Die gefrorenen Sägeschnitte werden rasch abgespült und sofort in concentrirten Weingeist gelegt, welcher nach 24 Stunden gewechselt werden muss, wodurch die Weichtheile ihre Festigkeit und ihre ursprüngliche Lage beibehalten.

Die für den Unterricht wichtigsten topographischen Weingeistpräparate sind folgende:

1. Ein Horizontalschnitt durch das ganze Schläfebein, welcher durch die Ohrmuschel in der Weise geführt wird, dass die Schnitt-

ebene mit dem hinter dem Cavum tymp. gelegenen Abschnitte des Antrum mastoid. zusammenfällt (Fig. 110).

Um die Schnittrichtung am Präparate genau zu fixiren, wird an einem regelrecht herausgesägten Schläfebeine, an welchem die Ohrmuschel in situ belassen wurde, vorerst das Tegmen tymp. und mastoid. entfernt, um einen Einblick in das Antrum mastoid. zu gewinnen. Hierauf wird mittelst eines Zirkels, dessen eine Spitze in das Antrum, die andere an der entsprechenden Stelle der Concha der Ohrmuschel angesetzt wird, der Punkt bestimmt, durch welchen der Horizontalschnitt geführt werden muss. Die dem Antrum entsprechende Stelle an der vorderen Fläche der Ohrmuschel befindet sich nun entweder in dem dem Warzenfortsatz anliegenden Theile der Concha hinter dem oberen Rande der äusseren Ohröffnung oder etwas höher über dem Quergrate der Concha, welcher durch die Fortsetzung des Antihelix gebildet wird. Man begegnet indess bei Anfertigung von Durchschnitten zahlreichen Ausnahmen, welche theils durch die starke Wölbung des Sinus transvers. nach vorn und aussen, theils durch eine abnorm hohe oder tiefe Stellung der Ohrmuschel bedingt werden.

Bei Anfertigung der hier in Rede stehenden Horizontalschnitte wird die Ohrmuschel an der durch den Zirkel bestimmten Stelle mittelst eines scharfen Scalpells bis auf den Knochen durchtrennt (an gefrorenen Präparaten durchsägt). In der Richtung des Weichtheilschnittes wird nun der Knochen am besten von hinten nach vorn durchsägt und so erhält man, wie die beistehende Abbildung zeigt, einen Horizontalschnitt, an welchem das gegenseitige Lageverhältniss des äusseren und mittleren Ohres klar zur Anschauung kommt. Um bei der Anfertigung des Durchschnittes eine Verletzung des Hammer-Ambosskörpers zu vermeiden, muss beim Uebergange des Antrum in die Trommelhöhle die Schnittebene etwas nach oben gehen.

Der hier geschilderte Horizontalschnitt durch das Schläfebein eignet sich zum Studium der Verlaufsrichtung des äusseren Gehörgangs von der äusseren Ohröffnung bis zum Trommelfelle. Ein vollständiges Bild der winkeligen Krümmungen des Gehörgangs erhält man indess erst durch die Nebeneinanderstellung von Horizontal- und Frontalschnitten (Fig. 110 u. 111). Solche Durchschnitte zeigen uns ferner die Art der Anlagerung der hinteren knorpeligen Gehörgangswand an die vordere Fläche des Warzenfortsatzes, das Verhältniss der vor deren Gehörgangswand zum Kiefergelenke und das für die operative Eröffnung wichtige Insertionsverhältniss der hinteren Fläche der Ohrmuschel an den Warzenfortsatz. Erst aus der Ansicht solcher Präparate erkennen wir die Nothwendigkeit einer theilweisen Ablösung der Ohrmuschel von dieser Insertionsfläche, um beim operativen Eingriffe auf dem kürzesten Wege gegen das Antrum mastoid. vorzudringen.

2. Ein Frontalschnitt durch Ohrmuschel, äusseren Gehörgang, Trommelfell, Trommelhöhle und Labyrinth.

Der Schnitt wird in der Weise geführt, dass derselbe durch die Mitte der äusseren Ohröffnung und durch den vorderen Abschnitt des Ohrläppchens geht. Nach Durchschneidung der Ohrmuschel, der Fascien und des Tem-

poralmuskels bis auf den Knochen wird mit einem kleineren Scalpell der Schnitt durch die obere und untere, knorpelig-membranöse Gehörgangswand bis zur Vereinigung mit dem knöchernen Gehörgange fortgesetzt. Hierauf wird mittelst einer Laubsäge der Schnitt durch die obere und untere Wand des knöchernen Gehörgangs bis in die Nähe des Trommelfells weiter geführt. Um nun das Trommelfell vor Zerreissung durch die Säge zu schützen, wird bei genügender Beleuchtung des äusseren Gehörgangs die Membran mittelst eines schmalen Messerchens knapp vor dem Hammergriffe von oben bis unten durchschnitten und der Sägeschnitt in der Weise fortgesetzt, dass derselbe vor dem Hammer gegen die Trommelhöhle und das Labyrinth vordringt.

Solche Frontalschnitte (Fig. 111) des Gehörorgans demonstriren die Art der Anlagerung der oberen Partien der Ohrmuschel (k) an

Fig. 111.

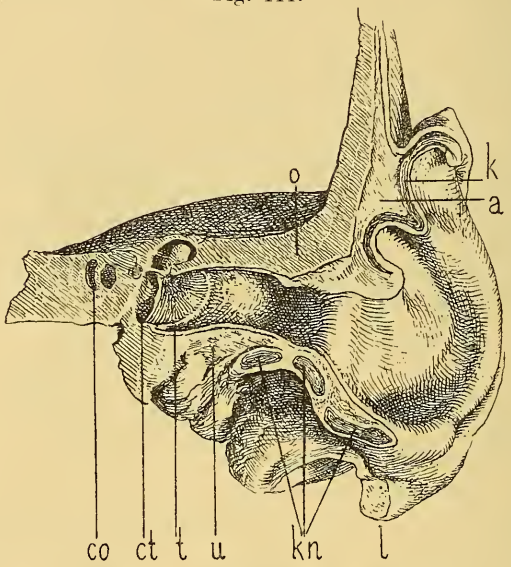

Frontalschnitt durch das Schläfebein. k = oberer Theil des Ohrmuschelknorpels. a = Insertion der Ohrmuschel an der Schläfegegend. l = Lobulus. kn = Durchschnitte des unteren Theils der Ohrmuschel und der unteren knorpeligen Gehörgangswand. o = obere, u = untere Wand des knöchernen Gehörgangs. t = Membrana tymp. ct = Cavum tymp. co = Cochlea.

den Schläfemuskel, das Verhältniss der oberen membranösen Gehörgangswand zum horizontalen Theile der Schuppe, ferner die Verlaufsrichtung des äusseren Gehörgangs in der frontalen Ebene und die nachbarlichen Beziehungen der unteren Gehörgangswand zur Parotis.

3. Eine Serie von Sagittalschnitten durch den äusseren Gehörgang, den Warzenfortsatz und durch das Kiefergelenk.

Hiezu benützt man am besten festgefrorene Präparate, an welchen Ohrmuschel und knorpeliger Gehörgang, sowie der aufsteigende Ast des Unterkiefers intact in situ belassen wurden. Der erste Schnitt (Fig. 112),

2 mm innerhalb der äusseren Ohröffnung, führt durch den knorpelig-membranösen Gehörgang (g), den äusseren Abschnitt des Warzenfortsatzes (ma)

Fig. 112.

Sagittalschnitt durch das Schläfebein, 2 mm innerhalb der äusseren Ohröffnung. g = Durchschnitt des knorpelig-membranösen Gehörgangs. ca = Durchschnitt der unteren Wand der Knorpelrinne. ma = Cellulae mast. s = geöffneter Sinus transvers. c = Durchschnitt des äusseren Endes des Proc. condyloid. des Unterkiefers.

Fig. 113.

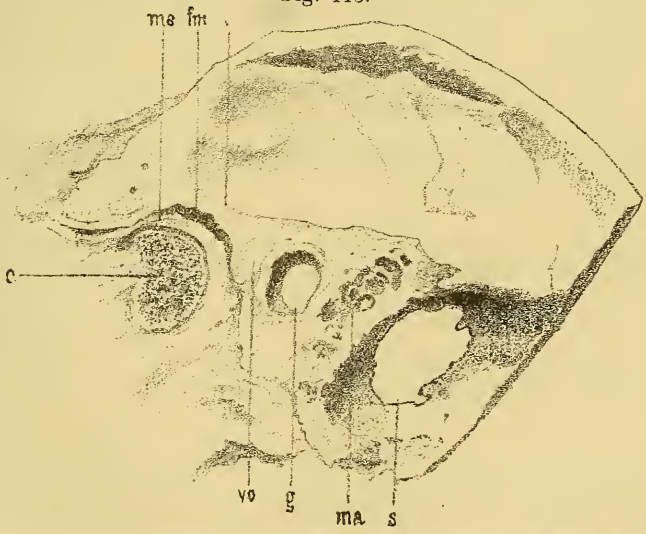

Sagittalschnitt durch das Schläfebein, 4 mm medianwärts von dem vorherigen. g = Lumen des knöchernen Gehörgangs. vo = vordere Wand des knöchernen Gehörgangs. ma = Cellulae mastoid. s = geöffneter Sinus transvers. c = Durchschnitt des Proc. condyloid. des Unterkiefers. me = Meniscus des Kiefergelenks. fm = Fossa mandibularis.

und trifft das äusserste Ende des Proc. condyloideus des Unterkieferastes (c). Dieser Schnitt zeigt ausser dem nachbarlichen Verhältnisse des Kiefergelenks

zum Gehörgange auch die Art der Anlagerung des knorpelig-membranösen Gehörgangs an die vordere Fläche des Warzenfortsatzes. Bei stark nach aussen gewölbtem Sinus transversus wird derselbe (s) schon in dieser Ebene durch den Sägeschnitt freigelegt.

Ein zweiter, 4 mm medianwärts geführter Sagittalschnitt (Fig. 113) durchtrennt den knöchernen Gehörgang (g), die Gelenksgrube des Unterkiefers (fm), ferner den ganzen Gelenkskopf des Unterkiefers (c) und dessen Meniscus (me). Der Raum zwischen Kiefergelenk, dem Gehörgange und dem Warzenfortsatze ist von Parotis und Fettgewebe ausgefüllt. Neben der sehr variablen Anzahl der Warzenzellen findet man an diesem Durchschnitte häufig schon den äussersten Raum des Antr. mastoid. (ma) und eine grössere Lücke im Sinus transversus.

Ein dritter Sagittalschnitt endlich durch den knöchernen Gehörgang, knapp vor dem oberen Pole des Trommelfells (Fig. 114), zeigt ausser der länglich ovalen Durchschnittsöffnung des knöchernen Gehörgangs (g) den Querschnitt des inneren Endes des Proc. condyloideus des Unterkiefers mit

Fig. 114.

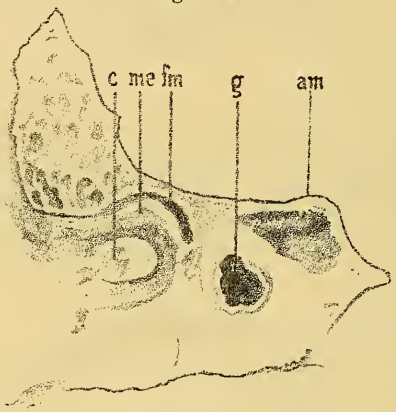

Sagittalschnitt durch das Schläfebein am inneren Ende des knöchernen Gehörgangs. g = knöcherner Gehörgang. am = Antrum mast. c = Durchschnitt des medialen Endes des Proc. condyloid. des Unterkieferastes. me = Meniscus. fm = Fossa mandibularis.

der Gelenksgrube (fm) und dem Meniscus (me) und nach hinten den Durchschnitt des Antr. mastoid. (am) in seiner grössten Ausdehnung.

4. Ein Frontalschnitt durch den Schädel, um das Lagerungsverhältniss der beiden knorpeligen Ohrtrompeten an der Schädelbasis zur Ansicht zu bringen.

Hiezu eignet sich am besten ein hartgefrorener Kopf, welcher bei normaler Stellung in einer durch beide Foramina oval. gehenden Frontalebene durchsägt wird. Die hintere Ansicht dieses Schnittes (Fig. 115) zeigt den mittleren Abschnitt des Nasenrachenraumes (R), an dessen lateraler Wand symmetrisch die mediale Platte des Tubenknorpels (t) angelagert erscheint. Der zur Ebene der Schädelbasis schräg gestellte, mit der Fibrocartilago basilaris (f) verbundene Tubenknorpel biegt sich nach oben zum lateralen Knorpelhaken (hh') um, welcher den fast senkrecht nach unten gerichteten Tubenspalt (sp, sp') überdacht. Ausser diesem Situationsbilde beider Ohrtrompeten ist an diesem Durchschnitte die topographische Lage des

Tensor (ts) und Levator (l) palati mollis, des M. pterygoid. int. (pi) und ext. (pe) ersichtlich gemacht. Selbstverständlich wird die Configuration des Tubendurchschnittes und die Grösse des Tubenspaltes verschieden sein, je nachdem sich die Schnittebene dem Pharyngealostium oder dem Tympanalostium nähert.

Um sich daher ein klares Bild des Tubendurchschnittes zu construiren, empfiehlt es sich, durch mindestens drei parallele Frontalschnitte die Schädelbasis so zu zerlegen, dass der erste Schnitt knapp hinter das Ostium pha-

Fig. 115.

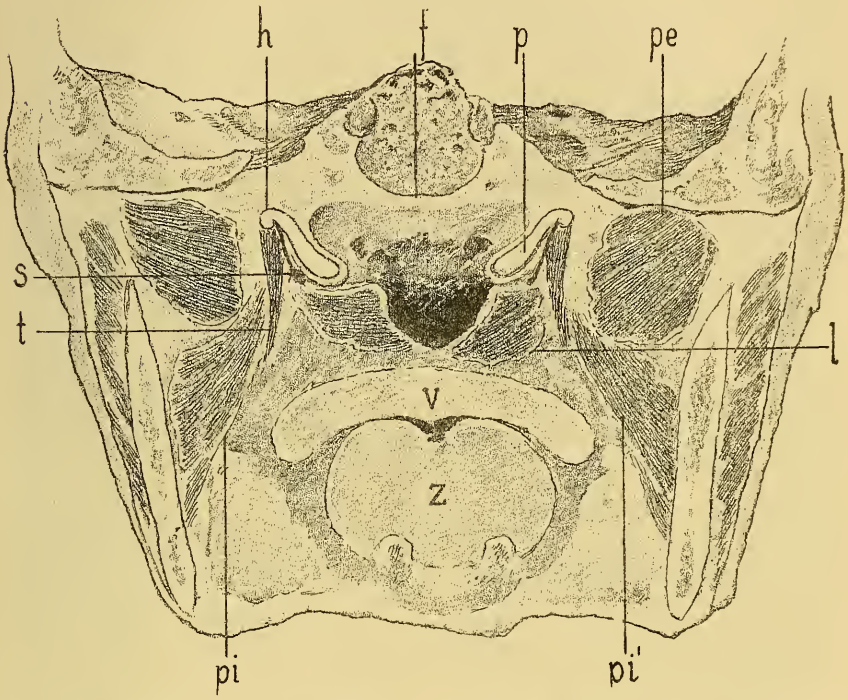

Frontalschnitt durch einen gefrorenen Schädel in der Ebene der beiden Foram. oval. $^2/_3$ der natürlichen Grösse. f = Fibro-Cartilago basilaris. p = Durchschnitt der medialen Knorpelplatte. h = lateraler Knorpelhaken der Tuba. s = Tubenspalt. l = Durchschnitt des Musc. levat. palat. mollis. t = Durchschnitt des Musc. tensor. palat. mollis. pe = Musc. pterygoid. extern. pi pi' = Musc. pterygoid. intern. v = Palat. molle. z = Zunge.

ring. tubae fällt, während der zweite die knorpeligen Ohrtrompeten in der Ebene des Foramen ovale und der dritte 4—5 mm rückwärts die knöchernen Ohrtrompeten in frontaler Richtung durchschneidet.

5. Ein Frontalschnitt durch den ganzen Schädel und durch das Gehirn in der Frontalebene beider äusseren Gehörgänge.

Die in neuerer Zeit von Thomas Barr und Mc. Ewen in Glasgow erzielten günstigen Heilresultate durch die operative Eröffnung otitischer Hirnabscesse sind als ein neuer und höchst wichtiger Fortschritt in der Behandlung der lebensgefährlichen Ohraffectionen zu bezeichnen. Für die hier

in Rede stehenden operativen Eingriffe ist daher die genaue Kenntniss der topographischen Verhältnisse der über dem äusseren Gehörgange und dem Mittelohre lagernden Hirntheile von der grössten Wichtigkeit.

Zur Orientirung über die Ausdehnung und über die Mächtigkeit des Schläfelappens, in welchem die Grosshirnabscesse am häufigsten ihren Sitz haben, muss der ganze Schädel und das Gehirn in frontaler Richtung derart durchtrennt werden, dass die Schnittebene beiderseits durch den äusseren Gehörgang und durch das Tegmen tymp. geht. Man benützt hierzu am zweckmässigsten den ganzen Kopf eines Individuums in den mittleren Lebensjahren, welcher bei nicht genügender Kälte in einer Kältemischung, bestehend aus $^2/_3$ Schnee oder gestossenem Eis und $^1/_3$ Salz zum Frieren gebracht wird. Binnen 8—10 Stunden ist der ganze Kopf so festgefroren, dass man denselben mit einer gewöhnlichen Tischlersäge so durchzusägen im Stande ist, dass das Gehirn seine ursprüngliche Lage im Schädel beibehält. Um die Schnittrichtung nicht zu verfehlen, ist es angezeigt, dieselbe durch einen Frontalschnitt am Scheitel der enthaarten Kopfhaut zu markiren, welcher beide äussere Ohröffnungen verbindet.

Nach vollführtem Sägeschnitte wird 2—$2^1/_2$ cm hinter diesem ein zweiter Parallelschnitt durch den Schädel geführt, um das Präparat behufs Aufbewahrung zu verkleinern. Die auf der Sägefläche haftenden Sägespäne werden mit einem langen Messer abgeschabt, das Präparat rasch mit Eiswasser überspült und sofort in concentrirten Alkohol gelegt. Nach 24 Stunden kommt dasselbe in frischen concentrirten Alkohol, in welchem das vollständig entwässerte Object seine harte Consistenz behält. Eine Einschrumpfung des Gehirns in toto durch die Einwirkung des Alkohols ist bei dieser Präparationsmethode die Regel. Da hierdurch die einzelnen Hirntheile etwas medianwärts rücken, so muss bei der Beurtheilung der topographischen Lage der einzelnen Theile des Schläfelappens zum Gehörorgane hierauf Rücksicht genommen werden.

Topographische Hirndurchschnitte können auch an in Alkohol gehärteten Köpfen gemacht werden, doch darf man sich zur Durchtrennung des Gehirns nicht der Säge bedienen. Man geht hierbei in der Weise vor, dass man, wie bei der anatomischen Eröffnung der Schädelhöhle, das Schädeldach von einer Ohrmuschel bis zur andern in der vorhin erwähnten Schnittebene bis zur Dura mater durchsägt, dann in der durch den Sägeschnitt gegebenen Richtung die Hirnhaut und das Gehirn mit einem langen, dünnen und scharfen Messer von oben bis zur Schädelbasis durchschneidet und schliesslich durch Einschieben einer feinen Blattsäge die Durchtrennung der Schädelbasis vollendet.

Ueber die genaueren topographischen Beziehungen des Schläfelappens zum Schläfebeine erhalten wir ein klares Bild durch mehrere parallele Frontalschnitte durch den ganzen Schädel, von denen der vorderste durch die Spitze der Pyramide, der mittlere durch die Trommelhöhle und der hintere durch das Antrum mastoid. geht. Die beistehende Abbildung (Fig. 116) ist einem Präparate entnommen, an welchem linkerseits der äussere Gehörgang und die Trommelhöhle, rechterseits das Antrum mastoid. und der hintere Abschnitt des Vorhofs mit den Bogengängen getroffen wurde. Wir sehen an diesem Durchschnitte über dem knöchernen Gehörgange den Gyrus inferior (gi) des Schläfelappens, welcher an der Uebergangsstelle der Schläfebeinschuppe zum horizontalen Theil der mittleren Schädelgrube durch eine stark ausgeprägte Impressio digitata markirt ist. Weiter nach innen,

der Trommelhöhle (t) entsprechend, lagern die vordersten Abschnitte des Gyrus fusiformis (der zwischen gi und fh gelegene Gyrus), welcher sich zum Theile noch über das Labyrinth hin erstreckt und durch die Eminentia arcuata der oberen Pyramidenfläche einen tiefen Eindruck (Impressio petrosa) erhält. Dem medialen und vordersten Abschnitte

Fig. 116.

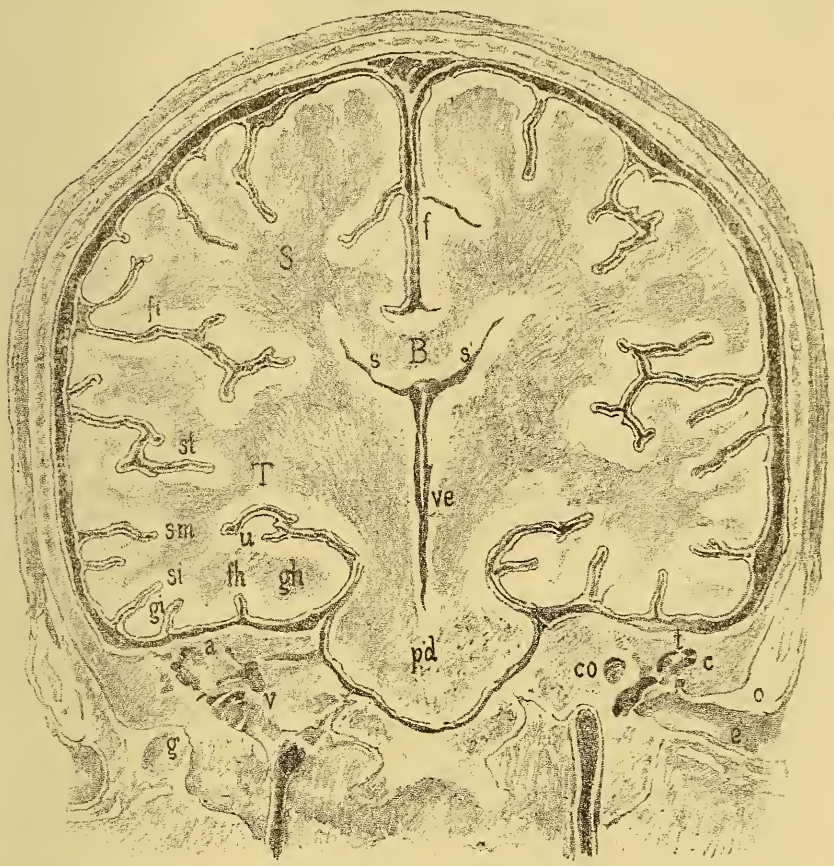

Frontalschnitt durch den gefrorenen Schädel und das Gehirn, links in der Verticalebene des äussereu Gehörgangs und der Trommelhöhle, rechts durch das Antr. mastoid. Links: e = Meat. aud. exteru. o = obere Wand des knöchernen Gehörgangs. c = Cavum tympani. t = Tegmen tymp. co = Cochlea. Rechts: a = Antrum mastoid. v = Vestibulum mit Stücken des obereu und horizontalen Bogengangs. T = Temporallappen. S = Scheitellappen. f = Falx durae matris. s s' = Seitenventrikel. v = 3. Ventrikel. B = Brücke. pd = Pedunculus cerebri. fi = Fissura Sylvii. st = Sulcus temp. super. sm = Sulcus temp. med. si = Sulcus temp. iufer. gi = Gyrus temp. inf. gi—fh = Gyrus fusiformis. fh = Fissura hippocampi. gh = Gyrus hippocampi. u = Unterhorn.

der Pyramide endlich entspricht der Gyrus hippocampi (gh), welcher sich lateralwärts dem Tentorium cerebelli anlagert.

Für die Zwecke der operativen Eröffnung otitischer Hirnabscesse erscheint es wichtig, die Durchmesser des Schläfelappens über dem Mittel-

ohre zu kennen und gebe ich im Folgenden die von mir an mehreren Präparaten notirten Messungen. Nach diesen beträgt der Querdurchmesser des Schläfelappens knapp über dem äusseren Gehörgange, somit von der lateralen Kante der Hirnhemisphäre bis zum medialen Rande des Gyrus hippocampi 5 cm. Die Breite des Hirndurchschnitts 4 cm höher, somit in der Höhe der Fissur. tempor. sup., von der äusseren Fläche des Schläfelappens bis zum 3. Ventrikel misst 6—6½ cm. Der Querdurchmesser der Hemisphäre in der Höhe der Fissura Sylvii bis zum Seitenventrikel beträgt 5 cm. Die Höhe des Schläfelappens über der Trommelhöhle misst 4—4½ cm, die Höhe des Schläfe- und Scheitellappens über der Trommelhöhle 7—7½ cm.

b) Topographische Durchschnitte des Gehörorgans an decalcinirten Schläfebeinen.

Diese Präparationsmethode bietet für das Studium der Topographie des Gehörorgans so grosse Vortheile, dass es befremden muss, dieselbe in den anatomischen Anstalten bisher nicht in grösserem Massstabe zur Anwendung gelangt zu sehen. Zur Entkalkung des ganzen Schläfebeins kann entweder 5—10%ige Salzsäure oder eine Mischung, bestehend aus 100 Theilen Wasser, 3½% Salpetersäure und ¾% Chlornatrium, benützt werden. Die Quantität der zur gleichmässigen Decalcination nöthigen Flüssigkeit für 1—2 Schläfebeine variirt von 1—1½ Liter, und muss dieselbe mindestens jeden zweiten Tag gewechselt werden. Die Entkalkung, welche 2—3 Wochen in Anspruch nimmt, kann als vollständig angesehen werden, wenn eine hinter und unter dem Porus acust. int. in die Pyramide eingestochene Nadel auf keinen Knochenkern stösst (Moos). Das decalcinirte Präparat wird entweder durch mehrstündige Berieselung mit Wasser oder durch Einlegen in eine schwach alkalische Lösung von der zurückgebliebenen Säure befreit und schliesslich zur Härtung für mehrere Wochen in 50—60%igen Alkohol gelegt. Durch Einlegen in rectificirten Alkohol wird der entkalkte Knochen nach kurzer Zeit so hart, dass Durchschnitte nur sehr schwer und unvollkommen gelingen.

Die Anfertigung von Durchschnitten kann nun entweder ohne weitere Vorbereitung an den entkalkten Weingeistpräparaten selbst oder an decalcinirten und von Celloidin durchtränkten Gehörorganen bewerkstelligt werden. Letztere Methode (s. „Celloidineinbettung" im histologischen Theil) ist besonders dann am Platze, wenn am topographischen Durchschnitte die Vorhofssäckchen, die Ampullen, Bogengänge und die membranöse Schnecke in ihrer Lage erhalten bleiben sollen. Wo das Celloidin am Durchschnitte die Deutlichkeit des Details beeinträchtigt, kann dasselbe durch Einlegen in eine Mischung von Alkohol und Aether gelöst werden. Bei vorsichtiger Behandlung erleiden hierdurch die Labyrinthgebilde keine Lageveränderung, besonders wenn das Präparat vor der Entkalkung in eine entsprechende Fixirungs- und Härtungsflüssigkeit gelegt wurde. (Vgl. den Abschnitt „Vorbereitende Methoden" im histologischen Theile.)

Zur Anfertigung von Durchschnitten decalcinirter Schläfebeine benützt man ein schmales, flaches und langes Messer, mit welchem bei Durchschnitten in einer Ebene der Schnitt womöglich in einem Zuge durch das Präparat geführt wird, nachdem man sich vorher über die Schnittrichtung genau orientirt hat. An Präparaten hingegen, wo verschiedene, nicht in einer Ebene liegende Partien des Gehörorgans am Durchschnitte ersichtlich werden sollen, muss der Schnitt in Absätzen geführt werden.

Es würde uns zu weit führen, in eine Aufzählung aller an decalcinirten Schläfebeinen möglichen Durchschnitte einzugehen. Es sei hier

nur darauf hingewiesen, dass sowohl an Frontal-, wie an Horizontalschnitten durch das ganze Schläfebein die topographische Situation der einzelnen Abschnitte des Gehörorgans in vieler Beziehung weit klarer zur Ansicht gebracht werden können, als an gefrorenen Präparaten. Während nämlich bei Durchtrennung nicht decalcinirter Schläfebeine mittelst der Säge das Trommelfell häufig verletzt, die Gehörknöchelchen dislocirt und die Labyrinthgebilde zerstört werden, kann am decalcinirten Präparate der Schnitt in jeder beliebigen Ebene durch das Trommelfell, die Gehörknöchelchen und durch das Labyrinth geführt werden, ohne dass hiedurch eine das anatomische Bild beeinträchtigende Verletzung wichtiger Gebilde erfolgen würde. Als besonders instructive hierher gehörige Präparate sind zu erwähnen:

1. Drei Horizontalschnitte durch das Schläfebein, von welchen der erste die obere Wand des knöchernen Gehörgangs, den oberen Trommelhöhlenraum, das Hammer-Ambossgelenk, die obere Peripherie der Schnecke und den oberen Bogengang durchschneidet. Der zweite etwas tiefer gelegene Schnitt geht durch den äusseren Gehörgang, knapp unter der oberen knöchernen Wand desselben, durchschneidet den Hammer über dem kurzen Fortsatze und über der Insertion der Tensorsehne, trifft die Schnecke in ihrem grössten Durchmesser und eröffnet den oberen Theil des Vorhofs. Der dritte noch etwas tiefere Schnitt liegt in der Achse des knöchernen Gehörgangs, durchschneidet das untere Ende des Hammergriffs, das Amboss-Stapesgelenk und die Steigbügelplatte im ovalen Fenster, trifft den unteren Abschnitt der Schnecke und legt den Vorhof an seiner grössten Circumferenz frei.

2. Zwei bis drei Frontalschnitte, von welchen der vorderste den vorderen Trommelhöhlenraum knapp hinter dem Ostium tympanicum tubae trifft und die Schnecke nahezu in ihrer Achse durchschneidet. Der zweite, 3—4 mm nach rückwärts gelegene Schnitt wird am zweckmässigsten an jener Stelle geführt, wo der Umbo des Trommelfells sich am stärksten der Promontorialwand nähert. Besonders instructiv ist der in dieser Region geführte Frontalschnitt, wenn derselbe genau durch die Längsachse des Hammers geht, der Hammer somit von seinem oberen Kopfende bis zum Umbo in zwei Hälften getheilt wird. Solche Durchschnitte geben ein übersichtliches Bild des Höhen- und Breitendurchmessers der Trommelhöhle, der Wölbungsverhältnisse des Trommelfells und der Promontorialwand, sowie der Stellung der Gehörknöchelchen im Trommelhöhlenraume. Ein dritter, 2—2½ mm hinter diesem geführter Frontalschnitt trifft den hinteren Abschnitt des Trommelfells, den Ambosskörper und langen Schenkel des Ambosses, durchschneidet die Nischen des ovalen und runden Fensters und legt die hintere Wand des Vorhofs in ihrer ganzen Ausdehnung frei.

3. Ein Frontalschnitt durch das von der Pyramide abgetrennte Trommelfell in seinem Zusammenhange mit dem Hammer und Ambosse, um die Lageverhältnisse der Shrapnell'schen Membran, das zwischen dem Hammer-Ambosskörper und der lateralen Nische der äusseren Trommelhöhlenwand gelegene Höhlensystem und den Bandapparat des Hammers und Ambosses zu demonstriren (s. Fig. 69, S. 86). (Ueber die detaillirtere Präparationsmethode dieser Region s. S. 86 u. 87.)

Zwei Horizontalschnitte, von welchen der erste den Hammer-Ambosskörper in einer Ebene durchschneidet, welche durch den kurzen Fortsatz des Ambosses und das Ligamentum mallei anterius gelegt wird, der zweite etwas tiefere den Hammer und Amboss über dem kurzen Hammerfortsatze trifft, sind als Ergänzungspräparate für das Studium der anatomischen Verhältnisse dieser in pathologischer Beziehung so wichtigen Region unentbehrlich.

4. Eine Serie horizontaler und verticaler Durchschnitte durch die entkalkte, dann im Alkohol entwässerte und in Celloidin eingebettete Pyramide, um die topographische Lage der Vorhofssäckchen der Ampullen und Bogengänge, sowie der membranösen Schnecke zur Ansicht zu bringen. Bezüglich der bei Anfertigung dieser Durchschnitte zu beobachtenden Schnittrichtung verweisen wir auf den früheren Abschnitt „Präparation des häutigen Labyrinths", S. 127.

c) Darstellung topographischer Trockenpräparate des Gehörorgans.

Zur Anfertigung von Trockenpräparaten des Gehörorgans werden Weingeistpräparate verwendet, welche in einem vor Staub geschützten, mit mehreren Luftlöchern versehenen Behälter bei gewöhnlicher Temperatur getrocknet werden. Dies gilt nur von Ohrpräparaten, an welchen ausser dem Trommelfelle, den Binnenmuskeln des Ohres und den Labyrinthfenstern alle anderen Weichtheile beseitigt wurden. Da durch das Austrocknen des Präparats das Trommelfell sehr leicht rissig wird, so muss dasselbe noch im feuchten Zustande mit einer Mischung von Sublimatglycerin (3 Theile Glycerin, 7 Theile Wasser, 0,01 Quecksilbersublimat) bestrichen werden. Dadurch erhält die Membran ihre Geschmeidigkeit und wird dieselbe durch den Sublimatzusatz vor Zerstörung durch Insectenlarven geschützt.

Bei jenen Objecten hingegen, wo die Weichtheile — Ohrknorpel, knorpeliger Gehörgang, Ohrtrompete, Tubenmuskeln und Dura mater — am Präparate erhalten werden sollen, wird dasselbe nach der bekannten, vorzüglichen Conservirungsmethode von Professor Laskowski in einer 5%igen Carbolglycerinlösung durchtränkt, dann getrocknet und durchsägt.

Von topographischen Präparaten des Gehörorgans eignen sich zu Unterrichts- und Demonstrationszwecken folgende Durchschnitte:

1. Ein Präparat, an welchem die äussere Fläche des Trommelfells, die Vorderansicht der Trommelhöhle mit der Kette der Gehörknöchelchen und der Sehne des Tensor tymp., das Vestibulum und der innere Gehörgang zur Ansicht gelangen (Fig. 117). Die Präparation ist folgende:

Nach Abtragung der vorderen und zum Theile auch der unteren knöchernen Gehörgangswand nach der früher (S. 60) angegebenen Methode wird mittelst einer Laubsäge ein Frontalschnitt durch die Mitte der oberen Wand des knöchernen Gehörgangs bis in die Nähe des Trommelfells geführt.

Hier wendet sich der Sägeschnitt nach vorn und etwas nach unten und umkreist die vordere Peripherie des Trommelfells $1-1\frac{1}{2}$ mm vor dem Sulcus tymp. bis zur unteren Trommelhöhlenwand. Durch die Abtragung

Fig. 117.

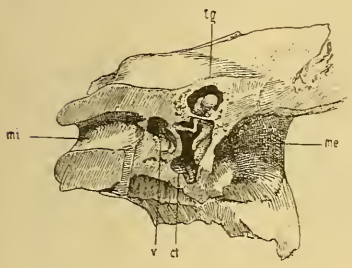

Frontalschnitt durch äusseren Gehörgang, Trommelhöhle und Labyrinth vom Erwachsenen. Annulus tymp. und Trommelfell sind ganz erhalten. me = Meat. audit. extern. ct = Cavum tymp. mit dem Trommelfelle, der Kette der Gehörknöchelchen und der Tensorsehne. tg = Tegmen tymp. v = Vestibulum. mi = Meat. audit. intern. (Linkes Ohr.) Nach einem Präparate meiner Sammlung.

Fig. 118.

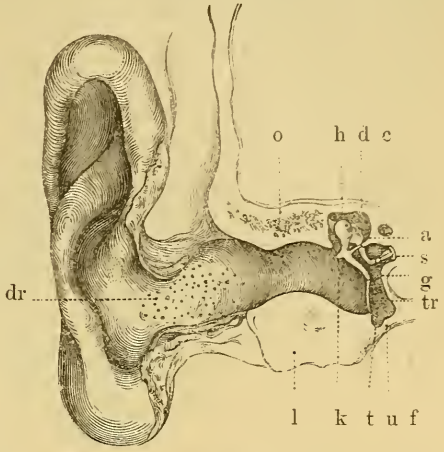

Frontalschnitt durch äusseren Gehörgang. Trommelfell und Trommelhöhle. o = mit dem Mittelohre zusammenhängende Zellenräume in der oberen Gehörgangswand. d = Dach der Trommelhöhle. u = untere Wand der Trommelhöhle. tr = Trommelfell. h = Hammerkopf. g = Hammergriff. a = Amboss. s = Steigbügel. c = Canalis Fallopiae. f = Fossa jugularis. dr = Drüsenmündungen im äusseren Gehörgange. (Rechtes Ohr.)

dieses Stückes der äusseren Wand der knöchernen Ohrtrompete gewinnt man nur einen ungenügenden Einblick in die Trommelhöhle. Um den mittleren

Fig. 119.

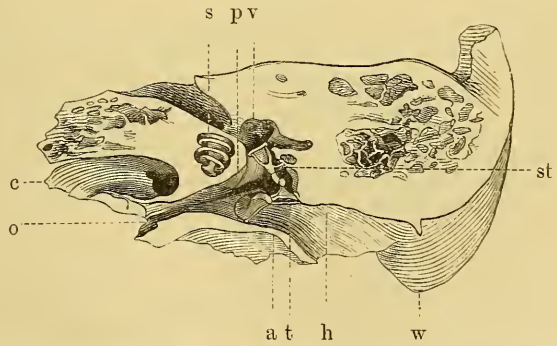

Horizontalschnitt durch das Gehörorgan. a = vordere Wand des knöchernen Gehörgangs. h = hintere Wand desselben. t = Durchschnitt des Trommelfells, des Hammergriffs und der hinteren Tasche. p = Promontorium. o = Ostium tymp. tubae. st = Steigbügel im Zusammenhange mit dem unteren Ende des langen Ambossschenkels und der Sehne des Stapedius. w = Warzenfortsatz. s = Schnecke. v = Vorhof. c = Canalis caroticus.

Abschnitt derselben mit der Kette der Gehörknöchelchen freizulegen, wird das Tegmen tymp. (tg) knapp vor der quergespannten Sehne des Tensor tymp. in frontaler Richtung durchtrennt und der Sägeschnitt von hier vor

dem ovalen Fenster durch den Vorhof (v) und den inneren Gehörgang (mi) fortgesetzt.

2. Ebenso instructiv, besonders für das Studium der gegenseitigen Wölbungsverhältnisse des Trommelfells und des Promontoriums, sind Präparate, an welchen (Fig. 118) nach frontaler Durchtrennung der oberen und unteren knöchernen Gehörgangswand das Trommelfell mit einem schmalen scharfen Messerchen knapp vor dem Hammergriffe bis zu seiner unteren Peripherie durchtrennt wird, worauf der Sägeschnitt durch die Trommelhöhle und durch das Labyrinth in derselben Weise geführt wird, wie beim vorherigen Präparate.

3. Ein Horizontalschnitt durch den äusseren Gehörgang, die Trommelhöhle und das Labyrinth (Fig. 119). Derselbe geht im äusseren Gehörgange etwas oberhalb der Achse desselben, trifft das Trommelfell (t) 2 mm oberhalb des Umbo, durchtrennt den Hammergriff und das unterste Ende des langen Ambossschenkels und setzt sich durch das Labyrinth in der Weise fort, dass der Vorhof (v) oberhalb des ovalen Fensters geöffnet und die Schnecke (s) mit der Spindel und der Spiralmembran freigelegt wird.

4. Ein Horizontalschnitt, an welchem die Trommelhöhle und das Labyrinth von unten freigelegt werden (Fig. 120). Nach

Fig. 120.

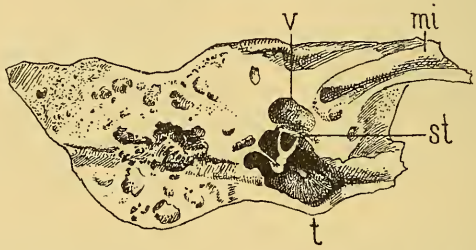

Einblick in die Trommelhöhle von unten. t = Membraua tymp. st = Stapes mit der Sehne des Musc. stapedius. v = Vestibulum. mi = Meat. audit. intern. Nach einem Präparate meiner Sammlung.

Blosslegung der äusseren Fläche des Trommelfells durch Entfernung der vorderen und unteren Gehörgangswand wird die vordere und untere Trommelhöhlenwand mit der Kneipzange vorsichtig weggebrochen und hierauf mit der feinsten Laubsäge die untere und vordere Peripherie des Knochenrahmens des Trommelfells umsägt, wodurch die äussere und innere Fläche des Trommelfells der freien Besichtigung zugänglich gemacht wird. Hierauf wird die Pyramide durch einen Horizontalschnitt durchtrennt, welcher an der unteren Wand des inneren Gehörgangs beginnt und knapp unterhalb des ovalen Fensters an der inneren Trommelhöhlenwand endet. Durch die Abtragung der unteren Hälfte der Pyramide gewinnt man einen Ueberblick über die Lagerungsverhältnisse der Gehörknöchelchen in der Trommelhöhle, insbesondere über die Wölbung des Trommelfells, über die Neigung des unteren Hammergriffendes gegen die innere Trommelhöhlenwand und über die Amboss-Stapesverbindung.

5. Ein Frontalschnitt, welcher den innersten Abschnitt des knöchernen Gehörgangs, die hintere Partie des Trommelfells und den hinteren Trommelhöhlenraum trifft (Fig. 121). Solche Schnitte zeigen an der hinteren Schnittfläche die Lage des Antrum mastoid. (an) zur hinteren oberen Gehörgangswand und an der vorderen Schnittfläche das Raumverhältniss zwischen Trommelfell und dem inneren Abschnitte des knöchernen Gehörgangs. Sie gewähren ausserdem noch einen freien Einblick

in die Trommelhöhle von hinten, in welcher die topographische Lage der Kette der Gehörknöchelchen, die Nischen des ovalen und runden Fensters übersehen werden können.

Durchschnitte von Trockenpräparaten, an welchen das Trommelfell und die Gehörknöchelchen durchtrennt werden, müssen an in Alkohol gehärteten und dann vollständig ausgetrockneten Objecten und mit den feinsten Sägen gefertigt werden.

Fig. 121.

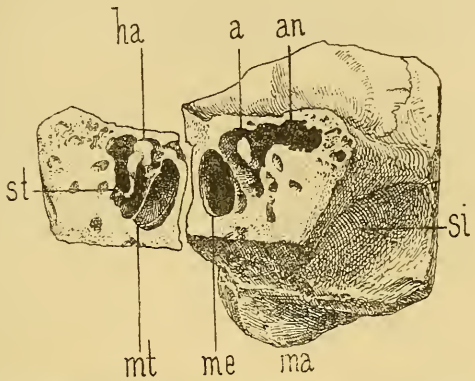

Frontalschnitt durch den innersten Abschnitt des äusseren Gehörgangs und die hintere Partie des Trommelfells. me = Meat. audit. ext. mt = Membran. tymp. h = durchsägtes Hammer-Ambossgelenk. a = Sägefläche des Ambosskörpers. st = Stapes. an = Antrum mastoid. si = Sinus transv. ma = Proc. mastoid. Nach einem Präparate meiner Sammlung.

Ich besitze eine Anzahl hierher gehöriger Präparate, an welchen der Hammer-Ambosskörper, andere, an welchen das Trommelfell, der Hammergriff und der lange Ambossschenkel ohne die geringste Dislocation der Knöchelchen durchsägt wurden. An feuchten oder mit Glycerin durchtränkten Präparaten werden beim Durchsägen des Gehörorgans die Knöchelchen fast immer dislocirt.

Fig. 122.

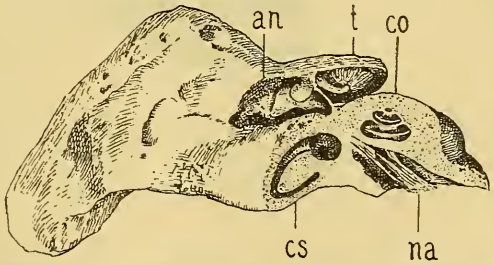

Topographie der Trommelhöhle und des Labyrinths, nach einem in meiner Sammlung befindlichen Präparate. t = Membrana tymp. mit dem Hammer und Ambosse. an = Antr. mastoid. co = Cochlea. cs = Canalis semicircul. super. mit dem Vestibulum. na = Nervus acusticus.

6. Ein Horizontalschnitt, an welchem die äussere Fläche des Trommelfells, die Trommelhöhle mit den Gehörknöchelchen, die Tensorsehne, der Vorhof, der obere Bogengang (cs), die Schnecke (co) und der innere Gehörgang frei zu Tage treten (Fig. 122).

Die Präparation ist folgende: Vorerst wird das Trommelfell mit seinem Knochenrahmen in der sub 1. dieses Abschnittes angegebenen Weise frei-

gelegt, dann das Tegmen tymp. mit der Zange weggebrochen und hierauf die Labyrinthhöhle mit einer feinen Laubsäge auf folgende Weise geöffnet: Der Sägeschnitt setzt vertical über der Eminentia arcuata, entsprechend dem oberen Bogengange in frontaler Richtung ein und dringt mit ganz leichter Biegung nach vorn, bis in die Höhe des inneren Gehörgangs und der Tensorsehne in die Tiefe. Hier wendet sich der Sägeschnitt in nahezu rechtem Winkel nach vorn, um die Pyramide bis zu ihrer Spitze in horizontaler Richtung zu durchtrennen. Bei einiger Uebung gelingt es durch diese combinirte Schnittführung den ganzen oberen Bogengang (cs) mit seiner ampullaren Erweiterung, den Vorhof, den inneren Gehörgang mit dem Nervus acusticus (na) und die Schnecke (co) darzustellen.

Ein instructives Situationspräparat erhält man, wenn man nach Freilegung des Trommelfells und der Gehörknöchelchen in der früher geschilderten Weise (sub 1 und 6) die Pyramide in senkrechter, der Längsachse entsprechender Richtung durchtrennt. Wird der Sägeschnitt parallel der inneren Trommelhöhlenwand durch die Mitte des Vorhofs geführt, so liefert die laterale Sägefläche die schon früher geschilderte Ansicht der äusseren Labyrinthwand mit der inneren Fläche der Steigbügelplatte, den Anfangstheil der Lamina spiralis und nach vorn die auf ihre Achse senkrecht durchtrennte Schnecke.

Fig. 123.

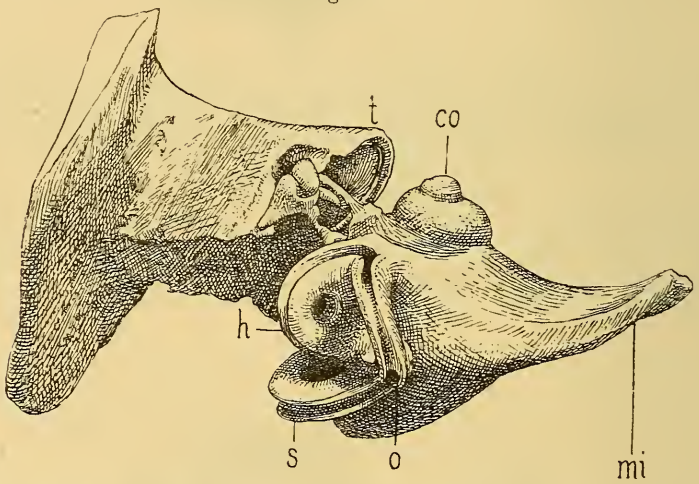

Situationspräparat, an welchem Trommelhöhle und knöchernes Labyrinth im Zusammenhange herausgearbeitet wurden. (Doppelte Vergrösserung.) t = Trommelfell. o = oberer Bogengang. s = hinterer Bogengang. h = horizontaler Bogengang. co = Cochlea. mi = innerer Gehörgang. Nach einem Präparate meiner Sammlung.

7. Sehr lehrreich für die Topographie des Gehörorgans sind Präparate, an welchen, wie die beistehende Abbildung (Fig. 123) zeigt, das Trommelfell, die Kette der Gehörknöchelchen mit der Tensorsehne und das knöcherne Labyrinth in einem Stücke herausgearbeitet wurden. Diese Präparate gehören zu den schwierigsten Objecten der anatomischen Präparationstechnik, da es einer besonderen manuellen Fertigkeit und Uebung bedarf, um am Schläfebeine Erwachsener die knöchernen Bogengänge und das Schneckengehäuse aus der harten Knochenmasse herauszupräpariren, ohne dabei die Gehörknöchelchen und das Trommelfell zu verletzen. Die Fertigstellung eines solchen Präparates bei täglich zweistündiger Arbeitsdauer erfordert beiläufig 14 Tage.

Eine ausführliche Schilderung des Präparationsvorganges erscheint nach dem Vorhergehenden überflüssig, da die Präparation des Trommelfells und der Trommelhöhle mit der sub 5 und 6 beschriebenen Darstellung übereinstimmt. Dasselbe gilt von der Präparation des knöchernen Labyrinths, bezüglich deren wir auf den betreffenden Abschnitt (S. 115) verweisen. Die grösste Schwierigkeit bietet hier die Freilegung des horizontalen Bogenganges und des hinteren Abschnittes der Schneckenwindungen, insofern man mit den zur Bearbeitung der äusserst spröden Knochenmasse nöthigen Gravirsticheln und Feilen stets in unmittelbarer Nähe des Trommelfells sich bewegt, welches beim geringsten Ausgleiten zerstört wird.

8. Situationspräparate zur Demonstration der Neigungsverhältnisse des Trommelfells und der gegenseitigen Lage der Ohrtrompeten.

An einem von der Calvaria befreiten und excerebrirten Schädel werden nach der S. 20 beschriebenen Methode beide Pyramiden aus der Schädelbasis entfernt, nachdem vorher vom oberen Trommelhöhlenraume her, die Tensorsehne und das Amboss-Stapesgelenk durchtrennt wurden. Die Aufsicht auf die nun beiderseits freigelegten inneren Flächen beider Trommelfelle gibt ein anschauliches Bild der starken Neigung derselben zur Horizontalen. Um an demselben Präparate die Lage der Ohrtrompeten im Schädel und deren Verhältniss zur Trommelhöhle darzustellen, werden nach dem S. 73 und 74 angegebenen Verfahren, die den knorpeligen Abschnitt der Ohrtrompeten deckenden Theile des grossen Keilbeinflügels und der Proc. pterygoid. mit Meissel und Zange abgetragen und hierauf der Tubencanal seiner Länge nach gespalten (S. 104).

Eine andere Methode, die Lage der Eustach'schen Ohrtrompete im Schädel zu demonstriren, besteht darin, dass man an einem in der sagittalen Richtung halbirten, vom Unterkiefer befreiten Schädel, an welchem die Nasenscheidewand erhalten ist, vorerst durch Abtragung der vorderen unteren Gehörgangswand das Trommelfell freilegt und hierauf die knorpelig-membranöse Tuba aus ihrer Umgebung folgendermassen herauspräparirt: ein spitz zulaufender, 3—4 cm langer Holzkegel wird durch das Ost. pharyng. tubae gegen den engsten Theil des Eustachischen Canals vorgeschoben, um bei der Präparation die Lage des Tubencanals erkennen und eine Verletzung des membranösen Theiles vermeiden zu lassen. Indem man nun den membranösen Theil der Ohrtrompete mit der seitlichen Choanalwand im Zusammenhange belässt, wird alles in der Umgebung der Ohrtrompete liegende Fett- und Muskelgewebe, sowie ein Theil der Fibro-cartilago basilaris bis zur Vereinigung mit der knöchernen Ohrtrompete mit Scalpell und Scheere entfernt und auf diese Weise die Tuba nach allen Seiten freigelegt.

Hier wäre noch die Anfertigung einiger für die Otoskopie wichtiger anatomischer Präparate zu erwähnen.

1. Ein Präparat, an welchem der knöcherne Gehörgang in Verbindung mit dem Trommelfelle in Form einer Röhre aus dem Schläfebeine herauspräparirt wird. Zu diesem Zwecke wird an einem, von den äusseren Weichtheilen befreiten, ausgewässerten und in Alkohol entwässerten Präparate entweder im feuchten oder trockenen Zustande das Trommelfell aus der Pars tympanica und squamosa mittelst einer feinen Laubsäge herausgesägt. Da die dünne vordere Gehörgangswand nur von Weichtheilen begrenzt wird, so werden bei dieser Procedur nur die obere hintere und untere Gehörgangswand umsägt. Solche Präparate dienen zur übersichtlichen Darstellung der Neigungsverhältnisse des Trommelfells zur Achse des knöchernen Gehörgangs für Unterrichtszwecke und zum Studium der bei Entfernung fremder Körper aus dem knöchernen Gehörgange in Betracht kommenden Beziehungen der einzelnen Wände desselben zum Trommelfelle.

2. Ein ganzes Schläfebein, an welchem die Weichtheile durch Maceration entfernt, das Trommelfell jedoch intact erhalten

wird. Zu diesem Behufe wird nach der von Schwabach[1] vorgeschlagenen Methode das frische, der Leiche entnommene Schläfebein in eine 5—8%ige Lösung von Kali causticum gelegt (Macerationsmethode von Partsch) und die Flüssigkeit in der ersten Zeit täglich gewechselt. Bei gewöhnlicher Zimmertemperatur gelingt es, in kurzer Zeit sämmtliche Weichtheile des Schläfebeins durch Maceration zu zerstören, während das Trommelfell der Kalimaceration in der erwähnten Concentration widersteht und am macerirten Schläfebeine vollkommen intact erhalten bleibt. An derartig gegetrockneten Präparaten zeigt die Membran fast genau das Bild des Trommelfells am Lebenden, eignet sich daher besonders zu Demonstrationszwecken vor Einübung der Untersuchung des Trommelfells am Lebenden.

3. Ein Präparat zur Darstellung des topographischen Verhältnisses des Trommelfells zur inneren Trommelhöhlenwand. Die Präparation besteht einfach in der Ausschneidung des Trommelfells, ohne hiebei den Hammer und den Amboss zu dislociren. Bei genügender Beleuchtung mit dem Reflexspiegel wird mit einem spitzen, scharfen Messerchen zuerst die obere Peripherie der Membran von ihrer Insertion abgetrennt, dann zwei Einschnitte vor und hinter dem Hammergriffe bis zu dessen unterem Ende geführt und endlich die Membran an ihrer ganzen Peripherie umschnitten. Die noch zurückgebliebenen Trommelfellreste werden mittelst eines glühenden Metalldrahts weggesengt (Fig. 124). Der freie Einblick in

Fig. 124.

Projectionsbild der inneren Trommelhöhlenwand zum Trommelfelle. vo = vorderer oberer Quadrant. vu = vorderer unterer Quadrant. ho = hinterer oberer Quadrant. hu = hinterer unterer Quadrant. r = Nische der Fenestra rotunda.

die Trommelhöhle gibt uns das Projectionsbild der inneren Trommelhöhlenwand zum Trommelfelle, dessen Kenntniss zur Beurtheilung der pathologischen Befunde am Trommelfelle und wegen der operativen Eingriffe am Trommelfelle und in der Trommelhöhle von grosser Wichtigkeit ist. Zur Orientirung über die Lage der einzelnen Abschnitte des Trommelfells zur inneren Trommelhöhlenwand wird die Ebene der Membran in vier Segmente getheilt, indem die Richtungslinie des Hammergriffs nach unten verlängert und diese durch eine zweite horizontale, das untere Griffende tangirende Linie gekreuzt wird.

Bei normaler Kopfstellung, in welcher wir das Trommelfell besichtigen, entspricht nun dem vorderen oberen Quadranten (vo) des Trommelfells: der vordere, obere an das Ostium tymp. tubae grenzende Abschnitt der inneren Trommelhöhlenwand, nur selten ist ein Stück des Canalis pro tensore tymp. sichtbar; dem vorderen unteren Quadranten (vu): der vordere, untere, an das Ost. tymp. tubae grenzende Abschnitt der inneren Trommelhöhlenwand und ein Stück der gerifften unteren und vorderen Trommelhöhlenwand; dem hinteren, oberen Quadranten (ho): oben das Amboss-

[1] Centralblatt für medicinische Wissensch. 1885, Nr. 39.

Stapesgelenk, hinter demselben die Spitze der Eminentia staped. und die Sehne des Steigbügels; unter derselben der grössere obere Theil der Nische des runden Fensters (r); dem hinteren unteren Quadranten (hu): nach oben der kleinere, untere Abschnitt der Nische des runden Fensters (r), nach unten ein Theil der gerifften unteren Trommelhöhlenwand.

Was die Anfertigung topographischer Durchschnitte an pathologisch-anatomischen Präparaten anlangt, so müssen wir, um Wiederholungen zu vermeiden, auf die S. 53 u. f. geschilderten Präparationsmethoden pathologisch-anatomischer Gehörpräparate verweisen. Es sei hier nur noch bemerkt, dass die in manchen anatomischen Anstalten noch gegenwärtig vielfach geübte Methode, bei allen letalen Mittelohreiterungen das Schläfebein ohne vorherige genaue Untersuchung des äusseren und mittleren Ohres zu durchsägen, durchaus zu verwerfen ist, weil hierbei nicht nur die Weichtheile des äusseren und mittleren Ohres zerstört, sondern auch die Untersuchung des Labyrinths wegen Füllung desselben mit Sägespänen unmöglich gemacht wird. Nur in seltenen Fällen, und zwar bei Nekrose der Pyramide, erscheint es zweckmässig, durch einen entsprechenden Sägeschnitt den vom Schläfebeine in die Schädelhöhle führenden Durchbruchscanal im Knochen freizulegen, wobei gleichzeitig die Begrenzung der Knochenerkrankung im Innern des Felsenbeins deutlicher zu Tage tritt. Einen genügenden Aufschluss über die Ausbreitung des Knochenprocesses bei den cariösnekrotischen Erkrankungen des Schläfebeins erhält man an macerirten Präparaten, an welchen die Ausdehnung und Begrenzung der Knochenaffection durch das wurmstichige, zernagte oder poröse Aussehen des Knochens und durch die in der Umgebung des Krankheitsherdes häufig auftauchende Osteophytbildung kenntlich ist. Zur Maceration des cariösnekrotischen Schläfebeins darf man sich indess nur dann entschliessen, wenn die Weichtheile des äusseren Gehörgangs, das Trommelfell, die Auskleidung des Mittelohrs, das Labyrinth und die Dura mater genau untersucht wurden und die vorgefundenen Veränderungen nichts darbieten, was die Aufbewahrung des Präparats in Weingeist erheischen würde.

Wenn ich mich aus den oben angeführten Gründen gegen die Darstellung topographischer Durchschnitte an pathologischen Präparaten ausgesprochen habe, so muss ich andererseits die Wichtigkeit solcher Durchschnitte für manche Fälle hervorheben. Es sind dies die ausgedehnten Verwachsungen zwischen Trommelfell und innerer Trommelhöhlenwand, die die Gehörknöchelchen einhüllenden Bindegewebswucherungen im oberen Trommelhöhlenraume etc., deren Umrisse und topographische Lage am Durchschnitte viel klarer hervortreten, als bei der gewöhnlichen Präparation. In diesen Fällen

aber darf man sich nicht der die Weichtheile zerstörenden Säge bedienen, sondern es muss das Präparat nach der S. 154 beschriebenen Methode decalcinirt und der Durchschnitt mit dem Messer angefertigt werden.

V.

Anfertigung von Corrosionspräparaten des Gehörorgans.

Corrosionspräparate des Ohres bilden einen integrirenden Lehrbehelf für das Studium der Anatomie des Gehörorgans. Da alle drei Abtheilungen desselben sich aus Hohlräumen von mehr oder weniger complicirter Gestalt zusammensetzen, so erhalten wir durch Corrosionspräparate eine weit präcisere Vorstellung von der wirklichen Form und Ausdehnung des äusseren, mittleren und inneren Ohrs, als an den in verschiedener Richtung ausgeführten Durchschnitten des macerirten und nicht macerirten Schläfebeins. Noch wichtiger aber ist die Corrosionsanatomie des Ohres für das Studium der topographischen Lage der einzelnen Abschnitte des Gehörorgans und der gegenseitigen Lagerungsverhältnisse derselben. Eine genügende Uebersicht über die Ausdehnung, insbesondere der pneumatischen Höhlen des Mittelohrs, ihres gegenseitigen Zusammenhanges und ihres Verhältnisses zum äusseren und inneren Ohre, zu den grossen benachbarten Gefässen etc., lässt sich überhaupt nur auf diesem Wege gewinnen. Erst durch die körperliche Darstellung dieser Räume wird die Bedeutung ihrer so häufigen entzündlichen Erkrankungen in das volle Licht gestellt.

Historisches. Die ersten Versuche, Corrosionspräparate des Ohres herzustellen, beschränkten sich auf das innere Ohr und datiren aus dem zweiten Decennium unseres Jahrhunderts. Nach Bezold sollen die ersten Wachsabgüsse des knöchernen Labyrinths durch den Veterinärarzt Gerber auf Anregung A. Meckel's ausgeführt worden sein.[1] Hyrtl (Medicinische Jahrbücher 1873) sah in Meckel's Museum in Halle und bei Valentin in Bern Abgüsse des Labyrinths. Auch Ilg bildet in seiner Arbeit über den Bau der Schnecke einen Metallabguss der Cochlea ab. Hyrtl war jedoch der erste, der die Corrosionsanatomie des knöchernen Labyrinths in grossem Massstabe zum Studium der vergleichenden Anatomie des knöchernen Labyrinths der Wirbelthiere benützt hat, deren Resultate er in seinem berühmten, mit zahlreichen Abbildungen versehenen Werke „Vergleichend-anatomische Untersuchungen über das innere Gehörorgan, Prag 1845" niedergelegt hat. Desgleichen hat Rüdinger in seinem Atlas des Gehörorgans Abgüsse des Labyrinths abgebildet. Nach Mittheilungen Sapolini's (III. otologischer Congress in Basel 1884) befinden sich im anatomischen Museum in Turin sehr schöne von Professor Tommasi angefertigte Metallabgüsse des Labyrinths.

Das Interesse für die Corrosionsanatomie des äusseren und mittleren Ohres scheint bei den Anatomen erst später rege geworden zu sein. Denn obwohl schon Sömmering 1806 in seinen anatomischen Abbildungen des Gehörorgans einen Abguss der Ohrmuschel und des äusseren Gehörgangs darstellt,

[1] Archiv für Anatomie und Physiologie von Meckel, Jahrgang 1827.

so finden wir doch die ersten Corrosionspräparate des mittleren Ohres erst bei Hyrtl, der in seinem Werke „Die Corrosionsanatomie und ihre Ergebnisse 1873" eine durch mehrere Abbildungen erläuterte Schilderung der Corrosionspräparate des mittleren Ohres liefert.

Bezold gebührt das Verdienst, die Corrosionsanatomie des Ohres nach allen Richtungen hin bearbeitet und dieselbe in seiner Abhandlung „Die Corrosionsanatomie des Ohres, mit 6 Tafeln in Lichtdruck, München 1882" für das Studium der Anatomie und für die praktische Ohrenheilkunde dienstbar gemacht zu haben. Indem wir bezüglich der Schilderung der durch die Corrosionsanatomie gewonnenen anatomischen Details auf das hier citirte, vorzügliche Werk verweisen, wollen wir hier nur die technische Seite der Corrosionsanatomie besprechen.

Corrosionspräparate des Ohres werden entweder an macerirten Schläfebeinen (trockene Corrosion) oder an frischen Präparaten (Weichtheil-Corrosionspräparate) dargestellt.

Für das anatomische Studium sind beide Arten der Darstellung unerlässlich. Die Weichtheil-Corrosionspräparate lassen uns mit einem Blicke die Haupträume des Mittelohrs, knorpelige und knöcherne Tuba, Trommelhöhle, Aditus ad Antrum, Antrum und den Anfang der pneumatischen Zellen, ferner bei gleichzeitiger Darstellung des äusseren Ohres das Lageverhältniss beider zu einander übersehen. Die Knochen-Corrosionspräparate hingegen bringen das ganze System der pneumatischen Räume zur Darstellung und zwar im Zusammenhange nicht nur mit dem knöchernen Meatus auditor. ext., sondern auch mit dem Labyrinthe, den Aquaeductus und den grossen Gefässen.

1. Knochen-Corrosionspräparate.

Zur Anfertigung von Corrosionspräparaten des macerirten Schläfebeins müssen gut ausgetrocknete, von allen Weichtheilsresten freie Knochen gewählt werden. Um alle in den Binnenräumen des Schläfebeins zurückgebliebenen Gewebsreste, welche häufig ein Hinderniss für die Herstellung gelungener Corrosionspräparate bilden, zu zerstören, wird der Knochen durch mehrere Stunden in einer auf 60° erwärmten 5%igen Aetzkalilösung liegen gelassen, dann in reinem Wasser ausgewaschen, mit einer kräftigen Spritze durchspült und gut getrocknet.

Um bei Knochen-Corrosionspräparaten die Abgüsse der einzelnen Höhlenabschnitte des Schläfebeins fester unter einander zu verbinden, wird vor dem Einlegen des Schläfebeins in die geschmolzene Corrosionsmasse eine Nadel durch den inneren Gehörgang, den Vorhof, das ovale Fenster bis in den äusseren Gehörgang durchgestossen, desgleichen zwei kurze Nadeln vom Sulcus transversus durch die Warzenzellen. Die letzteren müssen nach Erstarrung der Corrosionsmasse im Präparate nur glatt abgeschnitten, jedoch nicht entfernt werden, um den Abguss des Sulcus transversus mit jenem der inneren Höhlen des Schläfebeins im Zusammenhange zu erhalten. Um das Entweichen der Luft aus der Labyrinthhöhle zu erleichtern, empfiehlt es sich, eine kleine Oeffnung in dem oberen Bogengange anzulegen.

a) Wachsharz-Corrosionspräparate.

Die vollständig ausgetrockneten Schläfebeine werden in einer aus 4 Theilen Colophonium und 1 Theile Wachs bestehenden, ge-

schmolzenen Masse so lange gesotten, bis die Luft aus allen Hohlräumen entwichen ist. Zur gleichmässigen Färbung der Corrosionsmasse setzt man derselben entweder Ultramarinblau, Minium oder irgend eine andere Farbe zu, welche vorher mit etwas Copaivbalsam verrieben wird (Rüdinger). Durch letzteren Zusatz verliert die Corrosionsmasse auch etwas von ihrer Sprödigkeit.

Nach Erstarren der Flüssigkeit wird die die äussere Fläche des Knochenpräparats bedeckende Harzwachsmasse durch Abschaben mit einer heissen Messerklinge entfernt und der Knochen in concentrirte Salzsäure gelegt, in welcher die Knochentheile bald mehr, bald weniger rasch zerstört werden.

Um den Aquaeductus vestibuli zu erhalten, lässt man eine Brücke von Corrosionsmasse zwischen seiner Oeffnung an der hinteren Pyramidenwand (Fig. 105, S. 131) und der im Sulcus transvers. liegenden Masse stehen. Nebstdem erscheint es zweckmässig, eine grössere Menge Corrosionssubstanz an der unteren Wand der Pyramide anhaften zu lassen, welche während der ganzen Präparation als feste, leicht fassbare Handhabe dient.

Schläfebeine von Neugeborenen oder von Kindern im ersten Lebensjahre werden schon in 6—8 Tagen corrodirt, während Knochen vom Erwachsenen 2—3 Wochen und darüber der Einwirkung der Salzsäure ausgesetzt werden müssen, um alle am Präparate noch haftenden Knochenreste zu zerstören.

Fig. 125.

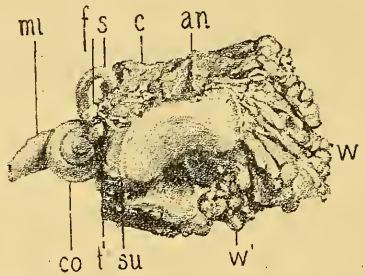

Wachsharz-Corrosionspräparat des macerirten Schläfebeins vom Erwachsenen, von aussen und vorne gesehen. L. O. su = äusserer Gehörgang mit dem Sulcus tymp. c = Cavum tymp. und Antr. mastoid. w w' = Cellulae mastoid. t = Abguss des Canalis pro tens. tymp. f = Canalis facialis. s = Canalis semicircul. super. co = Cochlea. mi = Meat. audit. int. Nach einem Präparate meiner Sammlung.

Nach vollendeter Maceration bleiben in den Vertiefungen des Präparats bröcklige Partien des zerstörten Knochens zurück. Versucht man, dieselben durch Pincetten oder Nadeln zu entfernen, so werden die zarteren Theile des Präparats abgebrochen, wodurch der wissenschaftliche Werth desselben verloren geht. Um daher ein möglichst intactes Object zu erhalten, wird die Salzsäure aus dem Gefässe vorsichtig abgegossen und das am Boden desselben befindliche Präparat mit der Spritzflasche oder mit dem kräftigeren Wasserstrahl einer Spritze ausgewaschen.

Die den Corrosionsabguss allseitig umgebenden moosartigen Abgüsse der Höhlen der spongiösen Substanz müssen mit Vorsicht entfernt werden. In der Umgebung der pneumatischen Räume des äusseren Gehörgangs gelingt dies meist sehr leicht, schwieriger in der Umgebung des Labyrinths und der Aquäducte, welches einige Uebung und Vertrautheit mit den Lageverhältnissen der betreffenden Theile erfordert. Die spongiösen Abgussmassen an der Spitze der Pyramide sind so compact, dass sie sich meist nur mit einem schmalen, scharfen Messerchen abtrennen lassen.

Der fertige Corrosionsabguss des macerirten Schläfebeins (Fig. 125) zeigt uns in übersichtlicherer Weise, als dies an Knochenschnitten möglich ist, die Raumverhältnisse des knöchernen Gehörgangs in seinen einzelnen Abschnitten, die Länge seiner einzelnen Wände von der äusseren Ohröffnung bis zum Sulcus tymp., die von aussen nach innen wechselnde Form seines Querschnittes, die Wölbungsverhältnisse der einzelnen Wände des Gehörgangs, sowie die Verlaufsrichtung desselben bis zum Trommelfelle. An der Grenze zwischen Gehörgang und Mittelohr tritt an der unteren und seitlichen Peripherie der Abdruck des Sulcus tymp. in Form einer scharf begrenzten Leiste hervor. Der Abguss der Trommelhöhle überragt entsprechend der oberen Bucht des Cavum tymp. jenen des äusseren Gehörgangs. Die obere Ansicht des Trommelhöhlenabdrucks erscheint bald glatt, bald wieder, entsprechend

Fig. 126.

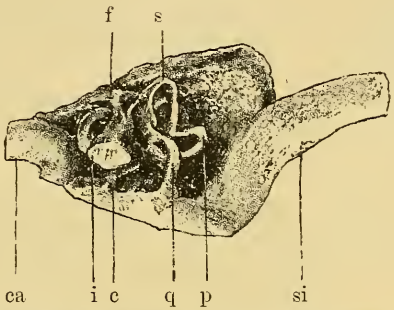

Wachsharz-Corrosionspräparat des Schläfebeins, Ansicht der Innenseite desselben mit dem Labyrinthabgusse. i = Meat. audit. intern. s = Canal. semicircul. super. p = Canal. semicirc. post. q = Aquaeduct. vestibuli. c = Aquaeduct. cochleae. f = Canal. facialis. ca = Canal. caroticus. si = Sinus transversus. (Nach Bezold.)

der riffigen Beschaffenheit der oberen Trommelhöhlenwand, unregelmässig gefurcht, und ist besonders eine im Querdurchmesser des Trommelhöhlenraums verlaufende Rinne als constant anzusehen, welche nach Bezold einer constanten Querleiste an der oberen Trommelhöhlenwand (Crista transversa tympani) entspricht (s. S. 33). Nebstdem findet man an verschiedenen Corrosionspräparaten in grosser Mannigfaltigkeit und Ausdehnung die Abgüsse der pneumatischen Räume, welche nach aussen mit der oberen Wand des äusseren Gehörgangs, nach innen mit den Lufträumen in der Pyramide in nahe nachbarliche Beziehungen treten. An der unteren Fläche des Abgusses lässt sich aus der Lage der unregelmässigen Zellräume der unteren Trommelhöhlenwand viel deutlicher, als an Frontalschnitten des Schläfebeins demonstriren, um wie viel tiefer der Boden der Trommelhöhle, als die untere Peripherie des Trommelfells, resp. der Boden des knöchernen Gehörgangs gelagert ist.

Die obere und innere Fläche des gelungenen Abgusses (Fig. 126)

bringen die drei Bogengänge, die Schnecke, den inneren Gehörgang (i) und den Facialcanal (f) zur Ansicht. Letzterer lässt sich, entsprechend seiner anatomischen Lage im Schläfebeine, mit allen seinen Krümmungen durch den ganzen Abguss bis zum Foramen stylo-mastoid. verfolgen. Ausserdem sieht man den von der inneren Labyrinthwand ausgehenden Aquaeductus vestibuli (q) als einen feinen fadenförmigen Bogen, dessen unteres verbreitertes Ende dem Hiatus aquaeductus vestibuli an der hinteren Fläche der Felsenbeinpyramide entspricht. Noch häufiger sieht man den Abguss des Aquaeductus cochleae (c), welcher entsprechend dem hinteren, unteren Rande der Felsenbeinpyramide unterhalb des Anfangsstückes des inneren Gehörgangs in Form eines kurzen, nach oben spitz zulaufenden Kegels mit dem Anfangstheile der untersten Schneckenwindung zusammenhängt.

Die Wachsharz-Corrosionspräparate müssen wegen der Sprödigkeit und leichten Zerbrechlichkeit der Corrosionsmasse mit äusserster Sorgfalt behandelt und aufbewahrt werden. Um sie widerstandsfähiger zu machen, empfiehlt Hyrtl das wiederholte Bestreichen des Präparats mit einer Lösung von Hausenblase.

Versuche, welche ich in letzter Zeit vornahm, um die Wachsharzabgüsse mit einer galvanoplastischen Kupferschichte zu überziehen, haben ein befriedigendes Resultat geliefert.

Ich bediene mich hiezu eines kleinen, etwa 1 Liter Flüssigkeit fassenden galvanoplastischen Apparats, welcher zur Herstellung galvanoplastischer Copien antiker Münzen von Amateuren benützt wird. Der Apparat (Fig. 127) besteht aus einem, durch einen Holzdeckel (d) abgeschlossenen Glascylinder, welcher circa $1^1/_2$ Liter Flüssigkeit fasst. Am Holzdeckel ist ein poröser Thoncylinder (c) befestigt, in welchen ein auf einem Kupferständer angebrachter, sternförmiger Zinkkolben eintaucht. Der am Deckel des Apparats befestigte Kupferständerträger des Zinkkolbens verlängert sich durch den Deckel in den Glascylinder und endet in einer runden, an der oberen Fläche blanken Kupferscheibe (r). Diese, sowie der Zinkkolben im Thoncylinder, sind durch Stellschrauben (s s') zu heben und zu senken. Der Apparat bildet ein galvanisches Element, dessen negativer Pol der Zinkkolben, dessen positiver Pol die Kupferscheibe im Glascylinder ist. Zur Füllung des Glascylinders wird derselbe bis zu $^2/_3$ seiner Höhe mit destillirtem Wasser gefüllt und in demselben 250 g Eisenvitriol und 50 g Kali bisulphuricum gelöst.

Fig. 127.

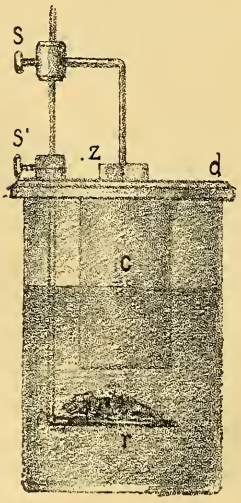

Nach Füllung des Glascylinders setzt man den Deckel desselben sammt porösem Thoncylinder, Kupferträger, Zinkkolben in das Glas, giesst in den porösen Thoncylinder so viel reines Wasser, dass sich das Niveau der beiden Flüssigkeiten in den beiden Cylindern ausgleicht und löst in der Flüssigkeit 10 g gewöhnliches Kochsalz (Chlornatrium), wodurch der Apparat sofort in Thätigkeit tritt.

Um nun den Corrosionsabguss mit einer galvanischen Kupferschichte zu überziehen, wird derselbe mittelst fein verriebenem, sibirischem Graphit durch öfteres Aufpinseln überzogen, bis jede, auch die kleinste Vertiefung mit einer

Graphitschichte bedeckt ist. Hierauf wird das Object auf der Kupferplatte (r) befestigt und letztere mittelst der Stellschraube (s') auf 1—2 cm der unteren Fläche des Thoncylinders genähert. Erscheint nach mehreren Stunden die nach oben gerichtete Fläche des Präparates kupferroth gefärbt, so wird dasselbe umgewendet und das Object noch mehrere Stunden im Apparate belassen. Das von einer röthlichen Kupferschichte überzogene Präparat wird sodann mit Wasser abgespült und mittelst einer weichen Bürste gereinigt. Die dünne Kupferschichte verleiht dem Präparate einen genügenden Grad von Festigkeit, ohne dass die Form merklich alterirt würde. Um das Kupfer vor Oxydation zu schützen, lassen sich solche Abgüsse mit geringen Kosten versilbern oder vergolden.

Zur Herstellung von Wachsharzcorrosionen des Labyrinths allein eignen sich vorzugsweise gut macerirte Pyramiden von Schläfebeinen Erwachsener. Schwieriger ist die Herstellung von Labyrinthabgüssen an Felsenbeinen Neugeborener, weil bei diesen die Corrosionsmasse in den porösen Knochen bis in die unmittelbare Nähe der Labyrinthkapsel eindringt und der Labyrinthabguss von den sie allseitig umgebenden netzförmigen Massen schwer isolirbar ist. Die Füllung der Labyrinthhöhle mit der Corrosionsmasse wird entweder durch Aussieden in der Harzwachsmasse oder durch Einspritzen derselben mittelst einer erwärmten Glasröhre bewirkt. Der Abguss gelingt um so sicherer, wenn die Labyrinthkapsel so weit von dem umgebenden Deckknochen befreit wird, dass an der höchsten Convexität jedes Bogenganges und an dem vorderen Rande der unteren Schneckenwindung eine nadelstichgrosse Oeffnung angelegt werden kann, welche das Entweichen der Luft aus der Labyrinthhöhle und das vollständige Eindringen der Corrosionsmasse in dieselbe ermöglicht. Nebstdem lassen sich Labyrinthabgüsse auch im luftverdünnten Raume herstellen, eine Methode, welche bei der Schilderung der Metall-Corrosionsapparate ausführlicher besprochen werden soll.

Fig. 128.

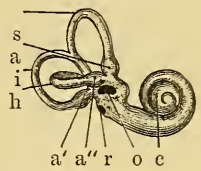

Abguss des knöchernen Labyrinths. o = ovales Fenster. r = rundes Fenster. s = oberer Bogengang. a = Ampulle desselben. i = hinterer Bogengang. a' = Ampulle desselben. h = horizontaler Bogengang. a'' = Ampulle desselben. c = Schnecke.

Wird das Präparat nach Erstarren der Corrosionsmasse soweit erwärmt, dass ein Theil derselben wieder aus der Labyrinthhöhle abfliesst, so erhält man nach der Corrosion einen Höhlenabguss, welcher, wie Hyrtl versichert, das natürliche Knochenlabyrinth vortäuschen kann.

b) Darstellung von Metall-Corrosionspräparaten des Gehörorgans.

Die Metall-Corrosionspräparate eignen sich wegen ihrer Dauerhaftigkeit vorzugsweise zu Unterrichtszwecken. Im Ganzen jedoch ist das percentuelle Verhältniss gelungener Metallabgüsse ein geringeres, als bei Verwendung der Wachsharzmasse, welche viel leichter in die feinen Canäle des Felsenbeins eindringt, als die verflüssigte Metalllegirung.

Zur Anfertigung von Metall-Corrosionspräparaten bedient man sich verschiedener Metalllegirungen, welche bei verhältnissmässig niederer Temperatur flüssig werden. Am geeignetsten erweisen sich 1. das Metall d'Arcet. bestehend aus 1 Theil Blei, 2 Theilen Zinn und 2 Theilen Bismuth, 2. das Rose'sche Metall, bestehend aus 2 Theilen Bismuth, 1 Theil Blei und

1 Theil Zinn, 3. die Wood'sche Legirung, bestehend aus 8 Theilen Blei, 4 Theilen Zinn, 16 Theilen Bismuth und 3 Theilen Cadmium. Letztere Legirung eignet sich wegen ihrer leichten Schmelzbarkeit besonders zu Abgüssen des Labyrinths.

Der Vorgang bei Darstellung von Metallabgüssen des Schläfebeins unterscheidet sich wesentlich von jenem bei Anfertigung von Wachsharzcorrosionen. Das Versenken des Schläfebeins in die flüssige Metalllegirung liefert fast immer misslungene Abgüsse. Das einfache Eingiessen der geschmolzenen Legirung in den äusseren Gehörgang führt aber deshalb nicht zum Ziele, weil das flüssige Metall durch die zahlreichen Communicationsöffnungen im Schläfebeine abfliesst.

Zur Herstellung von Metallabgüssen des Schläfebeins werden daher eigene Methoden empfohlen, deren Beschreibung wir hier in Kürze folgen lassen.

Professor v. Brunn in Rostock demonstrirte in der Versammlung deutscher Naturforscher und Aerzte in Berlin 1886 eine Serie gelungener Metallabgüsse des Schläfebeins, welche nach folgender Methode, deren Mittheilnng wir Herrn Docenten Dr. Lemcke verdanken, dargestellt wurden:

Zur Erhaltung gelungener Metallabgüsse des äusseren, mittleren und inneren Ohres an macerirten Schläfebeinen verschliesst man den äusseren Gehörgang durch einen Kork, verklebt durch ein Papierblättchen den Porus acust. int. und gypst dann das ganze Schläfebein so ein, dass nur die Oeffnung der knöchernen Tuba frei bleibt. Sodann legt man das Ganze in den Wärmekasten und lässt es dort bei circa 100° C. 3—4 Stunden liegen. Dann wird das Metall durch die Tuba eingegossen und durch wiederholtes Schütteln und Rütteln das Eindringen der geschmolzenen Corrosionsmasse in alle Hohlräume bewirkt. Meist füllen sich alle Räume des Schläfebeins vollständig.

Nach Erkaltung des Präparates wird der Gyps abgenommen, das Schläfebein in 8%ige Kalilauge gelegt und das Gefäss in den Brütofen (50° C.) gestellt. Nach einigen Tagen erhält man nach Abspülung der Knochensubstanzreste durch den Wasserstrahl den Metallabguss vollständig.

Auf dem otologischen Congresse in Brüssel demonstrirte Dr. Siebenmann eine Serie gelungener Metallabgüsse des Gehörorgans nach einer eigenen Methode dargestellt, welche sich von der des Professors v. Brunn in wesentlichen Stücken unterscheidet. Wir wollen daher in Folgendem die Methode Siebenmann's in Kürze schildern

Zur Herstellung von Abgüssen macerirter Schläfebeine nimmt man im Allgemeinen besser nicht zu schwere Knochen, welche sehr sorgfältig macerirt sein müssen. Vor dem Ausgiessen werden daran folgende Vorbereitungen vorgenommen: Die Canaliculi carotico-tympanici werden mit einer Nadel erweitert; auch in die Tuba hinein wird vom Canaliculius caroticus aus ein kräftiger Einstich gemacht. Dann wird mit einer Feile der obere Bogengang hinter der Crista etwas eröffnet. Der Sulcus transversus und — damit im Zusammenhange — die Basis des Felsenbeins werden, damit sie sich später mit dem einfliessenden Metall in dickerer Lage bedecken, mit aufgeleimten Leinwandstreifen überspannt. Ebenso ist ein überbrückter Canal herzustellen von der äusseren Oeffnung des Aquaeduct. vestibuli zum Sinus hinunter, um dem Abguss des Canalis aquaed. einen festeren Halt zu geben, und müssen die Oeffnungen des Meatus extern. und intern. mit Leinwand verschlossen werden. Auf die Spitze der Pyramide wird in den Canalis caroticus ein Trichter von Pappe mit nicht zu enger Ausflussöffnung gesteckt und ebenfalls mit Papier oder Leinwandstreifen festgeleimt.

Will man den auf diese Weise präparirten Knochen ausgiessen, so muss er unmittelbar vorher gut erwärmt werden; auch ist es unerlässlich,

dass das Schläfebein beim Ausgiessen allseitig fest umgeben sei von einem Material, welches wohl das Austreten von Luft, nicht aber das Aussickern des eingegossenen Metalls gestattet. Diese beiden Bedingungen wurden bei Herstellung der in Brüssel demonstrirten Präparate dadurch erfüllt, dass der Knochen auf einem Rost in zugedeckter Pfanne erhitzt, schnell in etwas Leinwand eingehüllt, dann mit Watte umwickelt und schliesslich mit Ausnahme des Trichters allseitig von einer mindestens 5 cm dicken Lage von Modellirthon umgeben wurde. Letzterer wurde durch energisches Zusammenballen zwischen beiden Händen möglichst fest an- und zusammengedrückt.

Wirklich tadellose Ausgüsse erhält man bei folgendem, in letzter Zeit ausnahmslos geübtem Verfahren: Der mit Leinwandüberbrückung versehene Knochen wird mit aufwärts gekehrtem Trichter bis an den Rand des letzteren mit Gyps umgossen und dann in mässiger Wärme mehrere Tage bei abwärts gekehrtem Trichter stehen gelassen. Das Ausgiessen dieses Gypsklotzes darf erst dann geschehen, wenn er durch und durch trocken ist, die Luft gut durchlässt und bei dem vorher nothwendigen Erhitzen keine Risse mehr bekommt.

Wenn das Präparat gut gereinigt worden war und wenn seine Erhitzung eine genügende ist, so erfüllt das durch den Trichter eingegossene Metall jeden, auch den feinsten Hohlraum von der Schuppe bis hinauf in die äusserste Spitze der Pyramide. Bei den zuletzt hergestellten Präparaten waren nicht nur die Canäle der beiden Aquäducte, sondern auch der dieselben begleitenden Venen in vollkommenster Weise zur Darstellung gelangt.

Während man nun das flüssige Metall continuirlich und in möglichst grosser Menge durch den Trichter eingiesst, führt man mit dem Gypsklotz kleine Schläge gegen die Unterlage aus. Man hört mit dem Eingiessen erst auf, wenn das Niveau des eingegossenen Metalls im Trichter nicht mehr sinkt; darauf wartet man einige Minuten und stellt dann das Gypsklötzchen aufrecht in Wasser. Am folgenden Tage bricht man den Gyps weg, reinigt den Knochen mit einer Bürste und entfernt mit dem Meissel oder mit einer glühenden Klinge das Metall an den Stellen, wo es unerwünschter Weise den Knochen umgossen hatte.

Corrodirt werden die ausgegossenen Felsenbeine zunächst in 10 bis 30%iger Kali- (oder Natron-) Lauge bei 40—50° C. Nach einem Monate wässert man sie während 24 Stunden aus, und bringt sie dann in verdünnte (1 : 6) reine Salzsäure. Hier werden schon nach wenigen Stunden die letzten Reste der noch anhaftenden Knochenpartien (Labyrinthkapsel etc.) aufgelöst, so dass nun nichts mehr übrig bleibt, als durch Einlegen in destillirtes Wasser das Präparat von der Säure zu reinigen. Während des ganzen Corrosionsverfahrens wurde das Präparat nie mit dem Wasserstrahle behandelt, was als ein wesentlicher Vortheil vor den anderen üblichen Corrosionsmethoden zu betrachten ist.

Zur weiteren Aufbewahrung und zu Demonstrationszwecken befestigt man das Präparat auf einem gabelförmigen Stativ mit schweren Gusseisenfüsschen. Die Zinken der Gabel werden zu diesem Behufe glühend in die dicke, an der unteren Fläche des Präparats befindliche Metallplatte eingestossen und zwar derart, dass die Stellung des aufgesteckten Präparats möglichst genau der natürlichen Lage des Felsenbeins im aufrecht gestellten Schädel entspricht.

Um die Knochenabgüsse für das Studium übersichtlicher zu machen, empfiehlt es sich, die Abgusspartien der einzelnen Abschnitte des Gehörorgans mit dünner Oelfarbe (oder Lackfarbe) verschieden zu übermalen, z. B. den Gehörgang knochengelb, die Nervencanäle hellgelb, Mittelohr hellrosa, Labyrinth grünlichgelb, Carotis carmoisin-zinnober, Sinus bulbus jugul. und Aquaeductvenen hellblau, Diploë bräunlich. — An solchen sog. Orien-

tirungspräparaten wird vorher die Spongiosa weggebrochen. Präparate, welche man nicht malen will, lackirt man mit „Fixatif".

Der Vorgang bei Anfertigung der Metallcorrosionen von Weichtheilpräparaten (Abgüsse des Mittelohrs) nach Siebenmann ist identisch mit jenem von Bezold (bei Verwendung der Wachsharzmasse): Zur besseren Durchwärmung der feuchten Schläfebeine und zu sicherer Fixirung der knorpligen Tuba gypst aber auch hier Siebenmann ein; nur die Tubenöffnung und die künstliche Knochenlücke im Proc. mastoid. werden freigelassen. Doch wird der Gypsklotz hier sofort nach dem Erstarren erwärmt und ausgegossen. Die zu verwendende Spritze muss von Stahl oder Messing sein und vor dem Gebrauche sehr gut erwärmt werden. Den luftdichten Verschluss zwischen Spritze und Knochenlücke des Proc. mastoid. ermöglicht man auf einfache Weise dadurch, dass man über die Spritzenspitze ein kurzes Stück dickwandigen, aber engkalibrigen schwarzen Gummidrains so steckt, dass aus demselben die Spitze nur etwa 3 mm herausragt. Die Auswahl passender Knochen, die weiteren Vorbereitungen und die Injection unterscheidet sich nicht von den gleichen Acten des Bezold'schen Verfahrens. Zur Corrosion dagegen wird der gut gereinigte Knochen nur in 20%ige Kalilauge gelegt, wo sich — namentlich bei Temperaturen von 40—50° C. — der Zerfall des Schläfebeins so rasch vollzieht, dass schon nach 2, längstens nach 3—4 Wochen das hellmetallglänzende Corrosionspräparat der Lauge entnommen werden kann. Zur Corrosion kindlicher „feuchter" Schläfebeine bedarf es meist nur weniger Tage.

Lehrreiche Orientirungspräparate erhält man dadurch, dass man solche ausgegossene „feuchte" Schläfebeine nur in ganz schwacher Lauge wenige Tage macerirt, bis die Weichtheile und die Diploë leicht entfernt werden können. In diesem Stadium wässert man die Knochen wieder aus während 1—2 Tagen, reinigt sie von den Weichtheilen, schont aber dabei die Tuba und entfernt nun die äussere Knochentafel der lateralen Fläche des Felsenbeins; ebenso werden die lufthaltigen Räume der vorderen und hinteren Fläche der Pyramide sorgfältig aufgedeckt und von der umgebenden Spongiosa befreit, von dem Tubencanal die äussere vordere Wand in ihrer ganzen Länge weggebrochen, in einzelnen Präparaten auch die innere Hälfte der vorderen unteren Gehörgangswand entfernt. Ist der Knochen zu stark corrodirt worden, so taucht man ihn, nachdem die Ausfüllungen des Mittelohrs herausgemeisselt und herausgegraben worden sind, noch einmal in etwas Leimwasser oder Gelatine, um ihm wieder Festigkeit zu geben und um das Herausfallen des Metalls zu verhüten.

Einzelne gelungene Metallcorrosionen des Schläfebeins erhielt ich durch folgende einfache Procedur: An einem gut ausgetrockneten, stark pneumatischen Schläfebeine wird ½—1 cm hinter der äusseren Ohröffnung ein kleines Bohrloch in den Warzenfortsatz angelegt. Hierauf wird die vordere Mündung der knöchernen Ohrtrompete und der Hiatus canalis Fallopiae mit Glaserkitt verstopft und das Präparat in trockenen, stark erwärmten Sand so eingebettet, dass nur die äussere Oeffnung des knöchernen Gehörgangs und die Bohröffnung, im Wartzenfortsatz nach oben gerichtet, vom Sande frei bleiben. Eine kleinere Quantität der verflüssigten Legirung wird nun mittelst eines erhitzten, vorn spitz zulaufenden Blechlöffels so in den Gehörgang eingegossen, dass vorerst das Metall durch das runde und ovale Fenster in die Labyrinthhöhle eindringt, worauf die Trommelhöhle und der äussere Gehörgang so weit ausgegossen werden, bis die Legirung an der Bohröffnung des Warzenfortsatzes hervordringt. Versuche, welche ich in letzterer Zeit zur Herstellung von Metallcorrosionen durch Injection der Legirung durch den inneren Gehörgang vornahm, haben ein günstiges Resultat ergeben. Zu diesem Behufe wird die den Fundus des inneren Gehörgangs und die Labyrinthhöhle trennende Knochenlamelle mittelst eines

pfriemenartigen spitzen Instruments durchbohrt und ebenso eine Bohröffnung am Processus mastoid. hinter dem äusseren Gehörgange angelegt. Hierauf wird das Präparat so eingegypst, dass nur der äussere und innere Gehörgang und die Bohröffnung am Processus mastoid. freibleiben. Die Injection der Metalllegirung von unten nach oben wird mittelst einer erhitzten Metallspritze bewerkstelligt, deren spitzer Ansatz durch einen Gummischlauchüberzug luftdicht in den inneren Gehörgang eingefügt wird. Die Injection wird so lange fortgesetzt, bis die Masse an der Bohröffnung im Warzenfortsatze hervorquillt.

Metallabgüsse des Labyrinths können durch einfache Injection der Metalllegirung durch das ovale Fenster oder im luftleeren Raume nach der Gottfried'schen Methode dargestellt werden. Dieses Verfahren, von dessen Vorzüglichkeit ich mich durch vollkommen gelungene Labyrinthpräparate des Herrn Docenten Dr. Dalla Rosa zu überzeugen Gelegenheit hatte, besteht darin, dass man die bis nahezu auf die Labyrinthkapsel verkleinerte Pyramide mit mehreren Hackstücken des Wood'schen Metalls in eine geräumige Eprouvette bringt. Diese wird mittelst eines durchbohrten Gummipfropfens verstopft und durch die Bohröffnung eine kurze Glasröhre durchgeführt. Um nun die Luft in der Eprouvette möglichst zu verdünnen und das Eindringen des geschmolzenen Metalls in die Labyrinthhöhle zu erleichtern, wird in einem mit einer gabelförmig getheilten Röhre versehenen Glaskolben Wasser auf einer Weingeistflamme zum Sieden gebracht, bis die Wasserdämpfe an den Oeffnungen der Röhre mit grosser Geschwindigkeit entweichen. Wird nun die eine Mündung der gabelig getheilten Glasröhre mittelst eines Gummischlauchs mit jener der Eprouvette verbunden, so können die Wasserdämpfe nur aus dem gemeinsamen Schenkel der Röhre entweichen, wodurch die Luft in der Eprouvette so verdünnt wird, dass das gleichzeitig über einer Weingeistflamme in der Eprouvette zum Schmelzen gebrachte Metall in sämmtliche Canäle des Labyrinths eindringt.

Bei Maceration der Präparate mit Kalilauge sind dieselben Cautelen zu beobachten, wie bei der Siebenmann'schen Methode.

2. Weichtheil-Corrosionspräparate.

An Weichtheil-Corrosionspräparaten des Schläfebeins kommen nur die lufthaltigen Räume des äusseren und mittleren Ohres zur Darstellung. Der Vorgang ist verschieden, je nachdem man einen Abguss der Ohrmuschel und des äusseren Gehörgangs oder einen solchen vom Mittelohre (Trommelhöhle, Warzenzellen und Ohrtrompete), oder endlich einen Abguss des äusseren und mittleren Ohres im Zusammenhange erhalten will.

Am leichtesten darstellbar sind Abgüsse, welche die Vertiefungen der Ohrmuschel, die Länge und Verlaufsrichtung des äusseren Gehörgangs und die Wölbung der äusseren Fläche des Trommelfells zur Anschauung bringen. Man benützt hierzu ein normales Gehörpräparat, dessen äusserer Gehörgang von Ceruminal- und Epidermismassen durch Ausspritzen vollständig gereinigt wurde und dessen Trommelfell bei der Ohrspiegeluntersuchung vollkommen normale Verhältnisse aufweist. Vor dem Eingiessen der Corrosionsmasse ist das Präparat in erhitztem Wasser zu erwärmen und nach Herausnahme aus demselben der Gehörgang durch öfteres Ausblasen mit einer erhitzten Metallspritze möglichst auszutrocknen. Als Corrosions-

masse kann man entweder die früher geschilderte Wachsharzmasse oder eine der genannten Metalllegirungen verwenden (Löwenberg). Letztere dürfen nach Professor Brunn nicht zu heiss eingegossen werden, weil sonst leicht Verbrennung und Schrumpfen der Haut des äusseren Gehörgangs und des Trommelfells eintritt und der Abguss dann formlos und dünn wird. Während des Eingiessens achte man besonders darauf, dass Gehörgang und Ohrmuschel ihre normale Lage erhalten und nicht etwa durch Zug an der Ohrmuschel eine Verschiebung ihrer gegenseitigen Lagerungsverhältnisse erleiden. Bei Verwendung von Metalllegirungen treten am Abguss in Folge von Schwere des flüssigen Metalls, welches die nach oben stehende Muschel ausfüllt, die winkligen Knickungen des Gehörgangs in zu prononcirter Weise hervor, das Trommelfell drückt sich unvollständiger ab.

Fig. 129.

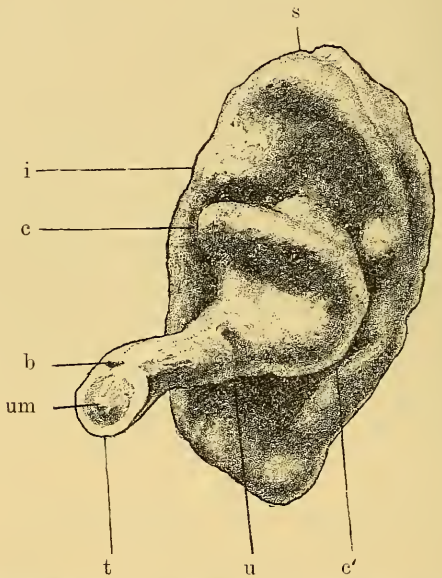

Corrosionsabguss der Ohrmuschel und des äusseren Gehörgangs (nach Bezold). s = Fossa scaphoidea. i = Fossa intercruralis. c = oberer, c' = unterer Theil der Concha. u = zweite Umbiegungsstelle des äusseren Gehörgangs. t = Trommelfellrand. um = Umbo. b = Vertiefung der Membr. Shrapnelli und des Proc. brevis.

Nach Erstarren der Wachsharz-Corrosionsmasse wird das Präparat in concentrirte Salzsäure gelegt und die Corrosion in derselben Weise durchgeführt, wie bei den macerirten Schläfebeinen. Bei Metallabgüssen wird nach Erkaltung der flüssigen Legirung die Ohrmuschel und der knorplige Gehörgang abgeschnitten und gelingt es nach Professor Brunn jetzt schon, den Abguss herauszuziehen. Wo dies nicht möglich ist, muss die Pars tympanica mit dem Meissel weggenommen oder durch 8%ige Kalilauge zerstört werden.

Etwas schwieriger gestaltet sich die Procedur bei Corrosionen des Mittelohrs. Das hierzu benützte Präparat muss derart aus dem Schädel entfernt werden, dass nach vorne zu die Ohrtrompete intact erhalten bleibt, während der hintere Knochenschnitt so geführt wird, dass die Zellen des Warzenfortsatzes durch denselben nicht eröffnet werden. Die Injection in die Mittelohrräume erfolgt nach Bezold am sichersten von einer in der Incisura mastoid. angelegten Oeffnung, da besonders bei pneumatischen

Schläfebeinen in der Nähe dieses Einschnittes häufig eine oder mehrere grosse Hohlräume lagern, welche mit dem Antrum mastoid. communiciren. Nachdem die zur Injection bestimmte Canüle in diese Oeffnung luftdicht eingefügt wurde, lässt man mittelst einer stark erhitzten, grossen Metallspritze von hier aus erwärmte Luft durch das Mittelohr streichen, wobei man sich durch das Entweichen derselben aus dem Ostium pharyng. tubae von der Communication der Höhlen im Warzenfortsatze mit den übrigen Mittelohrräumen überzeugen kann.

Vor der Einspritzung der Corrosionsmasse in das Mittelohr wird durch den Tubencanal eine Insectennadel bis in die Trommelhöhle vorgeschoben, welche, nach erfolgter Injection von der Corrosionsmasse umgeben, das Abbrechen des Tubenabgusses am Isthmus tubae verhindert. Die erhitzte Corrosionsmasse wird nun durch die Canüle an der Incisura mastoid. mit kräftigem Drucke injicirt, bis dieselbe an dem nach oben gerichteten Ostium pharyng. tubae frei von Luftblasen ausströmt. Das Präparat wird bis zum Erstarren der Corrosionsmasse in dieser Stellung erhalten und dann behufs Corrosion in concentrirte Salzsäure, bei Metalllegirungen in Kalilauge, gelegt. Wo an Weichtheil-Corrosionspräparaten äusseres und Mittelohr im Zusammenhange hergestellt werden sollen, werden mehrere starke Insectennadeln vom Gehörgange aus durch das Trommelfell eingeschoben. Die Injection der Mittelohr-

Fig. 130.

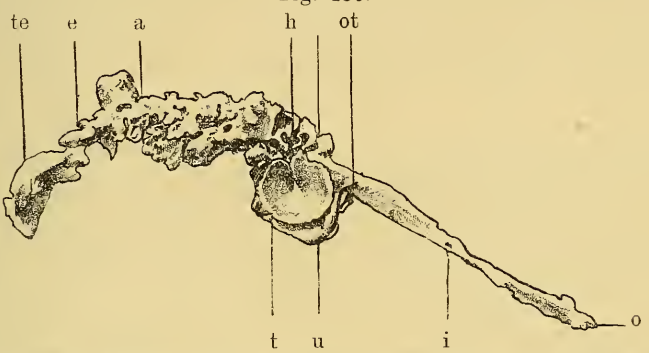

Corrosionsabguss des Mittelohrs (nach Bezold). o = Ost. pharyng. tubae. i = Isthmus tubae. ot = Ost. tymp. tubae. u = unterer Trommelhöhlenraum. t = Trommelfell mit der Hammerrinne und dem Umbo. h = Höhle für den Hammer-Ambosskörper. a = hinteres Ende des Antrum mastoid. e = Uebergangszelle. te = Terminalzelle.

räume geschieht in der früher beschriebenen Weise. Nachdem die Corrosionsmasse in den Mittelohrräumen erkaltet ist, wird das Präparat so gestellt, dass der äussere Gehörgang senkrecht nach aufwärts gerichtet ist und nachträglich dieser und die Muschel mit der flüssigen Masse gefüllt. Den Zusammenhang zwischen den Räumen des äusseren und mittleren Ohres erhalten die durch das Trommelfell eingestochenen Nadeln.

Der Weichtheil-Corrosionsabguss des Mittelohrs unterscheidet sich in vielen Beziehungen von dem Mittelohrabgusse des macerirten Schläfebeins. Bei jenen erhalten wir einen genauen Abdruck der inneren Fläche des Trommelfells, welcher bei den Knochencorrosionen selbstverständlich fehlen muss. Beim Weichtheil-Corrosionspräparate finden sich ausserdem die Höhlenräume, welche nach der Corrosion des Hammer-Ambosses und Steigbügels zurückgeblieben, ferner der durch die Tensorsehne gebildete, quer durch den Trommelhöhlenabguss ziehende Canal und die Einschnitte, welche stärkere Schleimhautfalten in der Corrosionsmasse zurücklassen. Alle diese Details fehlen am Knochen-Corrosionspräparate. Bei diesem hingegen erhalten wir

den Abguss des Facialcanals, welcher beim Weichtheilabgusse, ebenso wie die Abgüsse anderer feiner Knochencanälchen im Schläfebeine fehlt. Im Warzenfortsatze kommen beim Weichtheilabgusse nur die pneumatischen Räume zum Vorschein, beim Abgusse des macerirten Knochens auch jene der Diploëräume. Am macerirten Knochen endlich erhalten wir nur den Abguss der knöchernen Tuba Eustachii, am Weichtheilabgusse die ganze Ohrtrompete. Der Abguss bei letzterem entspricht nicht den wirklichen Raumverhältnissen des Tubencanals im Ruhezustande, sondern während ihrer maximalen Erweiterung.

Das in neuerer Zeit so vielfach zur Einbettung mikroskopischer Präparate verwendete Celloidin wurde von Professor Steinbrügge auch zur Anfertigung von Corrosionspräparaten des Labyrinths empfohlen.[1]

Steinbrügge eröffnet die Paukenhöhle vom Dache aus, durchtrennt den Musc. tensor tymp. und das Amboss-Steigbügelgelenk und trennt dann mittelst Sägeschnittes durch das Antrum mastoid., den Labyrinththeil von der Aussenwand des Mittelohrs ab. Der Stapes wird hierauf vorsichtig aus dem ovalen Fenster entfernt und dann der Knochen 48 Stunden lang in gleiche Theile Aether und Alkohol absolutus, darauf in eine dünnflüssige Celloidinlösung gelegt, welche man nach 8tägiger Einwirkung durch Abnahme des Deckels verdunsten lässt. Die in Celloidin eingebetteten Knochen werden 3 Tage lang 50%igem Alkohol ausgesetzt, darauf von dem überflüssigen Celloidin durch Abschaben befreit und in reine Salzsäure gelegt. Nach 3mal 24 Stunden kann man die macerirten Gewebe von den Abgüssen durch sanften Wasserstrahl entfernen. Auf diese Weise erhielt Steinbrügge sehr gute Präparate der perilymphatischen Labyrinthräume mit Einschluss der häutigen Gebilde; letztere durch abermalige Lösung des Celloidins in ihrem Zusammenhange darzustellen, gelang ihm bisher nicht.

Eine andere Methode zur Anfertigung von Corrosionspräparaten stammt von Barth.[2]

Bei den verschiedenen Versuchen, das Ohr einzubetten, kam Barth zu einer Methode, die Räume des Labyrinths mit Erhaltung der Weichtheile abzuformen. Das nicht entkalkte und nicht geöffnete Felsenbein kommt, nachdem es gehärtet und gefärbt (Osmiumsäure) ist, in verdünnten, dann in absoluten Alkohol und schliesslich in Chloroform. In jedem derselben bleibt es einige Tage liegen. Darauf lässt man Paraffin bei möglichst niederer Temperatur schmelzen und legt das Präparat direct aus dem Chloroform schnell hinein und erhält es in demselben, bis keine Dämpfe von Chloroform mehr aufsteigen, — bei einem menschlichen Felsenbein 5—6 Stunden. Nachdem man dann das Paraffin schnell sich hat abkühlen lassen, schneidet man das Präparat heraus, wobei man gleich einen kleinen Paraffinklotz zum späteren Aufkleben am Meatus auditorius internus oder an der Fenestra ovalis und rotunda stehen lässt. Im letzteren Falle muss natürlich vor dem Einlegen der Steigbügel entfernt und die Membrana tympani secundaria durchstossen werden. Im Uebrigen wird das Paraffin bis auf den Knochen abgekratzt. Darauf kommt das Felsenbein in concentrirte oder fast concentrirte, rohe Salzsäure, worin es je nach seiner Grösse 8—14 Tage liegen bleibt. Jetzt ist es nöthig, das Präparat, an welchem der Ausguss des inneren Ohres schon zum grossen Theile frei zu Tage liegt, vorsichtig in Wasser zu überführen und hier vermittelst einer Spritze mit langer Ausflussöffnung das noch anhaftende Gewebe abzuspritzen.

Man erhält so einen Abguss des ganzen inneren Ohres mit Einschluss der Weichtheile manchmal mit, manchmal ohne Erhaltung des Skalenperiostes, und man sieht an demselben alles, was an einem Abgusse des knöchernen Labyrinthes zu erkennen ist und dazu, obwohl er nicht völlig durchsichtig ist, die Lage des N. facialis zum Acusticus, das Hervortreten und die Verbreiterung der Nervenstämme an den Ampullen, die Ausstrahlung des R. cochleae, den Verlauf des Ductus cochlearis, den Verlauf der häutigen, halbzirkelförmigen Canäle in den knöchernen.

---

[1] Zur Corrosionsanatomie des Ohres (Centralbl. f. d. med. Wissenschaft, 1885, Nr. 31).

[2] Beiträge zur Anatomie des Ohres, Z. f. O., Bd. XVII. S. 261—266.

Bei Gehörorganen von Kindern bis zu ungefähr 10 Jahren erhält man das innere Ohr in ziemlich festem Zusammenhange mit den Nervenstämmen, so dass man schliesslich das Präparat zum Aufbewahren ganz gut am Abgusse des inneren Gehörgangs aufstellen kann. Bei Erwachsenen sind die Durchtrittsstellen der Nerven nach dem inneren Ohre durch die fortschreitende Verknöcherung so eng geworden, dass man das Präparat sehr vorsichtig behandeln muss, wenn hier die Ansätze nicht abbrechen sollen. Das Präparat in der Paraffineinbettung aufzuhellen, d. h. ganz durchsichtig zu machen, ist Barth bis jetzt nicht gelungen; dagegen erhält es etwas mehr Festigkeit, auch gegen mässige Erwärmung, wenn es einige Zeit in Wasserglas eingelegt und getrocknet, vielleicht nachträglich noch an einzelnen schwachen Stellen damit bestrichen wird. Bei weiteren Versuchen empfiehlt es sich, ein vorsichtiges Bestreichen mit in Chloroform gelösten Harzen zu probiren. Zur mikroskopischen Untersuchung eignen sich diese Abgüsse nicht mehr, wenn auch die Stützpfeiler des Corti'schen Organs meist recht gut, oft auch noch Zellen und Kerne zu erkennen sind. Dagegen kann man durch Auflösen und Entfernen des Paraffins das häutige Labyrinth darstellen. Diese Manipulation, Auflösen in Chloroform, allmäliges Ueberführen in Aether, Alkohol, Glycerin muss sehr vorsichtig vorgenommen werden, wenn nicht an den Vorhofsgebilden und noch leichter an den Canälen entstellende Schrumpfungen und Verlagerungen oder gar Zerreissungen eintreten sollen. Es gelingt aber oft, ganz gute Präparate zu erhalten. Auch diese kann man noch nachträglich färben, damit sie in Glycerin deutlich hervortreten. Barth glaubt, dass sich diese Methode mehr zur Untersuchung anderer Hohlräume eignen werde. Celloidinabgüsse werden durch Einlegen der Pyramide in Oel oder in eine alkoholische Harzlösung resistenter.

VI.

Adjustirung und Conservirung anatomischer und pathologischer Gehörpräparate.

Vorbereitende Methoden.

1. Auswässerung der Präparate.

Alle zur Aufbewahrung in einer anatomischen Sammlung bestimmten Präparate müssen im frischen Zustande entweder vor oder nach der Präparation in öfters zu wechselndem, reinem Wasser ausgelaugt werden, um das im Knochen und in den Weichtheilen zurückgebliebene Blut zu beseitigen. Der Zeitraum, binnen welchem das Blut aus dem Schläfebeine ausgelaugt wird, variirt von 1—3 Tagen. Es geschieht dies um so rascher, je häufiger das Wasser gewechselt wird und kann die Entblutung des Präparates oft schon in einem Tage bewerkstelligt werden, wenn dasselbe dem rieselnden Strome einer Wasserleitung ausgesetzt wird. Letzteres empfiehlt sich zur Vermeidung einer rasch eintretenden Fäulniss besonders in der wärmeren Jahreszeit.

Nach der vollständigen Entblutung des Präparates, welche sich daraus erkennen lässt, dass nach wiederholtem Wechsel des Wassers dasselbe sich nicht mehr röthlich färbt, wird das Object behufs Entwässerung in gewöhnlichen Weingeist gelegt, aus welchem dasselbe zur Präparation jederzeit entnommen werden kann. Letzteres empfiehlt sich indess nur bei der Zergliederung normaler Gehörorgane. Pathologische Objecte hingegen müssen stets im frischen Zustande präparirt werden, weil die krankhaft veränderten Partien des Gehörorgans, die Gewebsneubildungen in demselben durch das Auslaugen in Wasser verändert werden. Trotzdem erscheint es nöthig, auch die pathologischen Gehörpräparate, welche als makroskopische

Objecte aufbewahrt werden sollen, nach vollendeter Präparation und Aufzeichnung des Befundes vor dem Einlegen in Weingeist auszuwässern, weil an nicht entbluteten Weingeistpräparaten die Details weniger scharf hervortreten.

2. Bleichen der zur Aufbewahrung bestimmten Gehörpräparate.

Macerirte Schläfebeine werden bei günstigen Localverhältnissen am besten durch die Sonne gebleicht. Häufig indessen finden sich stark fetthaltige Schläfebeine, welche selbst nach längerer Einwirkung der Sonnenstrahlen ihre gelbe Farbe nicht verlieren. Das beste Bleichungsmittel für solche Objecte ist das Benzin. Die Manipulation mit demselben erfordert indess einen eigenen Apparat. Derselbe besteht in einer entsprechend grossen, hermetisch verschlossenen Metallcassette, in welcher in der Nähe des Bodens ein Drahtgitter zum Auflegen der Schläfebeine befestigt ist. Wird nun auf den Boden des Behälters eine Quantität Benzin ausgegossen und derselbe gut verschlossen, so wird durch die aufsteigenden Benzindämpfe das Fett aus dem Knochen ausgezogen und die Schläfebeine hiedurch vollständig gebleicht.

Ein anderes einfacheres Mittel, um gelbe Knochen zu bleichen, besteht in Einlegen derselben in eine 10%ige wässerige Lösung von Ammoniak, doch müssen die Schläfebeine mehrere Wochen der Einwirkung der öfters zu wechselnden Flüssigkeit ausgesetzt werden. Das Bleichen der Schläfebeine in Chlorwasser oder in Chlorkalklösung führt wohl rascher zum Ziele, doch wird das Knochengewebe, namentlich von jugendlichen Individuen, durch die zerstörende Einwirkung des Chlors und der Chlorwasserstoffsäure zu stark angegriffen. Kleinere Knochenpräparate, wie das knöcherne Labyrinth, das Trommelfell mit seinem Knochenrahmen und den Gehörknöchelchen können entweder in einem Gemisch von Schwefeläther und Alkohol oder in einer 6%igen Lösung von Wasserstoffhyperoxyd mit Zusatz von einigen Tropfen Ammoniak an einem möglichst dunklen Orte gebleicht werden.

Was das Bleichen nicht macerirter Gehörpräparate anlangt, so genügt in den meisten Fällen eine gründliche Entblutung des Präparats und nachheriges Einlegen in Alkohol, um den Knochentheilen eine weissliche Farbe zu verleihen. Nur bei ausnahmsweise stark gelben oder gelbbraunen Knochen ist die Anwendung eines Bleichmittels gestattet, wozu sich am besten das Einlegen des Präparats in durch Salpetersäure schwach angesäuertes Wasser ($^1/_2$: 1000) eignet.

Adjustirung der Präparate.

Bei Adjustirung anatomischer und pathologisch-anatomischer Präparate des Gehörorgans hat man in erster Linie darauf zu achten, dass das am speciellen Objecte wichtige Detail möglichst klar und übersichtlich zur Anschauung gebracht werde. Die Adjustirung zerfällt in jene von Weingeistpräparaten und in jene von Trockenpräparaten.

1. Adjustirung von Weingeistpräparaten.

Präparate, welche in Weingeist aufbewahrt werden, müssen zum Studium des anatomischen Details fast immer aus dem Gefässe herausgenommen werden. Trotzdem empfiehlt es sich, dem Präparate beim Einlegen in Weingeist eine solche Stellung zu geben, dass man auch, ohne das Gefäss zu

öffnen, das Hauptdetail durch das Glas hindurch übersehen könne. Das zur Aufbewahrung bestimmte Glasgefäss soll daher nur eine der Grösse des Präparates entsprechende Weite besitzen, um die die Ansicht störenden Lageveränderungen des Präparats, welche bei zu weiten Glasgefässen so häufig erfolgen, hintanzuhalten.

Die Mehrzahl der in meiner Sammlung befindlichen anatomischen und pathologisch-anatomischen Präparate werden in Gläsern mit gut eingeriebenem Glasstöpsel aufbewahrt, welche eine Höhe von 9 cm, eine Breite von 6 cm und eine 4 cm weite Mündung besitzen. Es sind dies Präparate, an welchen der geöffnete knöcherne Gehörgang, die äussere Fläche des Trommelfells, die Trommelhöhle und die Felsenbeinpyramide im Zusammenhange in den verschiedenartigsten Durchschnitten dargestellt sind. Präparate, an welchen ausser den eben genannten Theilen des Gehörorgans auch noch die Ohrmuschel, der Warzenfortsatz und die Ohrtrompete erhalten bleiben, müssen in grösseren Gläsern von 12 cm Höhe und 7 cm Breite untergebracht werden.

Noch umfangreichere Präparate, wie der halbe Schädel mit dem präparirten Gehörorgane, beide Gehörorgane im Zusammenhange, Frontaldurchschnitte durch den ganzen Schädel und durch das Gehörorgan müssen selbstverständlich in entsprechend geräumigen Glasgefässen aufbewahrt werden. Am besten eignen sich hierzu länglichovale, flache, mit einem Glasdeckel (mittelst Glaserkitt) verschliessbare Glasgefässe von 16 cm Länge, 7 cm Breite, 18 cm Höhe.

Flächenartige Durchschnitte des ganzen Gehörorgans, insbesondere Horizontal- und Frontaldurchschnitte decalcinirter Gehörpräparate, an welchen die Details im Weingeiste klarer hervortreten, als bei Besichtigung ausserhalb der Flüssigkeit, werden in einfacheren, 6½ cm hohen und 5 cm breiten Gläsern aufbewahrt, welche mit einer runden Glasscheibe bedeckt und an den Berührungsrändern mit gutem Glaserkitt hermetisch verschlossen werden.

Dünne Flächendurchschnitte decalcinirter Gehörorgane, welche wegen ihrer Biegsamkeit sich im Glase zusammenrollen, werden auf ungefärbten oder gefärbten (blauen, gelben, schwarzen), der Grösse des Glasgefässes entsprechenden Glasplatten befestigt. Das haltbarste Befestigungsmittel, welches im Weingeist nicht gelöst wird, ist Ichthyocolla oder gelöste Leimgelatine. Einige Tröpfchen der stark eingedickten Lösung genügen, um den oberen und unteren Rand des vorher kurze Zeit im Wasser gelegenen Präparates mit der Glasplatte so zu verbinden, dass bei behutsamem Untertauchen derselben in Alkohol das Präparat in seiner Lage fixirt bleibt.

Es würde zu weit führen, in eine Aufzählung aller möglichen Präparate und Durchschnitte des Gehörorgans, welche sich für Lehrzwecke zur Aufbewahrung in Weingeist eignen, einzugehen. Es scheint mir dies auch insoferne überflüssig, als sich die für das Studium und den Unterricht nöthigen Ohrpräparate aus den bisherigen Schilderungen der anatomischen Präparation von selbst ergeben. Es braucht hier nur im Allgemeinen bemerkt zu werden, dass für Unterrichtszwecke Weingeistpräparate und Trockenpräparate sich vortheilhaft ergänzen, indem einzelne Details an Weingeistpräparaten, andere wieder an Trockenpräparaten schärfer hervortreten. Zur Demonstration der Weichtheile des Gehörapparates insbesondere, muss jede für Lehrzwecke bestimmte anatomische Sammlung über eine grössere Serie von Weingeistpräparaten verfügen, an welchen die Ohrmuschel, der knorpelige Gehörgang, das

Trommelfell mit seinen Taschen und der Chorda tymp., die Schleimhaut und Bänder des Mittelohrs, die Binnenmuskeln des Ohres, die Tuba Eustachii mit ihrem Muskelapparate, das membranöse Labyrinth, der N. acusticus und facialis in den verschiedensten gegenseitigen Verhältnissen dargestellt sind.

Für pathologisch-anatomische Präparate ist in der Mehrzahl der Fälle die Aufbewahrung in Weingeist dem Trockenzustande vorzuziehen. Gewisse Veränderungen, z. B. Trübungen des Trommelfells, nichtadhärente Narben und atrophische Einsenkungen desselben verschwinden fast vollständig, wenn die Präparate getrocknet werden. Hingegen treten Kalkablagerungen im Trommelfelle im trockenen Zustande schärfer hervor, als am Weingeistpräparate, desgleichen manche Adhäsionsbrücken zwischen Trommelfell, innerer Trommelhöhlenwand und den Gehörknöchelchen.

Kleinere Präparate werden am zweckmässigsten in eigens hiezu gefertigten Präparatengläschen, wie sie auf Tafel S. 183, Fig. IV und VI in natürlicher Grösse abgebildet sind, zu Demonstrationszwecken aufbewahrt. Hierher gehören: Querschnitte des knorpelig-membranösen Gehörgangs, das Trommelfell mit dem Annulus tymp., das aus dem Sulcus tymp. herauspräparirte und in die einzelnen Schichten zerlegte Trommelfell, Durchschnitte durch die Längsachse des decalcinirten Hammers und des Trommelfells mit der Profilansicht der Shrapnell'schen Membran und des Prussak'schen Raumes, Längs- und Querschnitte der isolirten Tuba Eustachii, der Hammer mit dem herauspräparirten M. tens. tymp., der Steigbügel mit dem M. stapedius, jenes Stück der inneren Trommelhöhlenwand, an welcher der Steigbügel mit dem M. staped., das runde Fenster und der N. facialis herauspräparirt wurden, ferner die äussere Labyrinthwand mit der Steigbügelplatte und dem Anfangstheile der Spiralplatte, der Sacculus mit den membranösen Bogengängen, die häutige Schnecke, Durchschnitte gehärteter und decalcinirter Felsenbeine etc. Besonders klar und schön präsentiren sich gefärbte Durchschnitte der Trommelhöhle mit dem Querschnitte des Hammer-Ambossgelenks, des Längsschnitts des Hammers mit der Profilansicht der Shrapnell'schen Membran und dem Prussak'schen Raume, der Schnecke und des Vorhofs mit den Querschnitten der Säckchen und Ampullen. Auch mikroskopische Schnitte dieser Gebilde, welche etwas zu dick für die histologische Untersuchung ausgefallen sind, bieten, in kleinen Gläsern aufbewahrt, bei Lupenuntersuchung im auffallenden Lichte sehr schöne und instructive Lehrobjecte. Um solche Schnitte in einer geraden Fläche zu fixiren, werden dieselben an beiden Enden mittelst eines Tröpfchens flüssiger Gelatine auf ein längliches farbiges Glasplättchen (gelb oder blau) befestigt und nach einigen Minuten in das mit gewöhnlichem Präparatenspiritus gefüllte Gläschen gebracht.

Von pathologischen Präparaten, welche in kleineren Glasgefässen aufbewahrt werden, sind zu erwähnen: Kalkablagerungen, Perforation, Narben am Trommelfelle, Granulationen und Polypenbildung an denselben,[1] Polypen des Gehörorgans, cariöse Gehörknöchelchen, die ganz oder theilweise durch Nekrose exfoliirte Labyrinthkapsel, die ausgestossene Schnecke u. s. w.

[1] Vergl. die Abbildung in meinem Lehrbuche der Ohrenheilkunde, 2. Aufl. S. 188.

Als Conservirungsflüssigkeit zur Aufbewahrung der Gehörpräparate bediene ich mich des gewöhnlichen 50%igen Präparatenspiritus, nur ausnahmsweise bei kleinen Objecten (membranöse Schnecke, Bogengänge, Trommelfell etc.) des Laskowski'schen Carbolglycerins (1—5%).

Ein wichtiges Postulat bei Anlage einer anatomischen Sammlung ist die Verwendung von gut schliessenden Präparatengläsern, weil viele Präparate nach Verdunsten des Alkohols bis zur Unbrauchkarkeit eintrocknen. Unvollkommen schliessende Gläser, welche mit dem Glasstöpsel verschlossen und mit der Mündung nach unten gekehrt, die Flüssigkeit, wenn auch nur tropfenweise abfliessen lassen, müssen ausgeschieden und durch gut schliessende ersetzt werden. Zur Sicherung eines luftdichten Verschlusses wird die Circumferenz des Glasstöpsels mit einer Mischung von Stearin und Ceresin leicht bestrichen. Am sichersten wird das Verdunsten der Conservirungsflüssigkeit durch Verwendung des Glaserkitts als Verschlussmittels verhindert, doch ist diese Art des Verschlusses (siehe S. 179) nur bei Präparaten zu empfehlen, welche zur Demonstration nicht immer aus dem Glase herausgenommen werden müssen. Präparate, welche bei nicht genügender Aufsicht durch Verdunsten des Alkohols austrocknen, werden durch 1—2 Tage in durch Salpetersäure stark angesäuertes Wasser (2—3%) zum Aufquellen gebracht und dann wieder in Alkohol gelegt. Es ist selbstverständlich, dass die braun oder trüb gewordene Conservirungsflüssigkeit durch frischen Präparatenspiritus zu ersetzen ist.

2. Adjustirung von Trockenpräparaten.

Die Adjustirung und Aufstellung von Trockenpräparaten ist für die intacte Erhaltung derselben von grosser Wichtigkeit. Bei der Adjustirung hat man besonders darauf zu achten, dass die zur Ansicht bestimmten Partien des Präparats sich frei und klar dem Auge darbieten. Präparate der Trommelhöhle und des Labyrinths insbesondere müssen in einer Weise adjustirt werden, dass sie einen allseitigen Einblick in die betreffenden Cavitäten gewähren. Es braucht nicht weiter hervorgehoben zu werden, dass neben der zweckmässigen Adjustirung der Gehörpräparate auch dem ästhetischen Geschmacke insoweit Rechnung getragen werden soll, dass dem Präparate eine gefälligere Form gegeben werde.

Kleinere Präparate, wie die äussere und innere Fläche des im Sulc. tymp. ausgespannten Trommelfells, die Gehörknöchelchen, Durchschnitte durch den Vorhof und die Schnecke werden am besten auf kleine, 4 cm hohe und 2 cm breite, schwarze Brettchen mit einem Leimtröpfchen fixirt. Kleine Glasplatten (verkleinerte Objectträger) haben den Vortheil, dass das auf denselben fixirte Object von beiden Seiten besichtigt werden kann. Um das Präparat vor Staub und Insecten zu schützen, wird das Brettchen (oder die Glasplatte) auf einem runden, 4 cm im Durchmesser betragenden Stative befestigt und mit einem 5 cm hohen, rundlichen Glassturz bedeckt (S. 183, Fig. I und III in natürlicher Grösse).

In gleicher Weise können kleinere Präparate in einer, auf einem Stative ruhenden, runden, vertieften Kapsel angebracht werden, welche an ihrer Vorderseite durch ein eingepasstes Uhrglas geschlossen wird (S. 183, Fig. II). Eine noch einfachere Methode der Adjustirung, wie sie in Fig. VII abgebildet ist, besteht darin, dass man auf ein 8 cm langes und 4½ cm breites, schwarz polirtes oder lackirtes Holzbrettchen die kleinen Präparate mit einem Tröpfchen Leim fixirt und mittelst eines Uhrglases in der Weise abschliesst, dass die mit Leim bestrichenen Ränder desselben mit dem Brettchen sich fest verbinden.

Grössere Trockenpräparate adjustire ich für meine Sammlung in zweierlei Form. Ist das Präparat so gefertigt, dass die zur Ansicht bestimmten Theile nur von einer Seite gesehen werden können, z. B. die Ansicht des Cavum tymp. von oben, der Einblick in die Trommelhöhle von unten, Horizontalschnitte durch das ganze Gehörorgan etc., so wird das Prä-

parat an seinen zwei entgegengesetzten Enden oder an irgend einer anderen entsprechenden Stelle mit einem Drill durchbohrt und mittelst eines Messing- oder Drahtstiftes auf ein polirtes oder schwarz lackirtes Brettchen befestigt. Es ist klar, dass die zur Fixirung bestimmten Bohröffnungen am Präparate ausserhalb der anatomisch wichtigen Partien desselben angebracht werden, und wo dies thunlich ist, an solchen Stellen, wo der fixirende Stift nicht sofort ins Auge fällt. Um letzteres ganz zu vermeiden, wird ein $1^1/_2$—2 cm langer Metallstift bis zur Hälfte in das Holzbrettchen eingeschlagen und das freie, mit Leim bestrichene Stück des Stiftes in einen an der unteren Seite des Präparats angebrachten Bohrcanal eingefügt. Die Grösse solcher Fixationsbrettchen variirt je nach der Grösse des Präparats von 9 cm Länge und 6 cm Breite bis 14 cm Länge und 8 cm Breite. Für kleine Objecte genügen Brettchen von 6 cm Länge und 4 cm Breite. Anstatt der Holzbrettchen können auch viereckige oder längliche Glasplatten benützt werden, auf welchen die Präparate mittelst Leims oder Porcellankitts (Syndektikon) fixirt werden. Um die Präparate vor Staub und Insecten zu schützen, werden 4—8 Präparate in entsprechend grossen Schachteln aufbewahrt, deren Deckel zur bequemeren Uebersichtlichkeit mit einer Glasscheibe versehen werden kann. Ein möglichst luftdichter Verschluss ist insbesondere bei jenen Trockenpräparaten unumgänglich nöthig, deren Weichtheile durch die Laskowski'sche Conservirungsflüssigkeit (Glycerin 100,0, Acid. carbolic. 5,0, Acid. boric. 1,0) imprägnirt wurden, weil solche nicht genügend geschützte Objecte im Laufe der Zeit durch Staub so verunreinigt werden, dass ihre Reinigung kaum je wieder vollständig gelingt.

Präparate, welche von allen Seiten besehen werden müssen, z. B. das aus einem Stücke herauspräparirte Trommelfell mit der Kette der Gehörknöchelchen und dem Labyrinthe, werden nach der auf S. 183, Fig. V gegebenen Abbildung auf einem Stative befestigt, welches mit einem entsprechend grossen Glassturze geschlossen werden kann. Der Durchmesser des runden Stativs beträgt 10 cm, die Höhe der das Präparat tragenden Säule 4 cm und die Höhe des Glassturzes, welcher in einer rinnenförmigen Vertiefung des Stativs eingepasst ist, 8—9 cm.[1] Diese Art der Adjustirung empfiehlt sich wegen der Möglichkeit einer allseitigen Besichtigung des Objectes auch für Wachsharzcorrosionspräparate, welche durch den Glassturz vor Staub und mechanischen Einwirkungen geschützt werden.

Kleine Trockenpräparate: Trommelfelle, Gehörknöchelchen, Abgüsse des Labyrinths können auch auf einer schwarzen Holzplatte unter Glas und Rahmen adjustirt werden. Als die schönsten in dieser Art zusammengestellten anatomischen Präparate des Gehörorgans können die von Hyrtl's Meisterhand geschaffenen zwei Tafeln bezeichnet werden, welche die vergleichende Anatomie der Gehörknöchelchen und des knöchernen Labyrinths repräsentiren.

Schutz der Trockenpräparate gegen die Zerstörung durch Insecten.

Alle zur Aufbewahrung bestimmten Trockenpräparate sind, um vor der zerstörenden Einwirkung der Insectenlarven geschützt zu werden, mit einer Sublimatglycerinlösung (3 Theile Glycerin, 7 Theile Wasser, 0,01 Quecksilbersublimat) zu bestreichen. Anstatt des Sublimats kann auch arsenige Säure (0,1) verwendet werden. Das Bestreichen der Weichtheile

[1] Auf diese Weise habe ich eine von mir hergestellte, aus 60 Präparaten bestehende Sammlung adjustirt, welche im Jahre 1876 vom Museum des College of Physicians in Philadelphia acquirirt wurde.


I.
II.
III.
V.
IV.
VI.
VII.

(nicht auch des Knochens) geschieht mittelst eines feinen Aquarellpinsels. Insbesondere muss die äussere und innere Fläche des Trommelfells, welches am häufigsten von den Larven zerstört wird, sorgfältig bepinselt und von der Flüssigkeit durchtränkt werden. Um die Membran auch dauernd geschmeidig zu erhalten, und die Entstehung von Trockenrissen hintanzuhalten, empfiehlt es sich, die Einpinselung derselben nach 3—4 Jahren zu wiederholen. Präparate, welche von der Laskowski'schen Conservirungsflüssigkeit (5 % Carbolglycerin mit Zusatz von 1 % Borsäure) durchtränkt wurden, werden wohl in der Regel von den Insectenlarven nicht angegriffen, doch empfiehlt es sich wegen der grösseren Sicherheit auch an diesen das Trommelfell mit Sublimatglycerin zu bepinseln.

Trotz dieser die Präparate vor Zerstörung schützenden Imprägnirung halte ich es für zweckmässig, beim Eintritt der wärmeren Jahreszeit die einzelnen Schränke der anatomischen Sammlung mit in Tüll gehüllten Stücken von Kampfer zu versehen, durch dessen Geruch das Einnisten der Insecten hintangehalten wird.

Präparate, an welchen sich Spuren eingenisteter Insecten in Form bräunlichgrauer Körnchen zeigen, sind entweder aus der Sammlung ganz auszuscheiden oder behufs Zerstörung der Insectenlarven in Sublimatspiritus (1 : 300) zu legen. Finden sich an mehreren Präparaten der Sammlung Anzeichen einer stattgehabten Einnistung von Insecten, so müssen alle Trockenpräparate in einen luftdicht schliessenden Kasten gestellt und zur Abtödtung der Insectenlarven durch 5—6 Stunden der Einwirkung von Schwefelkohlenstoffdämpfen ausgesetzt werden.

Zweiter Theil.

Die histologische Untersuchung des Gehörorgans im normalen und pathologischen Zustande.

Einleitung.

Die histologische Untersuchung der Gewebe des Gehörapparates bildet einen integrirenden Theil der Sectionstechnik des Ohres. Denn obwohl wir bei der Zergliederung pathologischer Gehörapparate oft genug durch den makroskopischen Befund über die anatomische Grundlage der Hörstörung aufgeklärt werden, so gibt uns doch in vielen Fällen nur die histologische Untersuchung Aufschluss über jene Functionsstörungen, welche durch feinere Structurveränderungen am Gehörapparate bedingt sind und deren Erkenntniss mit freiem Auge unmöglich wäre.

Die Histologie des Gehörorgans ist mit ungleich grösseren Schwierigkeiten verbunden, als jene anderer Organe. Es liegt dies in der Zusammensetzung des Gehörapparates aus Geweben von vielfach differenten Eigenthümlichkeiten. So sehen wir den Schallleitungsapparat und die zarten Endgebilde des N. acusticus im Labyrinthe allseitig von sehr festen, knöchernen Hüllen umgeben, welche eine pathologisch-histologische oder eine topographisch-anatomische Durchforschung nur dann zulassen, wenn durch geeignete Entkalkungs- und Einbettungsmethoden alle Gewebe gleichmässig schnittfähig werden. Diese Vorbereitungsmethoden erfordern aber die grösste Sorgfalt und Umsicht, um die alterirende und schädigende Einwirkung der Entkalkungsflüssigkeiten auf die zarten, bindegewebigen, Epithelial- und nervösen Gebilde des mittleren und inneren Ohres hintanzuhalten.

Das zur mikroskopischen Untersuchung bestimmte Gehörorgan

muss daher sowohl im normalen, als auch im pathologischen Zustande fast immer der Einwirkung bestimmter chemischer Agentien unterworfen werden, durch welche die möglichst vollkommene Erhaltung der natürlichen Zell- und Gewebsstructuren bewirkt (Fixirung), das Auftreten postmortaler Zersetzungsvorgänge, welche auf die zarteren Gewebe destruirend einwirken könnten, hintangehalten (Conservirung) und die ungleichartigen Gewebe in eine gleichmässig schnittfähige Consistenz gebracht werden sollen (Erhärtung, Entkalkung). Handelt es sich bloss um die Untersuchung von Weichgebilden des Ohres (Trommelfell, Gehörgangs- und Mittelohrauskleidung, Ohrtrompete, häutiges Labyrinth), so ist es in der Regel möglich, durch Anwendung einer bestimmten Conservirungsflüssigkeit (Chromsalze, Alkohol), welche zugleich Erhärtung, Fixirung und Fäulnissbehinderung bewirkt, allen oben aufgestellten Anforderungen Genüge zu leisten. In einzelnen Fällen jedoch, wo ganz bestimmte Organisationsformen (Zellkerne, Nervenfasern etc.) zum Gegenstande der Untersuchung gemacht werden sollen, muss man sich combinirter Fixirungs- und Conservirungsmethoden bedienen. Es ist selbstverständlich, dass in Fällen, wo es sich um eine topographisch-histologische Untersuchung des Gehörorgans handelt, der betreffende Organabschnitt oder auch das ganze Gehörorgan mit seinen knöchernen Hüllen entkalkt werden muss, um dasselbe in toto der mikroskopischen Untersuchung zuzuführen.

Vorbereitende Methoden.

1. Fixirung und Härtung.

Zweck der Fixirung ist die vollkommene Erhaltung der natürlichen Zellstructur. Die normale Histologie des Gehörorgans, besonders die complicirten anatomischen Verhältnisse des membranösen Labyrinths, lassen sich ohne vorhergehende fixirende Behandlung der Präparate in keiner Weise erfolgreich studiren. Zumal hier, wo es sich um das möglichst deutliche Hervortreten ganz bestimmter protoplasmatischer Zellformen im mikroskopischen Bilde handelt, müssen die allerfeinsten Methoden der histologischen Technik herangezogen werden, um nicht bloss die mikroskopische Structur der überaus zarten Gebilde des Hörapparates darzustellen, sondern auch die wichtigeren protoplasmatischen Gebilde daselbst in elective Weise zur Anschauung zu bringen. Es findet hier neben den gewöhnlichen Fixirungsmethoden der Präparate auch die Imprägnirung derselben mit Metallsalzen (Osmium, Gold) ausgedehnte Anwendung, wodurch namentlich die nervösen Elemente des inneren Ohres, die zelligen Endausbreitungen des Hörnerven kraft ihrer eigenthümlichen chemischen Reaction auf diese Substanzen in einer ganz bestimmten Form und Farbe zur Beobachtung gelangen.

Je frischer das Präparat, desto natürlicher sind die Bilder, welche die fixirende Behandlung liefert. Erfolgreiche Metallimprägnirungen zumal können nur an ganz frischen Gehörorganen erzielt werden. Die in der Neurohistologie gebräuchlichen Vergoldungsmethoden (Freud) von Schnitten

können in der Oto-Histologie nur in sehr beschränktem Maasse Anwendung finden, weil die nothwendig vorhergegangene Entkalkung der Präparate dem Zellprotoplasma gewöhnlich seine reducirenden Fähigkeiten raubt.

Als allgemeiner Grundsatz hat zu gelten, dass die betreffenden Gehörorgane, ohne vorher in Wasser ausgewaschen zu sein, nach Entfernung der äusserlich anhaftenden überflüssigen Theile direct in die betreffende Flüssigkeit einzubringen sind. Da die meisten der hier in Anwendung kommenden Substanzen gleichzeitig als Härtungs-, Conservirungs-, ja sogar als Entkalkungsmittel dienen können, so haben die der Präparation unterworfenen Gehörorgane so lange in den betreffenden Lösungen zu verbleiben, bis man sich von der genügenden Erhärtung der Weichtheile resp. von der Entkalkung überzeugt hat.

1. Die Chromsäure und ihre Salze. Die Chromsäure in 0,1—1%iger wässeriger Lösung hat sowohl fixirende, als erhärtende, conservirende und decalcinirende Eigenschaften und ist daher für unsere Zwecke ein vorzügliches Mittel. Der einzige Nachtheil, der ihr, wenn auch nur bei sehr langer Anwendungsdauer, anhaftet, ist der, dass die Präparate häufig eine intensiv dunkelgrüne Färbung von reducirtem Chromoxyd annehmen, worunter die Tinctionsfähigkeit der Weichtheile des Gehörorgans für Carmin-, Hämatoxylin- und Anilinfarben leidet.

Am meisten in Gebrauch sind als Fixationsmittel das Kalium und Ammonium bichromicum in 2%iger Lösung und die Müller'sche Flüssigkeit, ein Gemisch aus 2 Theilen doppeltchromsauren Kali, 1 Theil schwefelsauren Natron und 100 Theilen Wasser. Bei täglichem Wechseln dieser, in reichlicher Menge anzuwendenden Flüssigkeiten, ist in 1—3 Wochen, manchmal schon in wenigen Tagen eine haltbare Fixirung der Gewebsstructuren des Gehörorgans erzielt, worauf man zur Entkalkung schreitet.

2. Eines besonderen Rufes in der Oto-Histologie erfreut sich die Fixirungsflüssigkeit von Tafani. Dieselbe besteht aus 80 Theilen einer 0,4%igen wässerigen Lösung von Kali bichrom. und 20 Theilen einer 1%igen wässerigen Lösung von Ueberosmiumsäure. Beide Flüssigkeiten sind erst unmittelbar vor dem Gebrauch mit einander zu vermischen. Nach 24stündigem Stehenlassen der in die Lösung gebrachten Präparate ist eine genügende Fixirung und Reduction der Osmiumsäure eingetreten.

3. Gute Dienste leistet auch die von Vlakovits angegebene, weniger kostspielige Chrom-Alkohol-Fixationsflüssigkeit, welche ich häufig zur Fixirung bei pathologischen Präparaten verwende; dieselbe besteht aus einem Theile 5%iger wässeriger Chromsäurelösung und 16 Theilen 90°igen Alkohols und bewirkt in 24 Stunden ausreichende Fixirung. Die Nachhärtung hat dann in Alkohol zu erfolgen.

Eine sehr empfehlenswerthe Fixirungsflüssigkeit für normale und pathologische Gehörorgane ist das von Urban Pritchard empfohlene Gemenge: Acid. chromicum cryst. 1 g, Aqu. dest. 20 g, Alkohol 90° 180 g, in welchem das Object 7—8 Tage liegen gelassen wird.

4. Für pathologisch-histologische Untersuchungen, besonders dort, wo es sich um das Studium pathologischer Zellproliferationen handelt, ist die zur Darstellung von Kerntheilungsfiguren allgemein gebräuchliche Flemming'sche Fixirungsmethode besonders zu empfehlen. Die Flemming'sche Lösung besteht aus 15 Theilen 1%iger Chromsäure, 4 Theilen 2%iger Osmiumsäure und einem Theile Eisessig (Acid. acet. glaciale). Die möglichst frischen Gewebstheile bleiben 2—3 Tage darin, werden nach gutem Auswaschen entkalkt, dann in Alkohol gehärtet, geschnitten und mit kernfärbenden Anilinfarben gefärbt (s. Färbungstechnik).

5. Gute Resultate liefert auch die von Altmann empfohlene 3%ige Salpetersäure, die wegen ihrer vorzüglichen decalcinirenden Eigenschaften gerade für oto-histologische Zwecke besonders brauchbar erscheint. (Die nachträgliche Färbung hat mit Hämatoxylin zu geschehen.)

6. Imprägnirung mit Metallsalzen. Für oto-histologische Zwecke kommen die Gold- und die Osmiumbehandlung vorzüglich in Verwendung. Durch die Einwirkung der Gold- und Osmiumverbindungen auf das Gewebe wird nämlich nicht bloss eine ausgezeichnete Fixirung der Structurelemente erzielt, sondern, was gerade für die histologische Untersuchung des Labyrinths und des Schallleitungsapparates von besonderem Werthe ist, es lagert sich kraft der reducirenden Fähigkeiten gewisser Gewebselemente (Nerven, Epithelzellen etc.) in diesen das Metall in feinkörniger Form ab, wodurch dieselben im mikroskopischen Bilde scharf differenzirt erscheinen. Demgemäss verwenden wir die Metallimprägnirungen besonders zur Darstellung der Gefässe und Nerven des Trommelfells, der Trommelhöhlen- und Tubenschleimhaut und der Nervenendigungen in den Säckchen, den Ampullen und im Corti'schen Organe. Die der Metallimprägnirung zu unterziehenden Gewebspartien sollen so frisch, wie nur immer möglich, ohne zuvor einer anderen Behandlung (Alkohol, Chrom etc.) unterworfen gewesen zu sein, in die betreffende Fixirungsflüssigkeit gebracht werden. Dieselbe muss, um vor dem zersetzenden Einflusse des Tageslichts geschützt zu sein, in einem braunen Fläschchen an dunklem Orte aufbewahrt gehalten werden.

I. Vergoldung. Als Reagens wird ausschliesslich das Goldchlorid in ½—1%iger wässeriger Lösung benützt. Zur Beschleunigung der Reduction wird nach erfolgter Einwirkung der Metallsalzlösung eine schwache organische Säure (Ameisen- oder Essigsäure) verwendet.

Die charakteristische Einwirkung des Goldchlorids besteht darin, dass sich die Achsencylinder der Nerven und die Nervenendigungen im Gehörlabyrinthe dunkelviolett bis dunkelschwarzroth färben. Dieselbe Farbe erhalten auch die Gefässe und Nerven des Trommelfells und der Mittelohrschleimhaut, das Zellprotoplasma der verschiedenen Epi- und Endothelien (Schleimhaut, Trommelfell, häutiges Labyrinth etc.), doch nur, wenn in ganz frischem Zustande untersucht.

Methoden: a) Die frischen Gehörorgane oder Theile derselben kommen zunächst in eine 0,5%ige Goldchloridlösung. Die Dauer des Aufenthalts darin richtet sich nach der Gewebsart, mit der man es zu thun hat und nach dem Volumen des Präparates. Membranen, Trommelfell, Trommelhöhlen- und Tubenschleimhaut, Säckchen und Bogengänge werden durch eine Viertelstunde, massigere Gewebe, Tuba Eustach., Trommelhöhle, die Pyramide, durch eine halbe bis eine ganze Stunde darin belassen. Sodann werden die Goldpräparate dem Lichte ausgesetzt, durch 24 Stunden in einer Flüssigkeit bewahrt, welche auf je 10 g Wasser 10 Tropfen Ameisensäure enthält. Bei kalkreichen Geweben muss die Goldlösung stärker, für das Corti'sche Organ etwa 5%ig genommen werden. Die Präparate gewinnen oberflächlich eine tief dunkelviolette Farbe.

b) Eine andere Methode ist die, die Theile frischer Gehörorgane in eine 0,5%ige Goldchloridlösung, welcher eine minimale Menge Essigsäure beigesetzt ist, einzulegen und dieselben ¼—1 Stunde bis zur strohgelben Färbung derselben darin zu lassen. Nun erfolgt Abspülen in destillirtem Wasser und weiteres Aufbewahren der Präparate in mit Essigsäure angesäuertem Wasser durch 24 bis 48 Stunden an einem lichten Orte, bis gehörige Reduction eingetreten ist. Die Farbe der Präparate ist dann dunkelblauroth, violett, blau oder tiefgrau geworden. Nachhärtung in Alkohol.

c) Docent Dr. E. Berger in Paris vergoldet nach der nachfolgenden Vorschrift, welche auch ich an Corti'schen Organen frisch getödteter junger Thiere mit Vortheil angewendet habe. Die frischen Gehörorgane kommen in eine Lösung, deren Zusammensetzung die nachfolgende ist: 1% Goldchlorid, 1% Salzsäure,

23% Glycerin und 75% destillirtes Wasser. Darin verbleiben die Präparate 6 bis 8 Stunden bis zur dunklen Blaufärbung, dann erfolgt Auswaschen in Wasser und Nachhärten in Alkohol. Ich entkalkte dann die Präparate mit gesättigter Pikrinsäurelösung.

d) Gute Reduction wird auch bei Benützung des Amylalkohols (1 Tropfen auf 10 g Wasser) erzielt, welcher allein oder in Verbindung mit Essigsäure oder Ameisensäure als Reductionsmittel nach stattgehabter Goldimprägnirung angewendet wird.

Stöhr lässt 8 ccm 1%ige Goldchloridlösung mit 2 ccm Ameisensäure in einem Reagensgläschen aufkochen und dann erkalten. In dieser Mischung bleibt das Object 1 Stunde im Dunkeln, dann Auswaschen in destillirtem Wasser und Einlegen in eine Mischung von 10 ccm Ameisensäure und 40 ccm destillirtem Wasser der Luft ausgesetzt. Reduction erfolgt nach 24—48 Stunden. Aufbewahrung des Präparates in 70%igem, dann 90%igem Alkohol im Dunkeln durch 8 Tage.

Die Goldimprägnirung, ebenso wie die mit Osmium kommt nur an den oberflächlichen Schichten zur Geltung, da die chemischen Veränderungen, welche aus den eigenthümlichen Gewebsreactionen hervorgehen, ein weiteres Eindringen der Metallsalzlösungen in die Tiefe verhindern. Will man daher gelungene Reductionsbilder erhalten, so muss man vor Allem für einen ausreichenden Contact der zu vergoldenden Gewebe mit der Goldchloridlösung sorgen. Bei der Untersuchung der Auskleidungen der Trommelhöhle und der membranösen Labyrinthgebilde sind demnach diese Hohlräume in geeigneter Weise, ohne Schädigung wichtiger Theile, zu eröffnen. Dies geschieht, für die Trommelhöhle am Tegmen tymp., für das Labyrinth am oberen Bogengange, eventuell durch einen Einstich in die Membran des runden Fensters.

Handelt es sich bloss um die Vergoldung des Trommelfells oder der isolirten Trommelhöhlen- und Tubenschleimhaut, so müssen diese Gebilde, um eine directe Einwirkung der Metalllösung zu ermöglichen, vorerst an ihren freien Oberflächen durch Abpinselung mit indifferenter Kochsalzlösung (0,6%) von accidentiellen Secret- und Epithelauflagerungen befreit werden.

Die Nachhärtung der vergoldeten Gewebe geschieht in Alkohol; die eventuelle Entkalkung bei minder consistenten Felsenbeinen (junge Thiere, Embryonen) durch Pikrinsäure, bei consistenten durch salzsauren Alkohol oder Salpetersäure (s. Entkalkungsmethoden).

II. Osmiumbehandlung. Die Osmiumsäure in 0,5—2%iger Lösung zur Fixirung und Reduction frischer Gewebspartien des Gehörorgans wird verwendet, wenn es sich um die Darstellung von Blutgefässen, markhaltigen Nervenfasern und pathologischer Verfettung in zelligen Elementen handelt. Da die rothen Blutkörperchen unter der Einwirkung der Osmiumsäure dunkel gebräunt werden, so heben sich die von ihnen erfüllten Gefässe als dunkelschwarzbraune Stränge von den übrigen Geweben ab. Alle fetthaltigen Gewebe nehmen unter der Osmiumreduction eine schwarzblaue Färbung an, daher das Nervenmark und fetthhaltige Zellen in ausgezeichneter Weise kenntlich zu machen sind. Wie bei der Goldchloridbehandlung beschränkt sich auch die Osmiumreduction hauptsächlich auf die Oberfläche der Präparate, daher alle bei der Vergoldung zu berücksichtigenden Cautelen auch hier zu gelten haben. Am besten tritt die Färbungsreaction an frischen Präparaten ein, lange nicht so schön an vorher gehärteten, zumal an mit Alkohol behandelten, weil dieser den Geweben einen Theil ihres Fettgehalts extrahirt.

Vorschrift: Die betreffenden Gehörorganstheile oder die ganzen Organe kommen, je nach dem Volumen der zu untersuchenden Objecte, in eine geringe Quantität (1—8 ccm) 1—2%iger wässriger Osmiumsäurelösung und bleiben daselbst an einem dunklen Orte so lange, bis Härtung und Blaufärbung eingetreten sind (1—24 Stunden). Hierauf durch einige Stunden wiederholtes und intensives Aus-

waschen in mehrmals zu wechselndem, destillirtem Wasser, welchem einige Tropfen Essigsäure zuzusetzen sind, dann ebenso langes Auswaschen in 0,6%iger Kochsalzlösung. Weichtheile werden in allmälig verstärktem Alkohol weiter conservirt, Knochenpartien nach einer der später zu beschreibenden Methoden entkalkt.

III. Palladiumchlorür wirkt in ähnlicher Weise auf Nerven und Protoplasma wie das Goldchlorid. Eine combinirte Osmium-Palladiummethode zur Fixirung und farbigen Reduction des häutigen Labyrinths stammt von Dr. Schönlein in Halle. Die Vorschrift lautet: Die freipräparirte Schnecke wird, nachdem der Steigbügel aus dem ovalen Fenster entfernt ist, in eine ½%ige Osmiumsäurelösung gebracht und verbleibt darin 24 Stunden lang. Nun wird ausgewaschen und das Präparat kommt in eine 0,1%ige Lösung von Palladiumchlorür, welcher 10 Tropfen Salzsäure zuzusetzen sind. Diese Lösung dient gleichzeitig zur Entkalkung. Die Lösung muss täglich mehrmals gut aufgeschüttelt werden, wobei jeden Tag 1 Tropfen Salzsäure zuzusetzen ist, bis die Entkalkung perfect ist. Die Dauer des Verfahrens beträgt 3—6 Wochen, je nach der Härte des Knochens. Hierauf gründliches Auswaschen, Nachhärtung in absolutem Alkohol, Einbetten in Celloidin und Anfertigung von mikroskopischen Schnitten.

Die Eingangs dieses Abschnitts ausführlicher geschilderten Chromsäuresalze bewirken gleichzeitig die zur schnittfähigen Consistenz nöthige Härtung der Weichtheile des Gehörorgans. Je grösser die zur Verwendung kommende Flüssigkeitsmenge und je rascher dieselbe gewechselt wird, desto vollkommener gelingt die Härtung. Nur selten bedient man sich in der Oto-Histologie wegen der oft störenden Gerinnungsbilder der schnellen Härtung mittelst absoluten Alkohols, durch welchen nach 2—3maligem Wechseln im Laufe eines Tages das Präparat vollkommen erhärtet und schnittfähig wird.

Nach genügender Fixirung wird das Präparat in destillirtem Wasser gründlich ausgewaschen und zur Vervollständigung der Härtung und weiteren Conservirung entweder in allmälig verstärkten Alkohol, eventuell behufs Decalcinirung in eine Entkalkungsflüssigkeit gelegt (siehe „Entkalkung“).

2. Entkalkung.

Zur Entkalkung des Knochengerüstes des Gehörorgans bedient man sich ausschliesslich wässeriger Lösungen verschiedener Mineralsäuren in wechselnden Concentrationsgraden.

Man unterscheidet eine länger dauernde und schonendere Entkalkungsmethode und die rasche Entkalkung (sog. Schnellmethode), bei welcher höhere Concentrationsgrade der Säuren benöthigt werden. Jede dieser Methoden hat ihre besonderen Vor- und Nachtheile, welche im Anschlusse an die Darlegung der einzelnen Methoden eingehend gewürdigt werden sollen.

Jedes zu entkalkende Präparat ist, nachdem es vorher einem entsprechenden Fixationsverfahren unterzogen wurde, vor der Einbringung in die Entkalkungsflüssigkeit so lange in frischem Wasser auszuwaschen, bis das Spülwasser keine Farbe mehr annimmt und rein abfliesst. Weiter ist das Knochenpräparat von sämmtlichen adhärirenden Weichtheilen möglichst vollständig zu befreien, insbesondere ist die Dura mater vom Felsenbeine abzuziehen, um die decalcinirende Lösung unmittelbar auf den Knochen einwirken zu lassen. Das Präparat selbst muss durch Abtragung aller überflüssigen Knochentheile mittelst Säge und Knochenzange auf ein möglichst geringes Volumen verkleinert und in reichliche Mengen von Entkalkungsflüssigkeit eingelegt werden, da die Entkalkung um so gleichmässiger und schneller von Statten geht, je kleiner das Präparat und je grösser das Quantum der Entkalkungsflüssigkeit ist.

Die Entkalkung muss so lange fortgesetzt werden, bis eine gleich-

mässig weiche und schnittfähige Consistenz des Präparates erzielt ist. Die beste Erkennungsprobe dafür ist die, mit einer dünnen Präparatennadel an verschiedenen Stellen des Felsenbeins einzustechen. Geschieht dies an vielen Stellen ohne besondere Kraftanstrengung, ist insbesondere in der hinter dem Porus acust. internus liegenden Knochenmasse kein Knochenkern auffindbar (Moos), dann ist anzunehmen, dass das Felsenbein sich bereits in schnittfähigem Zustande befindet. Bietet sich jedoch der eingebrachten Nadel in der Tiefe ein irgendwie erheblicherer Widerstand, so deutet dies auf noch unentkalkte Knochenkerne und ist das Einlegen in die Entkalkungsflüssigkeit bis zum Nachweise der vollständigen Decalcination fortzusetzen.

Entkalkungsmethoden.

1. Die wiederholt angeführte Müller'sche Flüssigkeit, deren fixirende und gewebserhärtende Eigenschaften schon früher gewürdigt wurden, lässt sich wegen ihres Gehalts an freier Chromsäure auch mit Vortheil als Entkalkungsflüssigkeit, jedoch nur zur Decalcinirung kleinerer, knöcherner Gebilde (Gehörknöchelchen) oder relativ weicher Schläfeknochen (von Embryonen, Neugeborenen, jungen Thieren etc.) benützen. Für die Entkalkung von Felsenbeinen Erwachsener ist sie wegen ihres geringen Gehalts an freier Chromsäure nicht zu verwerthen. Selbst bei kleinen oder wenig kalkhaltigen Knochen ist reichliche Flüssigkeit und häufiges Wechseln (anfangs täglich, später jeden 3.—4. Tag) derselben nöthig. 5—10 Tropfen concentrirter Salpetersäure einem halben Liter Müller'scher Flüssigkeit nach Ablauf der ersten Woche bei jedesmaligem Wechseln der Lösung zugesetzt, kürzen das immerhin auch bei den wenig consistenten Felsenbeinen ganz jugendlicher Individuen Wochen beanspruchende Verfahren beträchtlich ab, ohne anderweitigen Schaden zu verursachen.

Für histologische Untersuchungen embryonaler, kindlicher oder jungen Thieren entnommener Gehörorgane ist diese Methode deshalb von Vortheil, weil die bindegewebigen und nervösen Structurelemente dabei vollkommen erhalten bleiben und die nervösen Elemente des Schallempfindungsapparates im Labyrinthe nach erfolgter Decalcinirung häufig noch für die bekannten Nervenfärbungsmethoden gut zugänglich sind (Weigert'sches Hämatoxylin).

2. Die Chromsäuremethode (Waldeyer, Gottstein, Moos). Zur Entkalkung des Felsenbeins hat Waldeyer die Chromsäure in wässeriger Lösung empfohlen und nachfolgendes Verfahren angegeben: Nachdem die überflüssigen Weichtheile und Knochenpartien entfernt sind, kommt das Präparat zuerst in eine schwache Chromsäurelösung (1 : 600), verbleibt darin einige Tage, wird dann in eine Chromsäurelösung von 1 : 400 Wasser und nach ebenso langer Zeit in eine Lösung von 1 : 200 Wasser gebracht. Diese Lösung wird nun als die eigentliche Entkalkungsflüssigkeit benützt, welche nach je 5—6 Tagen zu wechseln ist, wobei man zur Abkürzung des Verfahrens der Chromsäurelösung auf je 100 g Flüssigkeit 2 g officinelle, concentrirte Salpetersäure zusetzt. Ist das Ganze gut entkalkt, was bei Felsenbeinen Erwachsener in der Regel doch drei Monate dauert, dann wird das Präparat zunächst rasch ausgewaschen und für einige Stunden in reinen Präparatenspiritus eingelegt. Erst dann erfolgt gründliches Auswaschen und Entsäuern durch mehrstündiges Berieseln des Präparates mit reinem Wasser, bis letzteres beim Abfliessen vollkommen rein und farblos erscheint. Nun erfolgt die weitere Conservirung in allmälig verstärktem Spiritus, der einige Stunden vor der Anfertigung der Schnitte durch absoluten Alkohol zu ersetzen ist.

In der Regel erreicht man mit dieser Methode gute Resultate, da mit

derselben auch die Vortheile einer vorzüglichen Chromhärtung der Weichtheile verbunden sind. Diesem Verfahren haftet jedoch ein Uebelstand an, der darin besteht, dass häufig in der Nähe des inneren Gehörgangs nicht entkalkte Knochenkerne zurückbleiben (Moos), die, wenn das übrige Präparat bereits erweicht ist, ohne Schaden für das ganze Object nicht mehr wegzubringen sind, wodurch die genaue histologische Untersuchung des Präparates beeinträchtigt wird. Dass durch die Chromsäure-Salpetersäureentkalkung im Labyrinthe nicht selten Alterationen an den Corti'schen und Deiters'schen Zellen, an den Tunnelfasern und der Reisner'schen Membran hervorgerufen werden (Katz), welche leicht als pathologische Veränderungen imponiren können, wird jeder, der sich dieser Methode länger bedient hat, bestätigen können. Ueberdies kann es bei ungenügender Vorsicht gerade bei dieser Methode sehr leicht passiren, dass die Präparate übermässig erweichen und in eine unbrauchbare bröcklige Masse zerfallen.

3. Die Pikrinsäure in gesättigter wässeriger Lösung wird zur Entkalkung embryonaler oder kindlicher Felsenbeine, Gehörknöchelchen in sehr zweckmässiger Weise verwendet. Wenn es sich um das Studium normaler histologischer Structuren des Labyrinths handelt, kann der Pikrinentkalkung die Vergoldung der Labyrinthgebilde vorausgeschickt werden. Für die Decalcinirung der harten Felsenbeine Erwachsener ist die Pikrinsäure wegen ihrer verhältnissmässig langsamen Wirkung nicht zu empfehlen.

4. Die Salpetersäureentkalkung. Die zur Decalcinirung bestimmte Flüssigkeit besteht aus 100 Theilen Wasser, 3½ Theilen Salpetersäure und ¾ Theilen Chlornatrium. Die in grosser Menge zu verwendende Lösung wird in der ersten Zeit täglich gewechselt. Normale Gehörorgane, an welchen die Mittelohrschleimhaut oder das Labyrinth untersucht werden sollen, müssen vor der Entkalkung der Fixation in Müller'scher Flüssigkeit oder in Osmiumsäurelösung unterzogen werden. In pathologischen Fällen lasse ich in der Regel der Salpetersäureentkalkung die Fixirung in der Vlakovits'schen Lösung (s. S. 187) vorausgehen. Für die Untersuchung des äusseren und mittleren Ohres genügt aber oft das Einlegen in die Entkalkungsflüssigkeit selbst, da eine 3%ige Salpetersäurelösung ohnehin schon ein ausgezeichnetes und in der Histologie vielfach verwerthetes Härtungsmittel ist. Die Decalcinirung und Erweichung erfolgt bei dieser Methode in vollkommen zuverlässiger und gleichmässiger Weise ohne Schaden für die Weichtheile des Gehörorgans. Für das Studium pathologischer Zustände des Gehörorgans hat die Salpetersäuremethode überdies noch wegen der durch ihre Einwirkung zu Stande kommenden sichtbaren Kerntheilungsfiguren einen besonderen Werth. Die Entkalkung eines menschlichen Schläfebeins ist bei dieser Methode in 20—25 Tagen vollendet. Die Präparate werden nach der Entkalkung gut ausgewaschen und in 50%igem Alkohol conservirt. Durch rectificirten oder absoluten Alkohol wird der decalcinirte Knochen so überhärtet, dass derselbe erst durch Einlegen in warmes Wasser oder in verdünnten erwärmten Alkohol die schnittfähige Consistenz wieder erlangt.

5. Die Salzsäureentkalkung. Dieselbe darf bei der Entkalkung des Gehörorgans wegen ihrer Quellung der Weichtheile bedingenden Wirkung nicht in wässeriger, sondern nur in alkoholischer Lösung benützt werden. Ueberdies ist es zweckmässig, der Säurelösung noch eine kleine Menge Chlornatrium zuzusetzen. Für die histologische Untersuchung des Labyrinths ist die Salzsäuremethode wegen ihrer die Labyrinthgebilde, die Macul. acusticae und das Corti'sche Organ schädigenden Einwirkungen nicht zu empfehlen, wohl aber als Schnellmethode bei Anfertigung von topographischen Durchschnitten des ganzen Gehörorgans. Wir verwenden für unsere Zwecke eine Mischung, welche aus 5—15 Theilen concentrirter Salzsäure,

1000 Theilen Spiritus vini rectificatus, 200 Theilen Wasser und 5 Theilen NaCl besteht. Letzteres wirkt der Quellung des Bindegewebes durch die Salzsäure entgegen. Grosse Mengen Flüssigkeit und tägliches Wechseln derselben sind auch hier dringendes Gebot, wenn man rasche und gute Resultate erzielen will. Das Auswaschen und Conserviren der entkalkten Organe geschieht wie bei der früheren Methode.

3. Einbetten und Schneiden.

Nachdem durch die vorstehend erörterten Präparationsverfahren die Gewebselemente fixirt und gehärtet und durch Entkalkung der Knochentheile das ganze Gehörorgan in eine schnittfähige Consistenz gebracht wurde, bedarf es noch des regelrechten Einbettens des Präparates, um beim Zerlegen desselben in Schnitte die zarten Gebilde des Mittelohrs und Labyrinths in situ zu erhalten. Die Einbettung ist nicht nur bei Anfertigung von Durchschnitten des Trommelfells, der Gelenke der Gehörknöchelchen und des Labyrinths unentbehrlich, sondern auch dort, wo es sich um Zerlegung von ganzen Gehörorganen in Serienschnitte zu topographisch-histologischen und pathologisch-anatomischen Zwecken handelt. Es ist klar, dass die in den Cavitäten des Schläfebeins suspendirten Schallleitungs- und Schallempfindungsorgane (Trommelfell, Gehörknöchelchen und ihre Gelenkverbindungen, häutiges Labyrinth: Säckchen, Ampullen, häutige Bogengänge, Corti'sches Organ) in Schnitten nur dann vollkommen in situ erhalten sein können, wenn diese Hohlräume vorerst mit einem flüssigen, später aber erstarrenden Medium ausgefüllt worden sind, welches alle Theile in ihrer natürlichen Lage erhält. Im anderen Falle müsste ja immer eines oder das andere mit den Knochenwänden des Mittelohrs oder des Labyrinths nur locker verbundene Gebilde aus dem Schnitte herausfallen. Zudem ist ja auch die Zerreisslichkeit der zarten Organisationsformen des Gehörapparates eine so beträchtliche, dass dieselbe nur durch die vollständige Ausfüllung der Cavitäten mit einem zwar starren, aber doch schnittfähigen Medium aufgehoben werden kann, welches auch im Schnitte alle Theile in ihrer normalen Zusammensetzung und Lage zu erhalten im Stande ist.

Die älteren Einbettungsmassen, von welchen wir den Gummischleim (Erhärtung in Alkohol), den Glycerinleim (in der Wärme flüssig, bei Zimmertemperatur fest), das Paraffin (5 Theile Paraffin, 2 Theile Spermacet, 1 Theil reines Schweineschmalz), die Oelwachsmasse, das Hühnereiweiss nennen, haben mit Ausnahme des für manche Fälle noch verwendbaren Paraffins in der Oto-Histologie nur untergeordneten Werth, seitdem wir durch Schiefferdecker und Duval das Celloidin als eine allen Anforderungen vollständig entsprechende Einbettungsmasse kennen gelernt haben.

Das Celloidin, eine collodiumartige Substanz, welche in weissen, diaphanen Platten im Handel käuflich ist, hat die Eigenschaft, sich in einer Mischung von Aether und absolutem Alkohol (zu gleichen Theilen) allmälig zu einer syrupösen Flüssigkeit zu lösen, welche jedoch wieder erstarrt, sobald man das Lösungsmittel verdampfen lässt oder der Lösung verdünnten Alkohol zusetzt. Daraus lässt sich nun leicht die Celloidinmethode der Einbettung deduciren.

1. Herstellung der Celloidinlösung.

Für otohistologische Zwecke müssen stets drei Lösungen von verschiedener Concentration in Bereitschaft gehalten werden: eine dünnflüssige, eine etwas concentrirtere und eine dickflüssige. Die erste wird hergestellt, indem man 30 g chemisch reinen, in kleine Würfel zerschnittenen Tafelcelloidins in ein Gemisch von 30 g Alkohol absolut. und 30 g Aether sulfur. in ein mit luftdicht

schliessendem Glasstöpsel versehenes Gefäss einbringt. Die zweite Lösung gewinnt man aus einer Mischung von je 25 g Alkohol und Aether, in welcher 30 g Celloidin gelöst werden. Die concentrirteste Lösung endlich erhält man durch Einbringen von 30 g Celloidin in je 20 g Alkohol und Aether. Bei häufigem Umschütteln des Gemenges hat man in einigen Tagen die Lösungen von der erwünschten Consistenz (Oel oder dicker Syrup) gewonnen, welche als Einbettungsmassen nach den später zu schildernden Principien verwendet werden.

2. Vorbereitung der Gehörorgane für die Celloidineinbettung.

a) Die vollständig entkalkten Präparate werden zunächst in mehrmals zu wechselndem destillirtem Wasser gründlich ausgewaschen, bis das Präparat vollkommen entsäuert ist.

Hierauf sind Trommelhöhle, Bogengänge und Schnecke nach den geschilderten Methoden zu eröffnen, um das Eindringen der Einbettungsmasse in die Räume des Schläfebeins zu ermöglichen.

b) Nun muss dem Präparate jede Spur von Wasser entzogen werden, da das Celloidin in wasserhaltige Gewebe und Gewebsräume nicht einzudringen vermag. Zu diesem Zwecke wird das betreffende Präparat durch 24 Stunden in verdünnten und dann für 1—2 Stunden in concentrirten Alkohol gelegt. Bei Untersuchung der Gebilde des äusseren und mittleren Ohres kann das Object vom absoluten Alkohol direct in die Celloidinlösung gebracht werden. Bei Untersuchungen des Labyrinths jedoch, wo eine möglichst vollständige Erfüllung aller Hohlräume desselben mit Celloidinmasse ein dringendes Erforderniss ist, wird das Präparat aus dem Alkohol noch in ein Gemisch von 6 Theilen Schwefeläther und 1 Theil absoluten Alkohol übertragen, in welchem dasselbe mindestens 12 Stunden verbleibt.

c) Hierauf wird das Präparat in die dünnflüssige Celloidinlösung gebracht und je nach der Grösse des Objectes 1—3 Tage in derselben liegen gelassen. Präparate des äusseren und mittleren Ohres können aus dieser Lösung sogleich in die dickflüssige Celloidinmasse eingebettet werden. Labyrinthpräparate hingegen werden — damit die Einbettung um so sicherer gelinge — aus der dünnen Lösung in eine etwas concentrirtere und aus dieser erst in die dickflüssige Celloidinmasse gebracht.

3. Die mit Celloidinlösung durchtränkten Organe werden nach 24 bis 36 Stunden herausgenommen, in ein entsprechend grosses Papierkästchen gelegt, welches etwa zu einem Dritttheile mit bereits leicht erstarrter Celloidinmasse erfüllt war. Hierauf wird das Präparat rasch mit der concentrirtesten Celloidinlösung übergossen, welche man durch Verdunsten unter einer Glasglocke während 2—3 Stunden sich eindicken lässt. Sodann wird das eingebettete Präparat in 80 %igen und nach 5—6 Stunden in 70%igen Alkohol eingelegt, in welchem binnen 24—48 Stunden die ganze Masse erstarrt und schnittfähig wird.

Vor der Einbettung der Präparate muss man sich überzeugen, ob dieselben durch den absoluten Alkohol nicht überhärtet wurden, in welchem Falle das Object in verdünntem und erwärmtem Alkohol wieder erweicht werden muss. Dasselbe hat zu geschehen, wenn das Organ durch die Celloidineinbettung selbst überhärtet wurde, was bei Präparaten, die in Salpetersäure-Chlornatriumlösung entkalkt wurden, nicht selten der Fall ist.

Um die Schnittrichtung am eingebetteten Präparate nicht zu verfehlen, wird jene Fläche derselben, welche im Microtome nach oben zu stehen kommt, vor der Einbettung mit Carmin bestrichen, dessen Roth durch die diaphane Celloidinmasse durchschimmert.

Ist die Einbettung vollständig gelungen, so muss das erhärtete Celloidin am mikroskopischen Schnitte alle Gewebstheile vollkommen umgeben und dieselben in situ fixirt erhalten. Da das Celloidin in dünnen mikroskopischen

Schnitten vollständig durchsichtig ist, so stört dasselbe die mikroskopische Untersuchung in keiner Weise. Das Celloidin lässt sich aus den Schnitten leicht dadurch entfernen, dass man dieselben in das bekannte Alkohol-Aethergemenge für eine Viertelstunde einlegt und zur Aufhellung Nelkenöl verwendet. Dies darf jedoch unter keinen Umständen geschehen, wenn es sich um die Untersuchung jener Gebilde im Mittelohre (Gehörknöchelchen, Bindegewebsbrücken) und im Labyrinthe (Säckchen, Ampullen, Bogengänge und Schneckenmembranen) handelt, welche nur locker mit den Knochenwänden verbunden sind, weil in diesem Falle in Folge der Lösung der fixirenden Celloidinmasse diese Gebilde aus dem Schnitte herausfallen würden. Man hat im Gegentheile überall, wo die einzelnen Organtheile in situ verbleiben sollen, bei den mit den Schnitten vorzunehmenden Proceduren darauf zu achten, dass die fixirende Celloidinschichte erhalten werde. Beim Schneiden der Präparate darf daher zum Befeuchten der Messerklingen kein absoluter Alkohol, sondern nur gewöhnlicher Präparatenspiritus in Verwendung kommen.

Das in neuerer Zeit als Ersatz für das Celloidin zur Einbettung der Präparate empfohlene Photoxylin hat sich mir bei meinen otohistologischen Untersuchungen nicht so bewährt, wie das Celloidin. Das Photoxylin hat allerdings den Vortheil, dass es sich binnen wenigen Minuten in Alkohol und Aether löst, besitzt aber den grossen Nachtheil, dass bei der Entwässerung der mikroskopischen Schnitte in absolutem Alkohol die Photoxylinschichte leicht verflüssigt wird und das Präparat auseinander fällt.

Hier wäre noch die im Laboratorium des Herrn Prof. Klebs geübte, etwas umständliche Paraffineinbettung zu erwähnen, über welche ich selbst keine Erfahrungen besitze, die jedoch nach den Mittheilungen des Herrn Docenten Dr. Rohrer in Zürich für specielle Untersuchungen des Trommelfells und des Labyrinths manche Vortheile bietet.

1. Das früher fixirte und entkalkte Präparat wird behufs vollständiger Entwässerung in absoluten Alkohol gelegt.
2. Aus dem Alkohol kommt das Präparat in reines Anilinöl, in welchem es bei einer constanten Temperatur von 40—60° während 24—36 Stunden bleibt, bis das Stück glasig diaphan wird.
3. Hierauf wird das Präparat durch 24—36 Stunden in Xylol gebracht, welches während dieser Zeit bis zur vollständigen Verdrängung des Anilinöls zweimal erneuert werden muss.
4. Nun kommt das Präparat in mit etwas Paraffin versetztes Xylol und zum Schlusse
5. in reines, noch nie gebrauchtes, geschmolzenes Paraffin von 56° C., worin es bei constanter Temperatur von 56° während 48 Stunden verbleibt.
6. Nach Erkalten und Erstarren der Paraffinmasse wird das Präparat aus derselben herausgenommen und im Mikrotome geschnitten.

Das Schneiden der Präparate geschieht nach den in der mikroskopischen Technik allgemein gebräuchlichen Regeln. Im Allgemeinen ist auch für unsere Zwecke das Schneiden mit gut construirten Schlittenmikrotomen allen anderen Methoden weit vorzuziehen, besonders wegen der dabei ohne Materialverlust zu erzielenden Egalität der Schnitte und der prompteren Ausführung der ganzen Manipulation. Wo es sich um Anfertigung von Serienschnitten handelt, ist diese Methode überhaupt unersetzlich. Ich verwende schon seit mehreren Jahren das automatische Schlittenmikrotom von Reichert in Wien, nur selten noch dessen Handmikrotom, welches für kleine Objecte und für minder minutiöse Untersuchungen vollkommen ausreicht.

Da das entkalkte Knochengewebe dem Mikrotommesser einen grösseren Widerstand entgegensetzt, als gehärtete Weichtheile, so müssen die meisten Ohrpräparate beim Schneiden in der Mikrotomklemme fixirt werden, weil die einfache, sonst viel geübte Befestigung auf Kork mittelst erstarrenden Celloidins dem Objecte keine genügende Festigkeit gewährt.

4. Färbung der Schnitte.

Wir bedienen uns zu otohistologischen Zwecken besonders der nachfolgenden Farbstoffe und Färbungsmethoden.

1. Carminfärbung. Das carminsaure Ammoniak und das Beale'sche Carmin eignen sich besonders zur Färbung des decalcinirten Knochens und des Zellprotoplasmas, ohne eine Kernfärbung zu bewirken. Durch Liegenlassen der Schnitte in sehr verdünnter, rosafarbiger Carminlösung während 12—24 Stunden (langsame Carminfärbung) erhält man eine sehr schöne Färbung der Schnitte (Stöhr).

Das Pikrocarmin [1] wird besonders für pathologisch-histologische Untersuchungen des Gehörorgans verwendet. (Pathologische Ossificationen, destructive und tuberculöse Knochenprocesse im Schläfebeine, Rundzellenwucherung.) Das Knochengewebe färbt sich durch dasselbe ziegelroth, das Knochenmark und das Zellprotoplasma, sowie Muskelfasern nehmen eine diffuse Gelbfärbung an, während die Zellkerne in kirschrother Farbe erscheinen.

Färbung durch 5 Minuten, dann $^1/_2$ Stunde Liegenlassen in salzsaurem Glycerin (1 : 100), dann Auswaschen in Wasser und Alkohol.

Rasche und haltbare Kernfärbung liefert auch das im allgemeinen sehr zu empfehlende Alauncarmin [2] (Grenacher), welches noch den Vortheil bietet, dass selbst bei langem Aufenthalte der Schnitte in der Farblösung nicht leicht eine Ueberfärbung eintritt. 5—10 Minuten genügen zur vollständig distincten Färbung.

2. Eosin in 5 %iger Lösung tropfenweise in das mit Aq. dest. oder Alkohol gefüllte Uhrgläschen gegossen, in welchem die Schnitte liegen, bewirkt in wenigen Minuten eine hellrothe diffuse Färbung, ohne Kerne und Zellen zu differenziren. (Schnelle Färbung.) Wir verwenden es daher als Grundfarbe, um eine geeignete differente Kernfärbung nachzuschicken. Diese wird, nach gründlichem Auswaschen der Schnitte in Alkohol, durch Nachfärben in Hämatoxylin, Methylenblau oder Gentianaviolett bewerkstelligt.

3. Hämatoxylin. Wir verwenden mit Vorliebe die in Friedländers mikroskopischer Technik angegebene Hämatoxylin-Alaunfärbung (Hämatoxylin 2,0, Alkohol absol. 100,0, Aq. destill. 100,0, Glycerin. pur. 2,0, Alum. pulv. 2,0. Vor jedem Gebrauche zu filtriren. Färbt erst 8 Tage nach der Bereitung gut). In wenigen Minuten ist der Schnitt braun gefärbt, verändert aber seine Farbe in destillirtem Wasser, in welchem die Schnitte durch $^1/_4$—2 Stunden ausgewaschen werden müssen, sofort in Blau. Sie liefert ausgezeichnete Blaufärbung der Kerne, des entkalkten Knochens und seiner Gefässe.

Bacterienfärbungen an Schnitten.

Zum Nachweise von Mikroorganismen in Schnitten des Gehörorgans, welches in absolutem Alkohol conservirt und durch Salpetersäure oder Salzsäure (s. Entkalkung) decalcinirt sein muss, empfehlen wir die Löffler'sche Universal-Bacterienfärbungsmethode. Die vollkommen entsäuerten Schnitte bleiben 5—10 Minuten in einer alkalischen Methylenblaulösung (30 ccm concent. Alkohol. Methylenblaulösung auf 100 ccm 0,01%iger Kalilaugelösung). Einige Secunden Auswaschen in 1%iger Essigsäure, dann Alkohol, Cedernöl, Canadabalsam. Alle Spaltpilze, besonders Diphtheriemikroorganismen und pyogene Coccen, sowie auch Schimmelpilzmycelien (Aspergillus) färben sich pracht-

---

[1] Carmini, Ammon. pur. lig. āā. 0,50, Aq. dest. 25,0; cui digerendo adde Acidi picrin. conc. puri 75,0 et filtra. Dein adde Phenoli puri gtts. duas.

[2] Carmini 1,0. Alumin. pulv. 5,0. Aq. dest. 95,0 leni calore solvet. et filtret.

voll blau. Eine isolirte Bacterienfärbung bewirkt auch die Gramm'sche Methode. Färbung in Anilingentiana. Entfärbung durch Jodalkohol.

Zum Nachweise von Tuberkelbacillen in Schnitten von cariös erkrankten Knochenpartien des Schläfebeins empfehlen wir besonders die von Ziehl-Neelsen für Schnittfärbungen angegebene Methode. Als Farblösung dient sog. Carbolfuchsin,[1] in welcher die Schnitte 15—20 Minuten bleiben. Entfärbung mit 25%iger Schwefelsäure, Abspülen in Alkohol rectificatus. Nachfärben (3 Minuten) in wässrigem Methylenblau. Bacillen roth, Zellen und Gewebe blau.

5. Aufhellen und Einschliessen der Schnitte.

Die Weiterbehandlung der gefärbten Schnitte bis zum Einschliessen unter das Deckgläschen geschieht nach den folgenden, allgemein bekannten Methoden: 1. Entwässern der Schnitte in absolutem Alkohol, je nach der Grösse und Dicke der Schnitte durch 5—15 Minuten. 2. Vorsichtiges Herausheben der Schnitte aus dem Alkohol mittelst eines zum Griffe rechtwinkelig gekrümmten Metallspatels und Abtrocknen des Schnittes mittelst feinen, nicht rauhen Fliesspapiers. 3. Aufhellung des Schnittes. Dieselbe hat für in Celloidin eingebettete Präparate entweder durch Einlegen in Origanumöl feinster Qualität oder in Anilinöl, Ol. Thymi, cedri zu erfolgen. Hingegen muss von der Anwendung des Terpentin- und Nelkenöls Umgang genommen werden, weil diese durch Auflösung des Celloidins eine milchige Trübung des Präparats und eine Dislocation der zarteren Gebilde veranlassen. Bei Paraffineinbettungen leisten dagegen die letztgenannten Oele sehr gute Dienste, insofern das Präparat nicht nur aufgehellt, sondern auch das Paraffin in denselben gelöst wird, ohne dass die Durchsichtigkeit des Präparates dadurch leiden würde. 4. Uebertragung des Präparats mittelst des Metallspatels auf den Objectträger, auf welchem, nach Abtrocknen des ätherischen Oels mittelst Fliesspapiers, der Schnitt in Canadabalsam eingeschlossen wird. Dicke, nicht genügend durchsichtige Schnitte werden durch Zusatz von 1 Tropfen Xylol zum Canadabalsam aufgehellt; im Allgemeinen aber werden die Schnitte durch Xylol (nur bei Paraffineinbettung verwendbar) zu durchsichtig, wodurch die Differenzirung der Gewebe zuweilen erschwert wird.

In Glycerin aufzubewahrende Schnitte werden vorerst in destillirtem Wasser ausgewaschen, dann in etwas verdünntem Glycerin eingeschlossen und die Ränder des Deckgläschens mit Asphaltlack oder weissem Frankfurterlack verkittet. Celloidinschnitte werden in Glycerin nicht verändert, hingegen können Paraffinschnitte nicht in Glycerin eingeschlossen werden. Im Grossen und Ganzen werden Schnitte jetzt meist in Canadabalsam oder Damarlack, seltener in Glycerin eingeschlossen. Zum Studium pathologischer Structurveränderungen empfiehlt es sich aber, einzelne Schnitte eines Präparates auch in Glycerin einzuschliessen, weil in demselben manche Details klarer hervortreten, als im Canadabalsam oder Damarlack.

6. Serienschnitte.

Zur Darstellung von Serienschnitten, besonders bei kleineren Gewebsstücken: Schnecke, Bogengänge, Trommelfellquerschnitte, Hammer-Ambossgelenk, Höhlensystem zwischen Hammer-Amboss und äusserer Trommelhöhlenwand, Trommelhöhlenschleimhaut etc., wo es darauf ankommt, aus der Folge der Schnitte die Topographie des betreffenden Theiles zu construiren,

[1] Rp. Fuchsin 1,0, Alcohol. absol. 10,0, Aq. carbol. 5% 100,0.

empfiehlt sich folgende, in den zoologischen Stationen zum Studium kleinerer Thiere geübte Methode, welche ich Herrn Dr. Koller verdanke.

Färbung in toto in 1. Ranvier'scher Pikrocarminlösung, 2. alkoholischer Hämatoxylinlösung oder 3. in Boraxcarmin.

Das Gewebsstück kommt aus dem Alkohol direct in die Tinctionsflüssigkeit und verbleibt daselbst je nach Grösse 2—4 Tage, am kürzesten in Boraxcarmin (1—2 Tage). Hierauf wird das Präparat in 70% Alkohol ausgewaschen (entfärbt), (bei Anwendung von Boraxcarmin in saurem Alkohol). Dauer der Entfärbung ¼—½—1 Stunde.

Sodann wird das Präparat behufs Entwässerung durch mehrere Stunden in absoluten Alkohol gelegt. Aus dem Alkohol wird dasselbe durch mehrere Stunden in Terpentin getränkt, kommt sodann in eine Mischung von Terpentin und Paraffin (auf dem Wasserbade von 60°), verbleibt darin mehrere Stunden, hierauf mehrere Stunden in reinem (hartem) Paraffin.

Nach der Einbettung wird das geschmolzene Paraffin durch Eintauchen in kaltes Wasser sehr rasch zum Erstarren gebracht, so dass es glasartig-homogen erstarrt und nicht schneeartig weiss wird.

Der Objectträger wird mit einer möglichst dünnen, kaum sichtbaren Schichte von Collodium und Ol. cariophyllor. āā bestrichen, die Schnitte darauf gelegt und durch 10—15 Minuten einer Temperatur von 60° ausgesetzt, so dass das Paraffin schmilzt und das Nelkenöl sich verflüchtigt. Durch dieses Verfahren ist der Schnitt dem Glase fest aufgeklebt, so dass das Glas in eine Schale Terpentin gelegt werden kann, um das Paraffin zu extrahiren. Die Einschliessung in Canadabalsam oder Damarlack ist dieselbe, wie bei den anderen Methoden.

Zur Anfertigung von Serienschnitten einzelner Theile des Gehörorgans empfiehlt sich eine von Dr. Ignazio Dionisio in Turin publicirte Methode,[1] welche wir in Kürze hier schildern wollen. Die mikroskopischen Schnitte werden der Ordnung nach neben einander auf den Objectträger gelegt und mit einem zarten, eigens für diesen Zweck gefertigten, metallischen Netze bedeckt. Dieses Netz wird mit einer besonderen Vorrichtung mittelst zweier an den Enden des Objectträgers wirkenden Klammern so fixirt, dass sämmtliche Schnitte gleichmässig festgehalten, jedoch nicht zu stark gedrückt werden. Sämmtliche Präparate können durch Einlegen des im Apparate fixirten Objectträgers in die Färbungsflüssigkeit, in Alkohol und zuletzt in Nelkenöl oder Origanumöl den natürlichen Proceduren der Behandlung mikroskopischer Schnitte unterzogen werden. Sind die Präparate in einem der letztgenannten Oele genügend aufgehellt, so wird das überschüssige Oel durch sanftes Aufdrücken von Löschpapier auf das Netz aufgesogen, hierauf das metallische Netz entfernt und die Schnitte in Canadabalsam oder in Damarlack eingeschlossen.

Der Vortheil dieses Verfahrens besteht darin, dass selbst die feinsten Schnitte durch die Behandlung mit verschiedenen Flüssigkeiten sich nicht zusammenrollen, und dass die Dauer der meisten dieser zeitraubenden Färbungs- und Aufhellungsproceduren wesentlich abgekürzt wird.

Einzelne specielle Methoden der mikroskopischen Technik, insbesondere jene bei Untersuchung des Corti'schen Organs und des centralen Verlaufs des Nerv. acusticus, werden im folgenden Abschnitte, bei der Schilderung der histologischen Untersuchung der einzelnen Organabschnitte besprochen werden.

[1] Aus dem Laboratorium des Prof. Schenk in Wien.

Specieller Theil.

I.

Die histologische Untersuchung der Ohrmuschel und des knorpeligen Gehörgangs.

Zur Härtung und Conservirung der Ohrmuschel und des knorpeligen Gehörgangs eignet sich am besten die Müller'sche Flüssigkeit (S. 187). Nach 2—3wöchentlicher Einwirkung derselben wird das Präparat durch 1—2 Stunden in destillirtem Wasser ausgewaschen und 3—4 Tage in allmälig verstärktem Alkohol gehärtet. Die zu untersuchenden Stücke werden entweder in Celloidin oder in Paraffin eingebettet, oder zwischen Hollundermark geschnitten, mit Carmin, Eosin, Pikrocarmin oder Hämatoxylin gefärbt und die Schnitte theils in Damarlack, theils in Glycerin eingeschlossen.

Durchschnitte der normalen Ohrmuschel zeigen 1. den Durchmesser (1—2 mm) und die Structur des elastischen Ohrknorpels, welcher sich als Faserknorpel kennzeichnet. 2. Die Dicke des Perichondriums, dessen elastische Fasern mit jenen des Ohrknorpels einerseits und jenen des subcutanen Bindegewebes anderseits zusammenhängen. 3. Die Structur der Haut, welche alle Elemente der Cutis aufweist mit dem Unterschiede, dass an der convexen Seite, namentlich an der Concha, die Papillen sehr niedrig sind, dass die zahlreichen Talgdrüsen mit stark erweiterten Ausführungsgängen an der Oberfläche ausmünden und dass hier die Schweissdrüsen fast ganz fehlen. Gelungene Capillarinjectionen der Cutis mit Carminleim oder Berlinerblau liefern schöne Bilder der Anordnung der Blutgefässe, welche sich von der Cutis bis ins Perichondrium verfolgen lassen.

Die histologische Untersuchung des knorpeligen Gehörgangs geschieht am zweckmässigsten an Schnitten, welche senkrecht auf die Längsrichtung des Ganges geführt werden. Zu diesem Zwecke wird der vom knöchernen Gehörgange sorgfältig abpräparirte, knorpelig membranöse Gehörgang entweder in Celloidin eingebettet oder mit Paraffin ausgegossen und senkrecht auf seine Längsrichtung im Mikrotome geschnitten. Die ringförmigen Durchschnitte machen das Verhältniss des Umfanges des knorpeligen zum membranösen Theile des Gehörgangs ersichtlich und liefern bei günstiger Färbung ein klares Bild der Lagerung der Haarbälge, der acinösen Talgdrüsen und der Ceruminaldrüsen im Cutisüberzuge (Fig. 131). Die Talgdrüsen (o o') münden meist seitlich in die Haarbälge (h h') ein, seltener findet sich die Ausmündungsöffnung an der Oberfläche der Cutis. Unterhalb der Haarbalgschichte lagern im subcutanen Bindegewebe die knäuelförmig aufgewundenen, den Schweissdrüsen ähnliche Ceruminaldrüsen (c c'). Der Durchmesser des Drüsenschlauches beträgt nach Schwalbe 0,1 mm, der des Drüsenkörpers 0,2—1,5 mm. Die Ausführungsgänge derselben (g g') sind eng (0,01 mm) und münden nach Stöhr bei Kindern seitlich in die Haarbälge (s), bei Erwachsenen an der Oberfläche des Gehörgangs, dicht neben

den Haarbälgen. Ihre braungelbe Färbung erhält sich häufig selbst an gefärbten Schnitten. An gelungenen Gefässinjectionen lassen sich die zierlichen Capillarnetze, welche die Ceruminaldrüsen und Haarbälge umspinnen, in schöner Weise darstellen.

Um die Anordnung der Haarbälge und Drüsenelemente in der Cutis und die Epithelialauskleidung derselben kennen zu lernen, empfiehlt es sich, eine Reihe, der Gehörgangsoberfläche parallele Schnitte durch die Cutis, so-

Fig. 131.

Durchschnitt der Cutis des knorpeligen Gehörgangs vom Neugeborenen. (Nach einem Präparate des Dr. Gomperz.) h h' = Haarbälge. m = Ausmündung des Haarbalges an der Oberfläche der Cutis. o o' = seitlich in den Haarbalg einmündende Talgdrüsen. c c' = Durchschnitt des Ceruminaldrüsenknäuels in den tieferen Schichten der Cutis. g g' = Ausführungsgang der Ceruminaldrüse. s = seitliche Einmündung dieses Ausführungsganges in den Haarbalg.

mit senkrecht auf die Längsrichtung der Bälge und Ceruminaldrüsen zu führen. Letztere besitzen ein einschichtiges, cubisches Epithel (Stöhr), dem nach aussen zu eine Schichte glatter Muskelfasern und eine Membrana propria folgen. Das Epithel ist nach innen von einem Cuticularsaume überzogen, welcher insbesondere bei Erwachsenen klar zu sehen ist.

Pathologische Präparate der Ohrmuschel und des knorpeligen Gehörgangs werden, behufs mikroscopischer Untersuchung, derselben Behandlung unter-

zogen. Doch liefern auch nur in Alkohol gehärtete Objekte brauchbare Schnitte. Der einfachen Alkoholhärtung können insbesondere unterzogen werden, regressive Veränderungen des Ohrknorpels (Altersmetamorphosen), ferner jene eigenthümlichen Formen von Bindegewebswucherung und Lückenbildung im Ohrknorpel, wie sie von Pareidt und J. Pollak beschrieben wurden. Desgleichen die Ablagerung von Kalksalzen, Gichtconcrementen, Verdickungen des Perichondriums, Verknöcherungen (Bochdalek, J. Pollak) etc. Hingegen sind carcinomatöse Degeneration des Ohrknorpels, entzündliche Infiltrationen der Cutis, Abscesse im knorpeligen Gehörgange, Durchbruchsöffnungen und Fistelgänge in den Incisurae Santorini, Veränderungen in den Drüsenelementen der Cutis stets durch Chromsalzlösungen oder Müller'sche Flüssigkeit zu fixiren und zu härten. Es ist selbstverständlich, dass in jenen Fällen, wo die Schnitte auf Anwesenheit von Mikroorganismen untersucht werden, das S. 196 geschilderte Verfahren zum Nachweise derselben eingeschlagen werden muss.

II.

Die histologische Untersuchung der Auskleidung des knöchernen Gehörgangs.

Da die Auskleidung des knöchernen Gehörgangs mit dem Perioste innig verbunden ist, so werden die histologischen Verhältnisse derselben am besten an vorher in Müller'scher Flüssigkeit gelegenen und dann entkalkten Schläfebeinen untersucht, aus welchen der knöcherne Gehörgang im Zusammenhange mit seiner Cutisauskleidung herausgeschnitten wird.

Die Cutis des knöchernen Gehörgangs hängt mit dem Perioste derselben innig zusammen. Bis auf jenen früher (S. 58) erwähnten dreieckigen Zwickel, welcher sich an der hinteren oberen Wand, vom knorpeligen in den knöchernen Gehörgang erstreckt, fehlen in der Pars ossea des Gehörgangs die Drüsenelemente vollständig. Hingegen zeigt die Auskleidung eine spiralig angeordnete, leistenförmige Faltung der Cutis (Kaufmann), welche an senkrecht auf die Faltenrichtung geführten Durchschnitten das Bild von Papillen liefert. Nebstdem finden sich auch, besonders am inneren Abschnitte, in der Nähe des Trommelfells gefässhaltige Papillen, welche besonders beim Fötus und Neugeborenen stark entwickelt sind und bis auf den peripheren Theil der Membran sich verfolgen lassen (Moos). An injicirten Präparaten kann man das Eindringen der von Periostfortsätzen begleiteten Blutgefässe aus der Cutis in die Knochenwände des Gehörgangs und von hier nicht selten bis in den Warzenfortsatz und das Cavum tymp. verfolgen. Diese Anastomosen erklären die starke Injection der Cutis bei Entzündungen der Trommelhöhle und des Warzenfortsatzes.

Um das Verhältniss der Gehörgangscutis zum Trommelfelle darzustellen, werden an entkalkten Präparaten, bei welchen der Gehörgang mit dem Trommelfelle im Zusammenhange belassen wurde, Schnitte angefertigt, welche in der Längsrichtung des Gehörgangs theils in frontaler. theils in horizontaler Richtung geführt werden. Besonders lehrreich sind jene Frontalschnitte, welche den Uebergang der Cutis und der Blutgefässe derselben von der oberen Gehörgangswand auf das Trommelfell zeigen.

In gleicher Weise wird der knöcherne Gehörgang in pathologischen Fällen histologisch untersucht, wo es sich darum handelt, die Veränderungen der entzündlich infiltrirten Cutis, papillare und polypöse Wucherungen an derselben, vom knorpeligen Gehörgange oder der Parotis übergreifende carcinomatöse Infiltration der Auskleidung, die histologische Beschaffenheit membranöser und knöcherner Stricturen und Atresien des Gehörgangs und die gleichzeitigen Veränderungen in den Knochenwänden desselben kennen zu lernen.

III.

Histologische Untersuchung des Trommelfells.

Das aus dem Sulcus tymp. ausgelöste Trommelfell (S. 76) kann nach verschiedenen Methoden der histologischen Untersuchung unterzogen werden.

a) Histologische Untersuchung an Flächenpräparaten.

Diese wird in verschiedener Weise ausgeführt.

1. Im frischen Zustande durch Zerlegung der Membran in drei Schichten. Hiezu bedient man sich zweier feiner Pincetten, mit welchen vom Annulus tendinosus gegen den Hammergriff zuerst die Cutisschichte von der radiären Faserschichte und hierauf diese von der circulären Faserschichte getrennt wird. (Toynbee, von Tröltsch.) Die Präparation gelingt um so leichter, als die erwähnten Trommelfellschichten nur durch spärliche Bindegewebsbündel verbunden sind. Die circuläre Faserschichte und Schleimhautplatte des Trommelfells hingegen sind so innig verwachsen, dass eine anatomische Trennung derselben nicht gelingt. Das in drei Schichten getrennte Trommelfell, mittelst eines am Hammerhalse befestigten Fadens in einem kleinen Glasgefässe (Tafel, S. 183, Fig. 6) aufgehängt, liefert ein instructives Demonstrationsobject. Für die mikroskopische Untersuchung werden die getrennten Schichten mittelst einer feinen Scheere vom Hammergriffe abgeschnitten, gefärbt und nach den früher geschilderten Methoden eingeschlossen.

2. Nach Auslösung des Hammergriffs, ohne das Trommelfell in seine einzelnen Schichten zu zerlegen. Zu diesem Zwecke wird an der aus dem Sulcus ausgelösten Membran die, die innere Kante des Hammergriffs deckende Trommelschichte der Länge nach mit einem scharfen Messerchen gespalten, dann an den Seitenflächen des Hammergriffs etwas zurückgeschoben und hierauf der ganze Hammer mit einer feinen Pincette sorgfältig vom Trommelfelle abgelöst. Nach Abpinselung beider Flächen des Trommelfells wird dasselbe entweder mit Ueberosmiumsäure (S. 189) behandelt oder in Müller'sche Flüssigkeit (S. 187) gelegt. Im ersteren Falle zeigt das durch die Fixirung braungefärbte, in Alkohol entwässerte und aufgehellte Päparat ausser der Faserrichtung der Substantia propria oft auch die Blutgefässe der Cutis und Schleimhautschichte und den Nervenplexus der Cutis. Letztere differenziren sich besonders bei der Goldbehandlung (Kessel). Bei Fixirung in Müller'scher Flüssigkeit tritt die Faserrichtung im Trommelfelle erst nach Färbung mit Eosin, Alauncarmin oder Hämatoxylin markirt hervor. Um von einem Präparate beide Flächen der Membran zu untersuchen, wird dieselbe mit einer feinen Scheere in mehrere dreieckige, gegen die Spitze des Hammergriffs gerichtete Segmente getrennt und einzelne derselben mit der Schleimhautfläche, andere mit der Cutisfläche nach oben gerichtet, eingeschlossen.

Die Untersuchung der äusseren Fläche des Trommelfells an Flächenpräparaten zeigt nach sorgfältiger Abpinselung der Epidermislage hinter dem Hammergriffe einen bandartigen Streifen, welcher in spitzem Winkel zum unteren Griffende verläuft, so dass zwischen ihm und dem Hammergriffe ein nach unten gerichteter dreieckiger, durchscheinender Raum übrig bleibt (Cutisstrang v. Tröltsch, Prussak's absteigende Fasern).

Dieser am unteren Griffende sternförmig ausstrahlende Faserzug, die Fortsetzung eines von der oberen Gehörgangswand auf das Trommelfell hinüberziehenden Cutisstreifens, führt die vom äusseren Gehörgange auf das Trommelfell übertretenden Blutgefässe und Nerven. Die radiären Gefässverzweigungen der Cutisschichte, sowie der periphere Gefässkranz des Trommelfells und der Gefässplexus hinter dem Hammergriffe treten besonders scharf am Trommelfelle Neugeborener zu Tage, wenn die Gefässe der Membran schon makroskopisch stark injicirt erscheinen und das Präparat möglichst frisch der Osmiumsäurebehandlung unterzogen wird. Kessel will auch ein feines Lymphgefässnetz in der Cutisschichte des Trommelfells nachgewiesen haben.

Die Faserrichtung der substantia propria, insbesondere jener der Radiärfaserschichte, kann wohl an gelungenen Flächenpräparaten auch von der Cutisseite untersucht werden, am besten jedoch lässt sich dieselbe an der Innenseite des Trommelfells demonstriren (Fig. 132). Die stellenweise

Fig. 132.

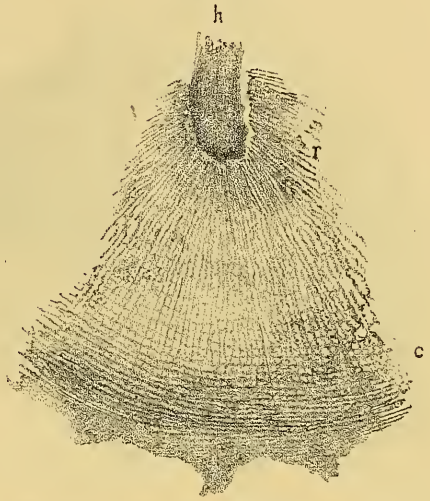

Segment der unteren Partie des Trommelfells. h = Hammergriff. r = radiäre Faserschichte. c = circuläre Faserschichte.

spitzwinkelig sich verbindenden radiären Fasern, welche vom Sehnenringe entspringen, convergiren im unteren Abschnitte gegen das untere Ende des Hammergriffs, um sich an dessen spatelförmige Verbreiterung (h) anzuheften. In der Umgebung dieser Anheftungsstelle entsteht theils durch Verdichtung der hier zusammenstossenden radiären Fasern, theils durch Einlagerung kleiner Knorpelzellen die sogenannte Nabeltrübung am Trommelfelle (gelber Fleck, Trautmann). Im oberen Segmente heften sich die radiären Fasern am vorderen Rande des Hammergriffs an und erscheinen an der Grenze der Membrana Shrapnelli scharf abgesetzt. Die innere, circuläre Faserschichte (c) reicht nicht bis zur äusseren Peripherie des Trommelfells. Sie erscheint am dichtesten in der Nähe des Sehnenrings, während die Fasern gegen das Centrum hin an Dichtigkeit abnehmen und in der Nähe des Griffendes fehlen. Sie heftet sich mit der grösseren Masse ihrer Fasern im oberen Segmente der Membran an die äussere Fläche des Hammergriffs, namentlich am kurzen Fortsatze an.

Ein inconstanter und morphologisch sehr wechselnder Befund an der Innenfläche des Trommelfells ist ein der Schleimhaut angehöriges, faseriges Balkenwerk (Fig. 133), welches am meisten ausgeprägt am hinteren Segmente des Trommelfells erscheint. Dieses bald auf kleinere, bald wieder auf grössere Partien ausgebreitete Fasergerüste ist durch verschieden grosse, rundliche und ovale Lücken durchbrochen. Die Ausläufer des Balkenwerks strahlen gegen den Ringwulst und den Hammergriff aus und verfilzen sich theilweise mit den Fasern der Substant. propria. Dieses Fasergerüste, welches von Gruber als dendritisches Gebilde des Trommelfells beschrieben wurde, meiner Ansicht nach aber identisch mit den inconstanten Faserzügen in der Schleimhaut der Trommelhöhle ist, lässt sich nach Abpinselung des Schleimhautepithels schon an frischen Präparaten bei schwachen Vergrösserungen darstellen, tritt aber an mit Carmin, Hämatoxylin gefärbten oder an Gold- und Osmiumpräparaten markanter hervor.

Am Trommelfelle Neugeborener findet man an Flächenpräparaten der Innenseite, besonders gegen die Peripherie hin, die von Gerlach zuerst beschriebenen

Fig. 133.

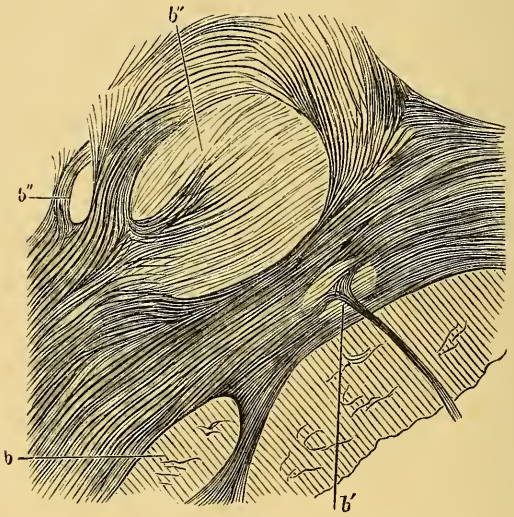

Faseriges Balkenwerk vom hinteren Segmente der Innenfläche des Trommelfells beim Erwachsenen. b'' = grosse Lücke im Balkenwerk. b' = kleine Lücke, durch welche ein dünner Balken durchtritt.

Gefässschlingen haltigen, mit Plattenepithel bekleideten Papillen, welche sich ebenso leicht an frischen, wie an in Müller'scher Flüssigkeit conservirten Präparaten auffinden lassen.

Das Gefässnetz der Innenfläche des Trommelfells wird am besten bei Neugeborenen durch Injection der Blutgefässe von der Aorta oder Carotis commun. aus mittelst flüssiger, mit Carmin oder Berlinerblau gefärbter Leiminjectionsmasse dargestellt (Moos). Zuweilen erhält man auch an Osmiumpräparaten sehr schöne Gefässnetze der Schleimhautfläche des Trommelfells, namentlich wenn schon in frischem Zustande die Membran eine natürliche Injection zeigt. Das engmaschige Capillarnetz entwickelt sich aus einer Arterie, welche parallel dem Hammergriffe verläuft.

Die von Gerlach beschriebenen, feinen, marklosen Nervenfasern der Schleimhautfläche des Trommelfells sind zuweilen an Gold- oder Osmiumpräparaten zu sehen und bilden nach Kessel einen Plexus, von welchem Nervenfäden in das Epithel eindringen. K. gelang es auch, durch Behandlung mit Argentum nitricum ein Saftcanalsystem im Schleimhautüberzuge des Trommelfells nachzuweisen.

b) Histologische Untersuchung des Trommelfells an Durchschnitten.

Die Structur des Trommelfells, inbesondere das Verhältniss desselben zum Hammergriffe, lässt sich nur an Durchschnitten darstellen, welche an einem Präparate senkrecht auf die Längsaxe des Hammergriffs, an einem zweiten Präparate durch die ganze Länge des Hammers und des Trommelfells geführt werden. Zu diesen Untersuchungen benützt man am besten das mit dem Annulus tymp. im Zusammenhange gebliebene Trommelfell. Die Durchschnitte bieten hier den Vortheil, dass gleichzeitig auch das Verhältniss des Annulus tendinosus zur Anschauung gebracht wird und dass die einzelnen Partien des Präparats ihre gegenseitige Lage besser beibehalten, als wenn die Membran aus dem Sulcus tymp. ausgelöst wurde.

Selbstverständlich wird in allen Fällen, wo mit dem Trommelfelle auch der Knochenrahmen desselben und der Hammergriff der mikroskopischen Untersuchung unterzogen werden soll, stets der Fixirung des Präparats in Müller'scher Flüssigkeit oder in der Vlakovic'schen Lösung (S. 187) die langsame Entkalkung der Knochentheile in Pikrinsäure oder in der Salpetersäure-Chlornatriumlösung (S. 192) folgen müssen, wozu 8—10 Tage erforderlich sind. Einbetten in Celloidin oder Paraffin. Bei der Celloidineinbettung sind Färbungen mit Alauncarmin oder Hämatoxylin zu vermeiden, weil durch die starke Färbung der Einbettungsmasse die Klarheit des mikroskopischen Bildes leidet.

Zunächst sollen hier die Bilder an Horizontalschnitten des Trommelfells besprochen werden. Bei Anfertigung von horizontalen Serienschnitten

Fig. 134.

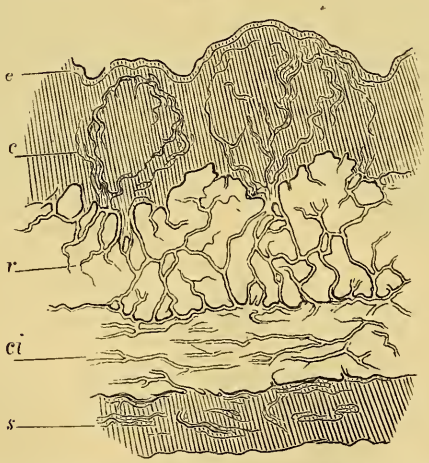

Durchschnitt eines kindlichen Trommelfells. e = Epidermislage. c = Cutisschichte. r = radiäre Faserschichte mit den verästigten Spalträumen. ci = circuläre Faserschichte. s = Schleimhautschichte.

durch die Membran wird am zweckmässigsten mit dem obersten Theile des Hammer-Ambosgelenks begonnen und die Schnitte bis unterhalb des Hammergriffendes fortgesetzt. Man hat hiebei den Vortheil, auch die anatomischen Details des Hammer-Ambosgelenks und das Verhalten des Raumes zwischen Hammer-Amboskörper und der lateralen Nischenwand desselben kennen zu

lernen. Bei Untersuchung pathologischer Präparate ist dies von grosser Wichtigkeit, insbesondere bei den in diesem Raume sich abspielenden Eiterungsprocessen, welche mit Perforation der Shrapnell'schen Membran verlaufen. Indem wir bezüglich der hier angedeuteten anatomischen Verhältnisse dieser Region auf einen späteren Abschnitt verweisen, wollen wir hier vorerst die Structur des Trommelfells an Querschnitten, die Beziehungen des Annulus tendinosus zum Trommelfelle und das Verhalten des Trommelfells zum Hammergriffe besprechen.

An mikroskopischen Durchschnitten des Trommelfells lassen sich von aussen nach innen folgende Details unterscheiden (Fig. 134). 1. Die aus geschichtetem Plattenepithel bestehende Epidermislage der Cutisschichte mit ihrem aus cylindrischen Zellen zuammengesetzten Rete Malpighii (e). 2. Das Bindegewebsstratum der Cutisschichte mit seinen Blutgefässen und Nerven (c). Am stärksten entwickelt erscheint die Cutisschichte an und hinter der Anlagerung des Hammergriffs am Trommelfelle; sie erreicht hier eine Dicke von 0,4 mm (Schwalbe) und zeigt im oberen Abschnitte kleine papillare Erhebungen. 3. Die substantia propria des Trommelfells und zwar nach aussen die Radiärfaserschichte (r), nach innen die Circulärfaserschichte (ci) mit den zwischen den Faserbündeln gelegenen, auf dem Querschnitte sternförmigen, auf dem Längsschnitte spindelförmigen, von Endothelzellen ausgekleideten Spalten und Saftcanälen (Tröltsch'sche Trommelfellkörperchen). 4. Die Schleimhautschichte (f) bestehend aus einem von elastischen Fasern durchsetzten, ein capillares Blutgefässnetz führenden Bindegewebe, welches mit einem nicht flimmernden Plattenepithel bedeckt ist.

Fig. 135.

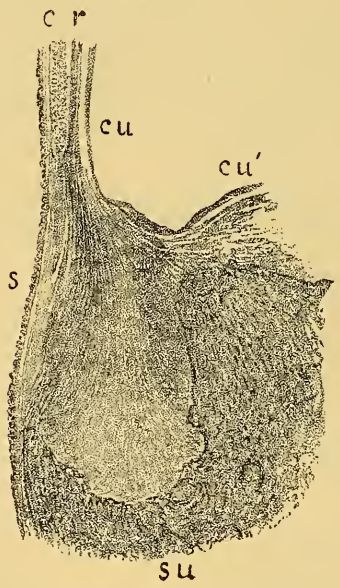

Durchschnitt des im Sulcus tymp eingebetteten Annulus tendinosus und des peripheren Theils des Trommelfells. su = Sulcus tymp. mit dem Annulus tendinosus, dessen Fasern nach oben in die r = radiäre Faserschichte des Trommelfells übergehen. cu' = Cutis der unteren Wand des äusseren Gehörgangs in die cu = Cutisschichte des Trommelfells sich fortsetzend. c = Durchschnitt der peripheren Radiärfaserschichte des Trommelfells. s = mit Epithel überkleidete Schleimhautschichte des Trommelfells und der Trommelhöhle. Nach einem Präparate meiner Sammlung.

Die Blutgefässe und Nerven der einzelnen Trommelfellschichten werden an Durchschnitten vergoldeter oder mit Osmiumsäure behandelter Präparate untersucht; die Blutgefässe allein auch an Trommelfellen, an welchen die capillare Injection gelungen ist. Die grössten Querschnitte der Gefässe und Nerven der Cutis sieht man in dem verdickten Cutisstreifen hinter dem Hammergriffe. Vom peripheren Gefässkranze der Cutisschichte lassen sich an Durchschnitten zahlreiche, durch Lücken des peripheren Theiles der Membran zur Mucosa durchziehende anastomotische Gefässverbindungen nachweisen. An der intermediären, zwischen Hammergriff und Peripherie gelegenen Zone dringen einzelne Capillaren von der Cutis in die Subst. propria. Vom Nervenplexus der Cutis sah Kessel kleine, knotige Fäden in das Epithel eindringen.

Schnitte, welche durch den entkalkten Knochenrahmen des Trommelfells gehen, eignen sich zur Untersuchung der Structur des Annulus tendinosus und dessen Verhalten zum Trommelfelle einerseits und zur Cutis des äusseren Gehörgangs und der Trommelhöhlenschleimhaut andererseits. Der Sehnenring (Fig. 135) zeigt am Durchschnitte eine dreieckige Form, dessen

zackige Basis an die rauhe Oberfläche des Sulcus tymp. (su) inserirt. An der Spitze des Dreiecks gehen die Fasern des Annulus tendinosus in die Radiärfaserschichte des Trommelfells (r) über, doch lassen sich auch Faserbündel des Sehnenrings zum Perioste des knöchernen Gehörgangs und zur Schleimhaut des Cavum tymp. verfolgen. Das Gewebe des Sehnenrings besteht aus vielfach sich kreuzenden, mit elastischen Fasern durchsetzten Bindegewebsfibrillen, enthält aber nach den Untersuchungen Schwalbe's und des Verfassers keine Knorpelzellen.

Was die anatomischen Beziehungen des Trommelfells zum Hammergriffe anlangt, so zeigen die obersten, durch die Shrapnell'sche Membran und den Hammerhals geführten Schnitte das Raumverhältniss zwischen dieser Membran und dem Hammerhalse und an gelungenen Präparaten die vordere und hintere Grenze des Prussak'schen Raumes. Zur genauen Kenntniss der Begrenzung dieser Höhle sind indess Verticalschnitte entsprechend der Längsaxe des Hammers erforderlich, auf welche wir später zurückkommen werden.

Fig. 136.

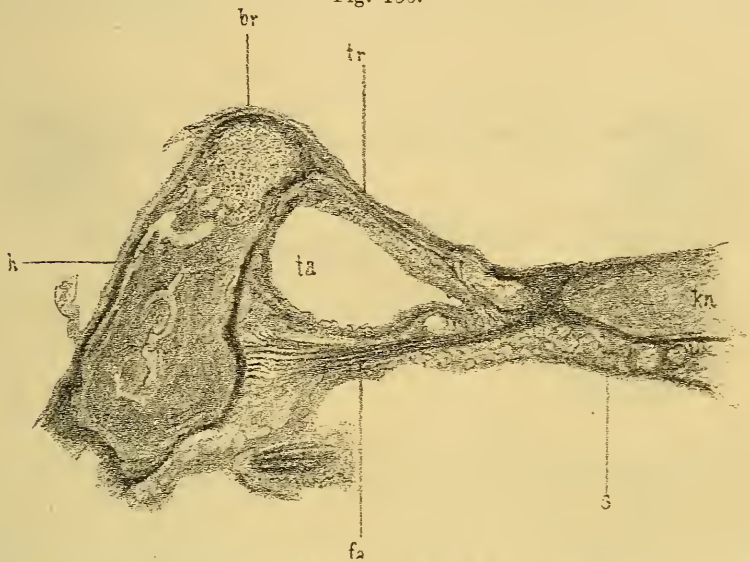

Durchschnitt des Hammers und der hinteren Trommelfelltasche in der Ebene des kurzen Hammerfortsatzes. h = Hammer. br = knorpeliger Theil des Processus brevis des Hammers. tr = hintere Partie des Trommelfells. fa = hintere Trommelfellfalte. ta = hintere Tröltsch'sche Tasche. s = Trommelhöhlenschleimhaut.

Die horizontalen Serienschnitte vom kurzen Hammerfortsatze bis zum unteren, spatelförmigen Ende des Hammergriffs liefern folgende Bilder:

1. Der durch die Spitze des kurzen Hammerfortsatzes und durch den oberen Abschnitt der hinteren Trommelfelltasche gehende Durchschnitt zeigt (Fig. 136) den kurzen Hammerfortsatz (b r) von einer mit der Knochensubstanz des Hammers innig zusammenhängenden, dicken Lage von Knorpelzellen bedeckt, welche nicht als ein eigenartiges Knorpelgebilde des Trommelfells (Gruber), sondern als Residuum des embryonalen, knorpeligen Hammers angesehen werden muss.[1] Zwischen dem kurzen Fortsatze (b r) und dem

[1] Heinrich Müller (Zeitschrift für wissenschaftl. Zoologie. Bd. IX) hat schon 1858 im Hammergriffe der Neugeborenen und Erwachsenen Einlagerungen von Knorpelzellen nachgewiesen.

Knochenrahmen des Trommelfells (k n) erscheint der Durchschnitt der hinteren, oberen Partie des Trommelfells (t r) nach aussen von der Cutis, nach innen von der Mittelohrschleimhaut überzogen. Medial vom Trommelfelle spannt sich von einer Knochenleiste in der Nähe des Sulcus tymp. zum Hammergriff, die innere Trommelfellfalte (f a) hinüber, welche mit der ihr zugekehrten Fläche des Trommelfells die hintere Tröltsch'sche Trommelfelltasche (t a) bildet. Die Fasern dieser Falte zeigen viel Aehnlichkeit mit jenen der substantia propria des Trommelfells (v. Tröltsch). An Durchschnitten der vorderen Trommelfelltasche gelingt es nicht selten, den in die Glaserspalte eintretenden straffen Faserzug des Ligamentum mallei ant., die Chorda tymp. und beim Neugeborenen den Längsschnitt des langen Hammerfortsatzes (Processus Folianus) zu verfolgen. Der Schleimhautüberzug der Trommelhöhle (s) und die Auskleidung der beiden Trommelfelltaschen, beim Erwachsenen dünn und mit spärlichen Gefässdurchschnitten, erscheinen beim Neugeborenen stark gewulstet und von zahlreichen, oft sehr weiten Blutgefässen durchsetzt.

2. An einem etwas tieferen Schnitte (Fig. 137) erscheint die Knochenleiste (c), von welcher die innere Trommelfellfalte (f) entspringt, stärker ausgeprägt und der Raum der Tasche (t) grösser. An Durchschnitten in

Fig. 137.

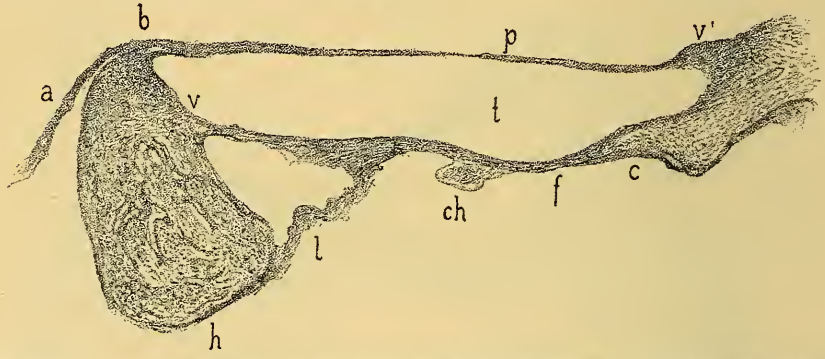

Durchschnitt durch den oberen Theil des Hammergriffs und der hinteren Trommelfelltasche, etwas tiefer als der vorhergehende. h = innere Fläche des Hammergriffs. b = äussere Kante desselben. p = Durchschnitt des hinteren, oberen Segmentes des Trommelfells. v' = Insertion desselben im obersten Theile des Sulc. tymp. a = Stück der vorderen Partie des Trommelfells. f = innere, hintere Trommelfellfalte. c = Insertion derselben an einer innerhalb des Sulc. tymp. gelegenen scharfen Knochenleiste. v = Insertion der inneren Trommelfellfalte an der hinteren Hammergrifffläche. l = Schleimhautblatt dieser Falte, zur inneren Fläche des Griffs hinziehend. t = hintere Tröltsch'sche Trommelfelltasche. ch = Durchschnitt der Chorda tymp. Nach einem Präparate meiner Sammlung.

dieser Ebene findet man ausserdem öfter die Trommelfellfalte (f) gegen den Hammergriff zu sich in zwei Blätter theilend (vgl. S. 79), deren äusseres an der hinteren Fläche des Hammergriffs (v) inserirt, während die vordere (eine Schleimhautduplicatur) zur abgestumpften Kante der inneren und hinteren Kante (l) hinzieht. Gleichzeitig sieht man den Querschnitt der mit der inneren Trommelfellfalte zusammenhängenden Chorda tymp. (c h) und zuweilen inconstante Filamente und Faserzüge zwischen Trommelfell und innerer Trommelfellfalte ausgespannt.

3. Der etwas tiefere, durch die Tensorsehne gehende Durchschnitt des Hammergriffs (Fig. 138) zeigt nicht mehr die dreieckige Form der höher gelegenen Durchschnitte, sondern die Umrisse eines Ovals, dessen Längsaxe senkrecht auf die Ebene des Trommelfells steht. Während in der Region des kurzen Fortsatzes zwischen Hammergriff und Trommelfell ein inniger Contact besteht, erscheint der Durchschnitt an den mittleren Partien des

Hammergriffs nur durch eine schmale Brücke mit dem Trommelfelle zusammenhängend, welche nicht von der äusseren Kante des Griffs, sondern seitlich von derselben in schräger Richtung gegen die hintere Partie des Trommelfells hinzieht. Dasselbe Verhalten zeigen die nächstfolgenden, unterhalb der Tensorsehne gelegenen Durchschnitte des Hammergriffs (Fig. 139).

Fig. 138.

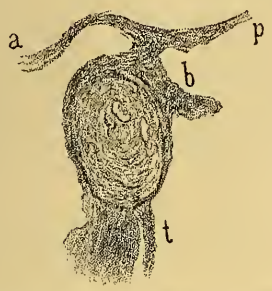

Durchschnitt des Hammergriffs in der Höhe des Sehnenansatzes des Tensor tymp. a = vorderer Theil des Trommelfells. p = hinterer Theil desselben. b = schräge Verbindungsbrücke zwischen Trommelfell und Hammergriff. t = Sehnenansatz des Tensor tymp. Nach einem Präparate meiner Sammlung.

Fig. 139.

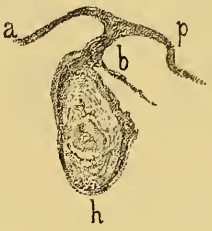

Durchschnitt des Hammergriffs unterhalb des vorherigen Schnittes. a = vorderer Theil des Trommelfells. g = hinterer Theil desselben. h = schräge Verbindungsbrücke zwischen Trommelfell und Hammergriff. h = innere Kante des Hammergriffs. Nach einem Präparate meiner Sammlung.

4. An den Durchschnitten des unteren Drittheils des Hammergriffs wird die Berührung der Hammergriffkante mit dem Trommelfelle eine innigere und die Verbindungsfläche eine breitere (Fig. 140). Die innigste Verbindung zwischen Trommelfell und Hammergriff besteht indess am unteren,

Fig. 140.

Durchschnitt des Hammergriffs im mittleren Abschnitte desselben, unterhalb des vorherigen. Die Anlagerung des Hammergriffs am Trommelfelle breiter und inniger als in den oberen Partien. a = vorderer Theil des Trommelfells. p = hinterer Theil desselben. h = innere Kante des Hammergriffs.

Fig. 141.

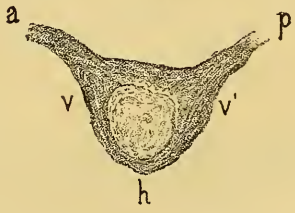

Durchschnitt durch das untere spatelförmige Ende des Hammergriffs. a = vorderer Theil des Trommelfells. p = hinterer Theil desselben. v v' = Verdichtung des Trommelfellgewebes an den Seitentheilen des Hammergriffs. h = innere Kante des Hammergriffs.

spatelförmigen Ende desselben (Fig. 141), indem die abgeflachte Spatel des Hammers von dem sich hier stark verdichtenden Trommelfellgewebe allseitig umgeben wird.

Die Art der Anheftung der radiären und circulären Fasern am Hammergriffe ist trotz der zahlreichen bisherigen Untersuchungen noch nicht klargelegt. Dass die radiäre Schichte sich mit der grössten Masse ihrer Fasern am unteren Ab-

schnitte des Hammergriffs anheftet, während die circulären Fasern im oberen Abschnitte in der Region des kurzen Fortsatzes inseriren, kann als feststehend angesehen werden. Hingegen bedürfen die Angaben über das Verhalten der Fasern der Substantia propria zum mittleren Abschnitte des Hammergriffs noch der Richtigstellung. Von der Annahme, dass die Radiärfasern im mittleren Abschnitte des Hammergriffs überall gekreuzt auf die Fläche desselben übertreten, konnte ich mich an meinen Präparaten nicht vollkommen überzeugen. So weit sich dies an Durchschnitten beurtheilen lässt, konnte ich vielmehr schon bei schwächeren Vergrösserungen wahrnehmen, dass in den oberen sowohl, wie in den mittleren Partien des Hammergriffs (vgl. Fig. 138 und 139) hauptsächlich die Fasern des hinteren, oberen Segmentes des Trommelfells (p) auf den Hammergriff übertreten und mit dem Perioste seiner gegen die Trommelhöhle gerichteten Flächen sich verbinden, dass hingegen die Fasern des vorderen, oberen Trommelfellsegmentes, an der Kante des Hammergriffs vorbeiziehend sich an die Fasern des hinteren Segmentes anlegen. Nur im unteren Drittheile des Hammergriffs (Fig. 140 und 141) scheint eine Kreuzung der von beiden Seiten zur Hammergriffkante tretenden Fasern stattzufinden.

Das Studium an Horizontalschnitten wird durch verticale Serienschnitte des Trommelfells ergänzt. Die durch den vorderen Abschnitt

Fig. 142.

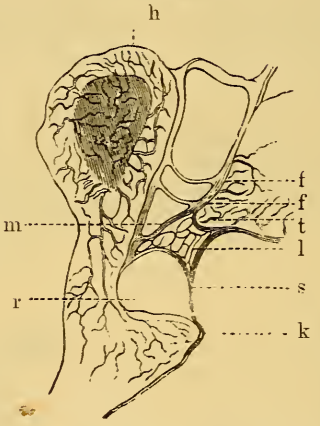

Verticaldurchschnitt des Hammers, der Shrapnell'schen Membran und der Hammer-Ambossnische. h = Hammerkopf. k = Processus brevis mallei. s = Membrana Shrapnelli. t = Margo tympanicus. r = Prussak'scher Raum. m = Ligamentum mallei ext. l = Inconstantes Balkenwerk zwischen Membrana Shrapnelli und Ligamentum mallei ext. ff = Inconstante Schleimhautbrücken in der Hammer-Ambossnische. Nach einem Präparate meiner Sammlung.

des Knochenrahmens senkrecht auf die Glaserspalte gehenden Schnitte lassen an gelungenen Präparaten den Durchschnitt des Ligament. mallei ant., der Chorda tymp., der Art. tymp. und beim Neugeborenen den des Proc. Folianus erkennen.

Als die wichtigsten Verticalschnitte des Trommelfells sind jene anzusehen, welche durch den ganzen Hammer, die Shrapnell'sche Membran und die Hammer-Ambossnische geführt werden. Zur Vermeidung von geringwerthigen Schrägschnitten muss das eingebettete Präparat im Mikrotome so befestigt werden, dass der Schnitt genau durch die Längsachse des Hammers geht. Das diaphane Celloidin, durch welches der Hammer durchschimmert, ist als Einbettungsmasse für diese Zwecke unentbehrlich. — Was das Verhältniss der Shrapnell'schen Membran zum Hammer anlangt, so wurde dasselbe schon früher (S. 85 u. ff.) erörtert. Es erübrigt hier noch zu be-

merken, dass der über dem kurzen Hammerfortsatze lagernde Prussak'sche Raum, sowie die Hammer-Ambossnische (Fig. 142) mannigfache Varietäten aufweist und dass das von der Crista capit. mallei zur Incisura Rivini hinziehende Ligam. mallei extern. in der Mehrzahl der Präparate nur an den vorderen Abschnitt, der Incis. Rivini, inserirt, dass jedoch der hintere Theil des Bandes unterhalb der zugeschärften Incisur (Margo tymp.) mit der Shrapnell'schen Membran sich verbindet.

Die histologischen Untersuchungsmethoden des normalen Trommelfells finden im Allgemeinen auch in pathologischen Fällen Anwendung. Ob im speciellen Falle die Untersuchung an Flächenpräparaten oder an Durchschnitten zu geschehen hat, wird stets von der Art der vorliegenden krankhaften Veränderungen abhängen. Bei atrophischen Trommelfellen, bei Narben am Trommelfelle und dünnen Kalkeinlagerungen sind Flächenpräparate den Durchschnitten vorzuziehen, wenn es sich darum handelt, die Flächenausdehnung der pathologischen Veränderung, den theilweisen oder gänzlichen Mangel der Fasern der Subst. propria, die Anordnung des Epithels, den Verlauf der Blutgefässe übersichtlich darzustellen. Indess können beide Methoden an einem und demselben Präparate combinirt werden, indem ein Stück als Flächenpräparat, ein anderes zu Durchschnitten verwendet wird. Die letztere Methode empfiehlt sich besonders bei Narbenbildungen am Trommelfelle, wo der Nachweis geliefert werden soll, von welcher Schichte des Trommelfells das Narbengewebe ausgewachsen ist und wie sich der Dickendurchmesser des Trommelfells zu dem der Narbe verhält.

Hingegen können Präparate, bei welchen das Trommelfell durch entzündliche Infiltration oder Bindegewebswucherung an seiner Cutis- und Schleimhautschichte, durch polypöse Hypertrophie, Verkalkung oder Verknöcherung um das Mehrfache seines Dickendurchmessers verdickt ist, nur an Durchschnitten histologisch untersucht werden. Wo man über das Verhalten des pathologisch veränderten Trommelfells zum Hammergriffe Aufschluss erhalten will, muss, wie an normalen Präparaten, nach vorheriger Fixirung, der Hammergriff durch langsame Entkalkung (s. S. 191) erweicht werden. Dasselbe gilt von stark verkalkten und partiell verknöcherten Trommelfellen. Da diese jedoch durch die Decalcinirung stark verändert werden, so empfiehlt es sich, einzelne Stücke des krankhaft veränderten Trommelfells unentkalkt zu untersuchen.

Bei der histologischen Untersuchung der verschiedenen Erkrankungsformen des Trommelfells sind nach den bisherigen Forschungsergebnissen folgende Veränderungen zu berücksichtigen:

1. In der Epidermislage der Cutisschichte, starke Wucherung und Uebereinanderschichtung des Epithels, Pigmentirung desselben, Bildungle kiner, perlförmiger Kugeln mit Epithel- (Urbantschitsch) oder Cholestearininhalte, und zapfenförmiges Hineinwuchern der tieferen Epithellagen in die Cutisschichte (Moos). 2. In der eigentlichen Cutisschichte: seröse, eitrige und hämorrhagische Infiltration des Bindegewebsstratums, Erweiterung der Blutgefässe, Hypertrophie der Cutis durch Zellenwucherung, Neubildung von Bindegewebe, von Blutgefässen, Aufschiessen von Granulationen, Polypen und zottenförmigen Excrescenzen an der Oberfläche, fasergewebige Verdickung der Cutisschichte, endlich Geschwürsbildung, Destruction, Narben und partielle Atrophie. 3. In der Substantia propr. seröse und eitrige Infiltration, Verdickung durch Bindegewebsneubildung, Atrophie, Kalk- und Knocheneinlagerung, Verfettung und Pigmentirung. 4. An der Schleimhautschichte des Trommelfells: Hyperämie, Aufwulstung, Hypertrophie durch Rundzellenwucherung und Bindegewebsneubildung, Polypenbildung, Pigmentirung, Perforation und Narbenbildung.

IV.

Histologische Untersuchung der Trommelhöhlenschleimhaut.

Die Kenntniss der normalen Structur der Trommelhöhlenschleimhaut ist für die Beurtheilung der pathologischen Veränderungen in derselben von grosser Wichtigkeit, weil sich hier jene Krankheitsprocesse abspielen, deren Residuen die häufigsten Grundlagen der Hörstörungen bilden.

Die normale Trommelhöhlenschleimhaut wird an Flächenpräparaten und an Durchschnitten der histologischen Untersuchung unterzogen.

1. Untersuchung der Trommelhöhlenschleimhaut an Flächenpräparaten. Die schönsten Flächenpräparate erhält man vom Promontorium, von welchem sich die Mucosa ohne Continuitätsstörung auf eine grössere Strecke ablösen lässt. Es geschieht dies einfach mittelst eines abgerundeten Messerchens, mit welchem die Schleimhaut von der Innenwand des Ost. tymp. tubae, nach hinten bis in die Gegend der beiden Labyrinthfenster zurückgeschoben wird. Besonders vorsichtig muss hierbei in der Gegend des Jacobson'schen Nerven manipulirt werden, weil hier die Schleimhaut mit dem unterliegenden Knochen am innigsten verbunden ist.

Weit schwieriger ist die Gewinnung von Flächenpräparaten von den anderen Wänden der Trommelhöhle. Wohl gelingt es, kleine Schleimhautpartien von der glatten Hammer-Ambossnische, der hinteren Trommelhöhlenwand, der lateralen knöchernen Tubenwand und dem Sinus tymp. (Steinbrügge) abzulösen; allein von den übrigen Partien der Trommelhöhle, insbesondere von der riffigen, unteren und oberen Wand, wo die Schleimhaut sich theils in die unregelmässigen Vertiefungen hineinsenkt, theils die Vorsprünge stellenweise überbrückt, erhält man durch Abziehen nur kleine, für die Untersuchung wenig brauchbare Partikel.

Die normale Trommelhöhlenschleimhaut ist im frischen Zustande für die histologische Untersuchung wenig geeignet. Die besten Flächenpräparate erhält man, wenn das ganze Gehörorgan oder auch die abgetrennte Pyramide in Müller'sche Flüssigkeit oder in die Vlakovits'sche oder Urban Pritchard'sche Lösung (S. 187) eingelegt und erst nach erfolgter Fixirung und Auswässerung die Schleimhaut abgelöst wird. Durch Färbung mit Eosin oder Alauncarmin werden die einzelnen Gewebselemente so klar differenzirt, dass man bei der mikroskopischen Untersuchung von in Canadabalsam oder in Glycerin eingeschlossenen Flächenpräparaten die Contouren und Kerne des Epithels und bei tieferer Einstellung des Tubus, die Anordnung der Faserzüge im Bindegewebsstratum und nicht selten auch den Verlauf der grösseren Gefässe und Nervenstämme zu erkennen vermag.

Um die in der Periostallage verlaufenden Blut- und Lymphgefässe an Flächenpräparaten zu untersuchen, muss die abgelöste Schleimhaut mit der Periostalfläche nach oben gerichtet eingeschlossen werden.

Das Blutgefässnetz der Trommelhöhlenschleimhaut wird zur mikroskopischen Untersuchung nach verschiedenen Methoden sichtbar gemacht: 1. Durch Injection der arteriellen Gefässe von der Carotis communis oder Aorta mittelst Carminleims oder Berlinerblau. Man erhält hierbei selbst bei sehr sorgfältiger Einspritzung nur selten vollkommen gelungene Capillarinjectionen. 2. Durch Einwirkung von 2 % Ueberosmiumsäure (S. 189), durch welche die in den feinsten Capillaren enthaltenen rothen Blutkörperchen braun gefärbt werden,

wodurch die Blutgefässe im mikroskopischen Bilde als dunkle, geschlängelte Linien sich markiren.

Wird eine von einem frischen Präparate abgetrennte Pyramide der Osmiumbehandlung unterzogen, so lässt sich schon bei einfacher Lupenvergrösserung das dunkle Gefässnetz der Promontoriumschleimhaut erkennen. Nebstdem sieht man an der Schleimhautfläche in wechselnder Anzahl kleine, schwarze Punkte, welche nach meinen Untersuchungen als die Eintrittsstellen grösserer Blutgefässe der Schleimhaut in die Knochenwand des Promontoriums anzusehen sind. Zur genaueren histologischen Untersuchung wird von solchen Präparaten die Schleimhaut nach der früher angegebenen Weise vom Knochen abgelöst und einzelne Präparate mit der Epithelial-, andere mit der Periostalseite nach oben gerichtet, im Objectträger eingeschlossen.

Weniger zuverlässig für die Darstellung der Blutgefässe der Trommelhöhlenschleimhaut ist die Vergoldungsmethode (S. 188). Hingegen kommen an gelungenen Goldpräparaten die Nervenstämme und die feineren Nervenverzweigungen in schönster Weise zur Darstellung, indem an der Promontorium- und Tubenschleimhaut die feinsten und zartesten Nervenplexus, welche die Blutgefässe umspinnen, sich im mikroskopischen Bilde scharf differenziren.

Auch an Osmiumsäurepräparaten werden nicht selten ausser dem Blutgefässnetze die Nervenstämme und deren Verästelungen in der Schleimhaut in klarer Weise zur Ansicht gebracht. An gelungenen Osmiumpräparaten sah ich öfter in der Nachbarschaft grösserer Nervenstämme gruppenweise geordnete Ganglienzellen, besonders häufig in der Nähe des N. Jacobsonii und in den winkeligen Räumen, welche die vom Jakobson'schen Nerv abgehenden Aeste mit dem Nervenstamme bilden.

Die Untersuchung der pathologisch veränderten Trommelhöhlenschleimhaut an Flächenpräparaten ist nur bei jenen geringgradigen Verdickungen der Mucosa statthaft, welche eine für die histologischen Zwecke nöthige Aufhellung der Gewebe zulassen. Bei der im Verlaufe chronischer Mittelohreiterungen sich entwickelnden Massenzunahme der Schleimhaut durch Rundzellenwucherung oder polypöse Hypertrophie ist die Untersuchung an Flächenpräparaten unmöglich und die Structurveränderung nur an Durchschnitten darstellbar. Hingegen erhält man sehr instructive Flächenpräparate bei jenen abgelaufenen Mittelohreiterungen, wo die Schleimhaut blass, glatt und nur sehr wenig aufgewulstet ist. Solche in Müller'scher Flüssigkeit oder in der Vlakovits'schen Lösung fixirte Präparate zeigen an der Epithelseite das scharf contourirte Epithel, die stellenweise varicösen Venen, cystische Räume und an der Periostalfläche die von mir zuerst beschriebenen [1] varicös ausgedehnten, kolbig verzweigten Lymphgefässe (Fig. 143) und abgeschlossene, mit Epithel ausgekleidete Cystenräume.

2. Untersuchung der Trommelhöhlenschleimhaut an Durchschnitten. Diese Methode gestattet, die Structur der Trommelhöhlenschleimhaut in den oberflächlichen und tieferen Schichten und die Lageverhältnisse der Blutgefässe und Nerven in der Schleimhaut kennen zu lernen. Da die vom Knochen abgelöste Schleimhaut wegen ihrer Dünnheit sich zur Darstellung von Durchschnitten nur wenig eignet, so erscheint es zweckmässig, dieselbe im Zusammenhange mit dem entkalkten Knochen zu schneiden. Es hat dies den Vortheil, dass die Schleimhaut im Durchschnitte durch den entkalkten Knochen in situ erhalten wird, und dass gleichzeitig das Verhalten der Blutgefässe der Schleimhaut zu jenen der angrenzenden Knochenwand und etwaige consecutive pathologische Veränderungen im Knochen selbst zur Darstellung gelangen.

Die Fixirung der Gewebselemente, die Entkalkung und die darauf folgenden mikroskopisch-technischen Proceduren geschehen nach dem früher

[1] Lehrbuch d. Ohrenheilk. 2. Aufl. S. 287.

angegebenen Verfahren. Die Blutgefässe und Nerven werden an mit Ueberosmiumsäure und Goldchlorid behandelten Präparaten untersucht.

Die Trommelhöhlenschleimhaut zeigt an Durchschnitten der einzelnen Wände der Trommelhöhle einen variablen Dickendurchmesser. Das Epithel der Schleimhaut ist am Promontorium (Fig. 144) ein einfaches Pflasterepithel, an den übrigen Wänden der Trommelhöhle jedoch nach den Untersuchungen Kölliker's ein flimmerndes Cylinderepithel, welches nach Brunner spitz zulaufende Basalzellen, nach Kessel auch Becherzellen aufweist. Das Bindegewebsstratum besteht aus fibrillären, netzförmigen Faserzügen, während in der dem Periost entsprechenden Lage die dichten Bindegewebszüge parallel gelagert sind.

An mikroskopischen Durchschnitten der Trommelhöhlenschleimhaut von decalcinirten Injections- oder Ueberosmiumsäure-Präparaten lässt sich das

Fig. 143.

Erweitertes Lymphgefässnetz in den tieferen Schichten des Promontorium-Ueberzuges von einem 27jährigen, seit der Kindheit an Otorrhöe leidenden Phthisiker. (Rechtes Ohr.) Hartnack Obj. 7.

Verhalten der Blutgefässe in den oberflächlichen und tieferen Schichten der Mucosa leicht bestimmen. Das oberflächliche Gefässnetz reicht bis an die Epithelschichte und sieht man bei Neugeborenen Gefässschlingen in die Zotten (Moos) und Papillen (Lucae) der Schleimhaut eindringen. Die Gefässe in den tieferen Lagen dringen, begleitet von den Bindegewebsfortsätzen der Periostallage (Fig. 144), in den von der Schleimhaut bedeckten Knochen ein, um mit den Blutgefässen desselben in Verbindung zu treten. Zuweilen sah ich auch oberflächliche Blutgefässe in jene Knochenspalten eindringen, welche in der Schleimhaut einen spiraligen Verlauf zeigen (c'). Am Promontorium lassen sich, wie ich zuerst nachgewiesen habe [1], an gelungenen Osmiumsäure-Präparaten anastomotische Verbindungen der Blutgefässe der

[1] Wiener med. Wochenschrift 1876 u. Arch f. Ohrenheilk. Bd. XI.

Mittelohrschleimhaut mit jener der Labyrinthauskleidung vermittelst der in der Knochenwand verlaufenden Gefässe nachweisen.

Drüsenelemente finden sich in grösserer, variabler Anzahl nur im vorderen, dem Ost. tymp. tubae entsprechenden Theile der Trommelhöhle. Im mittleren und hinteren Trommelhöhlenraume fehlen sie oder kommen nur selten vereinzelt vor. Wendt hat durch Kochen der Schleimhaut in Essigsäure am Promontorium Schleimdrüsen nachgewiesen.

Fig. 144.

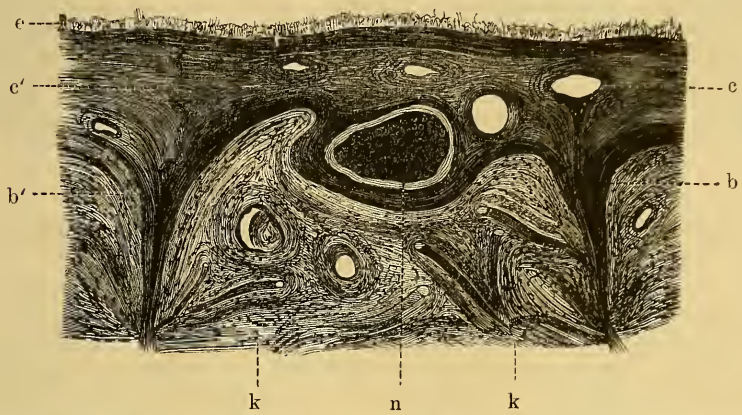

Durchschnitt der Schleimhaut des Promontoriums (decalcinirtes Osmiumsäurepräparat). e = Epithel. c = Durchschnitt eines Blutgefässes im Bindegewebsstratum, von welchem ein Ast in die trichterförmige Vertiefung des Knochens eindringt. c' = oberflächliches, in den Knochen eindringendes Blutgefäss. k k = Knochenwand. b b' = trichterförmige Vertiefungen im Knochen, in welche die Periostallage der Schleimhaut eindringt. n = Durchschnitt eines grösseren Nervenstammes im Bindegewebsstratum der Schleimhaut.

Die früher erwähnten (S. 67 u. 112), in der Trommelhöhle ausgespannten, inconstanten Falten und Fäden bestehen aus einer, von einem Epithel überzogenen bindegewebigen Grundlage, deren Faserbündel fächerförmig ausstrahlen; neben und zwischen diesen Falten finden sich knotige Fäden in der Trommelhöhle und im Antrum mast. ausgespannt, welche sich, wie ich zuerst nachgewiesen habe [1] (Fig. 145), bei der mikroskopischen Untersuchung als ovale oder eckige, gestielte Gebilde mit zwiebelartig geschichtetem Baue erweisen. Der in das abgerundete Ende eintretende Stiel (a) durchzieht scharf begrenzt das Gebilde und tritt am

Fig. 145.

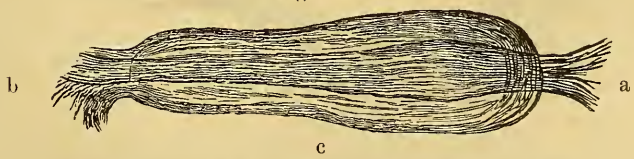

Gestieltes Gebilde aus der Trommelhöhle eines Erwachsenen.

entgegengesetzten Ende desselben heraus, um sich an den Ausläufer einer ausgespannten Falte oder an der Knochenwand anzuheften. Zur Untersuchung dieser Körperchen, welche eine Grösse von 0,1—0,9 mm erreichen können, eignen sich Gehörorgane, an welchen nach Entfernung des Tegm. tymp. und mast. die erwähnten Schleimhautfalten und Fäden in grösserer Anzahl sich vorfinden. Wird dieses oft spinngewebeartig sich ausbreitende Netzwerk mit einer feinen Pincette

[1] Wiener med. Wochenschrift 1869, 20. Nov. u. Arch. f. Ohrenheilk. Bd. V.

abgelöst und herausgeholt, mit Eosin oder Alauncarmin gefärbt und auf den Objectträger gebracht, so wird man in der Regel zwischen den fächerförmigen Faserzügen dieses Netzwerks mehrere gestielte Gebilde auffinden.

Für das Studium der pathologisch-anatomischen Veränderungen in der Trommelhöhlenschleimhaut ist die Untersuchung an Durchschnittpräparaten unerlässlich. Es gilt dies insbesondere von den durch chronische Catarrhe und Eiterungsprocesse bedingten Hypertrophien der Schleimhaut, bei welchen nur am Durchschnitte die Veränderungen des Epithels, die Uebereinanderschichtung desselben, der Grad der Rundzellen- und Bindegewebsneubildung, das Vorhandensein papillärer und polypöser Excrescenzen an der Oberfläche der Schleimhaut und cystischer Räume in derselben, die Veränderungen in den Blut- und Lymphgefässen der Schleimhaut und in der von derselben überzogenen Knochenwand erforscht werden können. Aber auch bei nicht auffällig hypertrophischer Schleimhaut, z. B. bei manchen Formen der Mittelohrsclerose, kann die Untersuchung an Durchschnittpräparaten nicht umgangen werden, wenn es sich darum handelt, die feineren Structurveränderungen in der Schleimhaut kennen zu lernen.

Die histologische Untersuchung der pathologischen Veränderungen an den beiden Labyrinthfenstern.

Der technische Vorgang bei der histologischen Untersuchung der krankhaften Veränderungen an den beiden Labyrinthfenstern und in deren Nischen erfordert mit Rücksicht auf die physiologische Bedeutung dieser Region der Trommelhöhle eine eingehendere Besprechung.

Fig. 146.

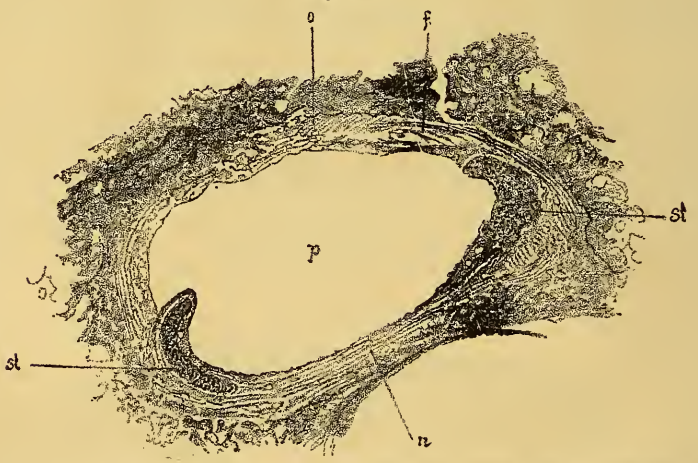

Verwachsung der Stapesschenkel mit der unteren Wand des Pelvis ovalis, von dem linken Ohre einer links seit 20, rechts seit 10 Jahren, allmälig mit constantem Sausen, taub gewordenen, im Versorgungshause verstorbenen 48jährigen Frau. Mikroskopischer Schnitt durch den Pelvis ovalis und die Stapesschenkel. p = Pelvis ovalis. o = obere Wand der Fensternische, n = in sclerosirtes Gewebe umgewandelte Schleimhaut der unteren Wand der Nische. st st = Durchschnitte der in dichtes, sclerosirtes Bindegewebe eingehüllten und fixirten Stapesschenkel.

Was zunächst die Veränderungen im ovalen Fenster und in der Nische desselben anlangt, so wird die Schnittrichtung eine verschiedene sein, je nachdem die pathologischen Veränderungen in der Nische allein oder gleichzeitig auch jene am Ligamentum orbiculare stapedis zur Untersuchung gelangen sollen. Im ersteren Falle werden die mikroskopischen Schnitte

durch die entkalkte und bis auf die Labyrinthkapsel verkleinerte Pyramide, parallel der inneren Trommelhöhlenwand geführt. An solchen Schnitten (Fig. 146) kommt die Circumferenz der Nische des ovalen Fensters, die Schleimhautauskleidung derselben und das Verhältniss der halbmondförmigen Durchschnitte der Steigbügelschenkel in dieser Nische zur Ansicht. Durch diese Schnittführung erhält man im normalen Gehörorgane ein Bild über die Anordnung der in variabler Anzahl vorkommenden Bindegewebsbrücken und Fäden in der Nische des ovalen Fensters, welche zwischen den Schenkeln des Stapes und der Nischenwand ausgespannt sind. Am häufigsten finden sich schmale Bindegewebsbrücken zwischen den Stapesschenkeln und der Nischenwand und bilden diese bei Hinzutreten eines Entzündungsprocesses ein prädisponirendes Moment für die Entstehung der Ankylose der Steigbügelschenkel. Bei pathologischen Untersuchungen erweisen sich solche Parallelschnitte besonders lehrreich zum Studium der Ankylose der Stapesschenkel mit der unteren Nischenwand (Fig. 146) und zum Nach-

Fig. 147.

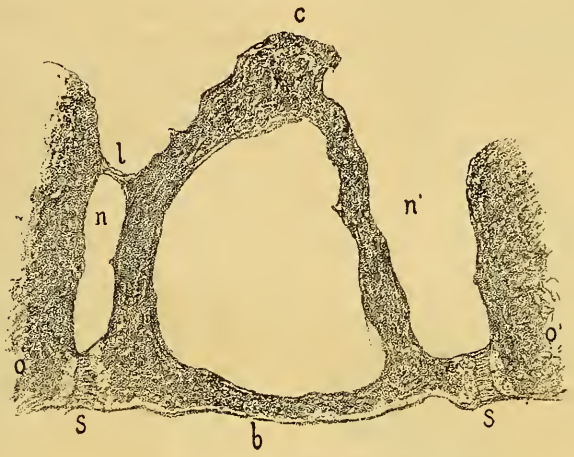

Horizontalschnitt durch den Steigbügel und die Nische des ovalen Fensters. c = Capitulum stapedis. b = Basis stapedis. o o' = Durchschnitt des überknorpelten Randes des ovalen Fensters. n n' = Nische des ovalen Fensters. s s = Durchschnitt des Ligamentum orbiculare stapedis. l = normale Schleimhautbrücke zwischen der Nische des ovalen Fensters und dem Steigbügelschenkel. Nach einem Präparate meiner Sammlung.

weise des Verhaltens der Stapesschenkel bei jenen massenhaften Bindegewebswucherungen, welche die Nische der Fenestr. ovalis theilweise oder ganz ausfüllen und den Stapes allseitig umgeben [1].

Eine zweite Methode der Schnittführung zur Darstellung der normalen und pathologischen Verhältnisse im ovalen Fenster besteht in der Anfertigung von Horizontalschnitten, welche parallel zu beiden Stapesschenkeln derart geführt werden, dass mehrere Schnitte den grössten Längendurchmesser der Stapesplatte, die beiden Schenkel und das Köpfchen desselben treffen (Fig. 147). Diese Schnitte bieten den Vortheil, dass nicht nur die zwischen den Stapesschenkeln und den Nischenwänden bestehenden binde-

[1] Vgl. A. Politzer: Sur les changements pathologiques dans la fenêtre ovale et dans la fenêtre ronde, qui se produisent chez les affections de l'oreille moyenne. Comptes rendus du IVme Congrés otologique à Bruxelles. 1888. Publié par le Dr. Ch. Delstanche. 1889.

gewebigen und knöchernen Verwachsungen klar zu Tage treten, sondern auch die histologischen Veränderungen in dem fibrösen Bande des ovalen Fensters und in den Knorpelüberzügen des Stapedio-Vestibulargelenks ersichtlich werden. Die Zahl der brauchbaren Schnitte bei dieser Schnittführung beschränkt sich indess höchstens auf 2—3, weil alle über und unter dem grössten Durchmesser des ovalen Fensters geführten Schnitte die Stapedio-Vestibularverbindung in schräger Richtung treffen müssen, daher wegen der störenden Ueberschneidung des Randes des ovalen Fensters, respective des Steigbügelrandes, für die Untersuchung nur geringen Werth besitzen.

Fig. 148.

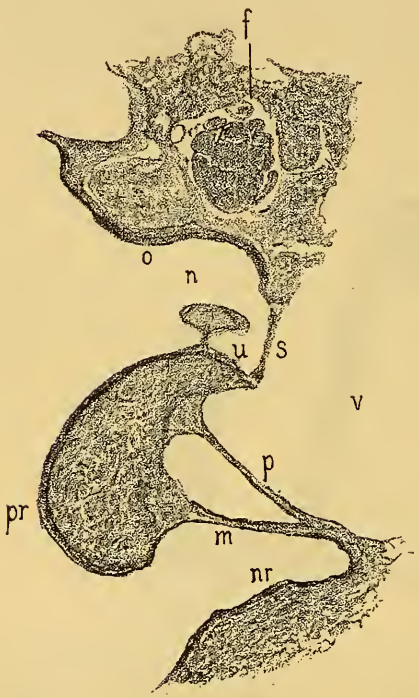

Frontalschnitt der inneren Trommelhöhlenwand durch die beiden Labyrinthfenster. s = Basis stapedis. n = Nische des ovalen Fensters mit einem Stücke des schräg durchschnittenen Steigbügelschenkels. o und u = obere und untere Wand der Nische. pr = Durchschnitt des Promontoriums mit dem Schleimhautüberzuge. m = Membr. fenestrae rotundae. nr = Nische des runden Fensters. p = Lamina spiralis secundaria. f = Durchschnitt des N. facialis. v = Vestibulum. Nach einem Präparate meiner Sammlung.

Die hier geschilderte Schnittrichtung entspricht dem Verlaufe des über dem ovalen Fenster hinziehenden Stückes des N. facialis. Sollen daher die Schnitte das Köpfchen und die beiden Schenkel des Steigbügels gleichzeitig treffen, so muss das Präparat so eingebettet werden, dass das Mikrotommesser parallel dem erwähnten Stücke des Facialnerven sich bewege.

Eine dritte Art der mikroskopischen Schnittführung durch die Labyrinthfenster endlich ist die frontale. Sie bietet den Vortheil, dass gleichzeitig die Veränderungen im ovalen und im runden Fenster untersucht werden können (Fig. 148).

Zur Herstellung von Frontalschnitten muss das Präparat im Mikrotome so befestigt werden, dass das hintere Ende der Pyramide nach oben gerichtet ist. Wird mit der Untersuchung der beiden Labyrinthfenster auch jene des Labyrinths beabsichtigt, so kommen bei dieser Schnittrichtung zunächst die Querschnitte der Bogengänge zum Vorschein. Zeigen diese nichts Abnormes, so kann zur Vermeidung von Zeitverlust das ganze, hinter den Labyrinthfenstern gelegene Stück der Pyramide abgetragen und sogleich mit der Schnittführung durch die Labyrinthfenster begonnen werden.

Da die Frontalschnitte senkrecht auf die Längsachse des ovalen Fensters fallen, so erhält man zur Untersuchung der histologischen Veränderungen im Stapedio-Vestibulargelenke eine grössere Anzahl von brauchbaren Serienschnitten, als bei der horizontalen Schnittführung. Hingegen vermisst man an den Frontalschnitten das genauere anatomische Verhältniss der Steigbügelschenkel zu den Wänden der Nische des ovalen Fensters.

Die anatomischen Verhältnisse der Membran des runden Fensters und die in der Nische desselben vorkommenden normalen und pathologischen Bildungen treten bei der frontalen Schnittführung am klarsten zu Tage. An solchen Durchschnitten eines normalen Gehörorgans sieht man

(Fig. 148): die Insertion der Membrana fenestrae rotundae (m) in der Rinne des runden Fensters, ihren Dickendurchmesser, ihre Structur, den Schleimhautüberzug ihrer äusseren Fläche, ihr Verhalten zur Lamma spiral. secundaria (p) und zuweilen in der Nische dieses Fensters (nr) ein bindegewebiges Balkenwerk, welches zwischen den Wänden der Nische in sehr variabler Form ausgespannt ist. Es ist klar, dass bei acuten Entzündungen der Mittelohrschleimhaut das in der Nische des runden Fensters ausgeschiedene Exsudat in den Räumen des genannten Fachwerkes festgehalten wird und durch Belastung der Membran hochgradige Hörstörungen verursachen muss. Ebenso ist es zweifellos, dass bei chronischen Entzündungsprocessen, namentlich bei Mittelohreiterungen die normalen Falten und Brücken in dieser Nische die Grundlage einer excessiven Rundzellen- und Bindegewebswucherung abgeben, welche den Nischenraum ausfüllen und mit der Membran des runden Fensters verwachsen. Die Bildung solcher die Nische des runden Fensters obturirender Bindegewebspfröpfe kann übrigens von der entzündeten Schleimhaut dieser Fensternische allein ausgehen.

Die Frontalschnitte durch die beiden Labyrinthfenster bieten noch insofern einen besonderen Vortheil, als wir durch dieselben auch einen vollständigen Durchschnitt der Promontorialwand (Fig. 148 pr), ihres Schleimhaut- und Labyrinthüberzuges erhalten, an welchem die in diesen Ueberzügen vorkommenden krankhaften Veränderungen und deren Verhältniss zu den Gefässen der Knochenwand des Promontoriums untersucht werden können. Gleichzeitig werden an solchen Schnitten etwaige Veränderungen am Durchschnitte des Facialnerven (f), im Vorhofe (r) und im Anfangstheile der Schnecke der Untersuchung zugänglich. In pathologischen Fällen, wo neben den Veränderungen in den Fensternischen gleichzeitig auch die im Labyrinthe sich entwickelnden Krankheitsprocesse erforscht werden sollen, empfiehlt es sich, die ganze Felsenbeinpyramide vom vorderen Ende der Schnecke bis zum hintersten Ende des horizontalen Bogengangs in Serienschnitte zu zerlegen, an welchen neben dem pathologischen Befunde an der Schleimhaut der inneren Trommelhöhlenwand auch die Structurveränderungen in der Schnecke, im Vorhof, in den Bogengängen und im Hörnervenstamme dargestellt werden können.

V.

Die histologische Untersuchung der Gehörknöchelchen.

Zur histologischen Untersuchung der Gehörknöchelchen und deren Gelenkverbindungen können nur decalcinirte Präparate verwendet werden.

1. Hammer-Ambossgelenk. Zur Darstellung von Serienschnitten des Hammer-Ambossgelenks wird nach Durchtrennung der Tensorsehne und des Amboss-Stapesgelenks die Pars tymp. mit dem Trommelfelle und der Hammer-Ambossverbindung von der Pyramide abgetrennt und in eine der früher aufgezählten (S. 187) Lösungen oder in Ueberosmiumsäure fixirt und langsam entkalkt (Pikrinsäure oder Salpetersäure). Das in Celloidin eingebettete Präparat wird senkrecht auf die Längsachse des Hammers und Ambosses, also parallel zur Drehungsachse des Hammer-Ambossgelenks geschnitten. Die in den Chromlösungen fixirten Objecte werden in Alauncarmin oder Eosin oder in Eosin und Hämatoxylin doppelt gefärbt. Osmiumsäurepräparate bedürfen keiner weiteren Färbung. Dieselbe Methode findet auch bei Untersuchung der anderen Gelenksverbindungen der Gehörknöchelchen Anwendung.

Der Horizontaldurchschnitt des Hammer-Ambossgelenks (Fig. 149) zeigt die Vereinigung beider Knöchelchen durch ein Kapselband (k), welches sich an die vertieften Ränder der Gelenksflächen anheftet und eine ausgiebige gegenseitige Verschiebung beider Knöchelchen gestattet. Von der inneren Wand der Gelenkskapsel ragt ein von Pappenheim (l. c) zuerst beobachteter,

Fig. 149.

Durchschnitt des Hammer-Ambossgelenks. h = Hammer. a = Amboss. k = Kapselband mit dem keilförmigen Meniscus. (Ueberosmiumsäure-Präparat.)

von Rüdinger genau beschriebener Bindegewebsknorpel in Form eines keilförmigen Meniscus in die Gelenkshöhle hinein, welcher sich an die überknorpelten Gelenksflächen des Hammers und Ambosses anschmiegt.

2. Amboss-Stapesgelenk. An einem entkalkten Gehörorgane werden nach Entfernung des Tegmen tymp. die Sehne des M. stapedius, beide Schenkel des Stapes und der lange Fortsatz des Ambosses mittelst einer kleinen Scheere durchtrennt und die hierdurch losgelöste Amboss-Stapesverbindung herausgehoben. Die Einbettung und Schnittführung (horizontal) erfordert wegen der Kleinheit des Objectes grosse Vorsicht. Zuweilen erhält man auch gelungene Durchschnitte dieses Gelenks bei Anfertigung horizontaler Serienschnitte des ganzen Gehörorgans.

Fig. 150.

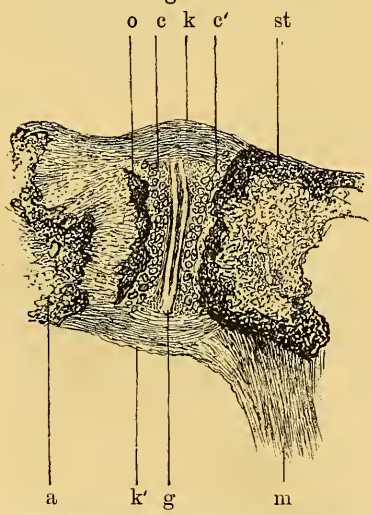

Durchschnitt des Amboss-Stapesgelenks. a = Endstück des langen Ambossschenkels, mit welchem durch Fasergewebe das o = Ossicul. lentic Sylvii verbunden ist. st = Stapesköpfchen. g = Gelenkshöhle mit dem Meniscus. c c' = hyaliner Knorpelüberzug der Gelenksflächen k k' = Gelenkskapsel. m = Sehne der Musc. staped.

Das Amboss-Stapesgelenk (Fig. 150) wird durch die concave Gelenksfläche des Stapesköpfchens (g) und der entsprechenden convexen Fläche des Ossicul. lenticulare Sylvii (o) gebildet. Beide Flächen sind mit einer dünnen Lage hyalinen Knorpels überzogen. Das faserige Kapselband, welches die Gelenksenden vereinigt, gestattet eine ausgiebige seitliche Verschiebung derselben. Das Gelenk ist keine Amphiarthrose (Brunner), sondern ein wirkliches, mit einer Höhle versehenes Gelenk (Eisell), dessen Höhle durch einen fasergewebigen Meniscus in zwei Spalten geschieden wird (Rüdinger).

3. Stapedio-Vestibularverbindung. Um die normalen Ver-

hältnisse der Stapedio-Vestibularverbindung zu untersuchen, wird die abgetrennte Felsenbeinpyramide nach vorheriger Fixirung in Chromlösungen oder in Ueberosmiumsäure langsam entkalkt und in Celloidin oder Paraffin eingebettet. Die Celloidineinbettung hat den Vortheil, dass der Stapes durchschimmert, daher die horizontale oder frontale Schnittrichtung (S. 217) durch das ovale Fenster, genau fixirt werden kann. Es ist dies zur Vermeidung von Schrägschnitten, welche unklare Bilder liefern, von grosser Wichtigkeit.

Der Rand des ovalen Fensters (Fig. 151 o) und der Stapesplatte (st) sind von einer hyalinen Knorpellage bedeckt (Toynbee, Magnus), welche continuirlich die ganze Stapesplatte überzieht (Eisell). Diese Knorpellage ist

Fig. 151.

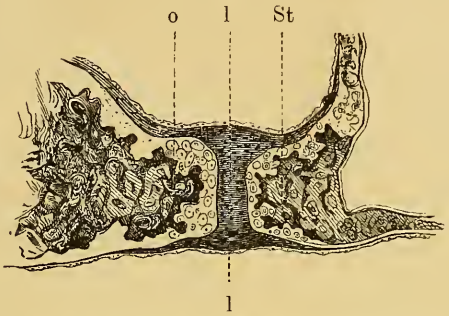

Durchschnitt der Stapedio-Vestibularverbindung. o = der mit einer Knorpellage überzogene Rand des ovalen Fensters. St = Rand der mit einer Knorpellage überzogenen Stapesplatte. ll = Durchschnitt des Ligament. orbic. stapedis.

als Residuum des von der Labyrinthkapsel stammenden Theiles der Stapesplatte anzusehen (Gradenigo). Nach meinen Untersuchungen ist diese Knorpelschichte an der Vestibularfläche des Stapes sehr dünn, manchmal aber so mächtig, dass an einzelnen Stellen der Knorpel bis an die Tympanalseite des Stapes reicht. Auch am Rande der Fenestra ovalis ragt der Knorpel zuweilen sehr tief in das Knochengewebe hinein und sah ich mehrere Male die Knorpellage sich nach aussen gegen die Nischenwand erstrecken, an einer Stelle also, welche ausserhalb der Stapedio-Vestibularverbindung gelegen ist.

Fenestra ovalis und Rand der Stapesplatte werden durch ein fibröses, elastisches Band (l) verbunden, dessen radiär angeordnete Fasern mit dem Perichondrium innig zusammenhängen.

Die histologische Untersuchung der Gelenksverbindungen der Gehörknöchelchen in pathologischen Fällen wird nach denselben Methoden ausgeführt, wie an normalen Präparaten. Die Wichtigkeit dieser Untersuchungen für die Pathologie des Gehörorgans bedarf mit dem Hinweis auf die physiologische Bedeutung der Kette der Gehörknöchelchen keiner weiteren Ausführung. Bei Ankylose des Hammer-Ambossgelenks, bei Caries des Hammers und Ambosses, bei Bindegewebsmassen im oberen Trommelhöhlenraume, durch welche Hammer und Amboss eingehüllt werden, muss die mikroskopische Zerlegung des Gelenks in horizontaler Richtung erfolgen. Bei Ankylose des Hammerkopfes mit dem Tegm. tymp., ferner überall, wo das Verhältniss des Hammers und Ambosses zur Shrapnell'schen Membran und zu den in der Hammer-Ambossnische auftretenden pathologischen Processen klargelegt werden soll, wird man sich für die frontale (verticale) Schnittführung entscheiden. Das Amboss-Stapesgelenk wird stets in horizontaler Richtung geschnitten. Ueber die pathologisch-histologischen Veränderungen in demselben ist bisher wenig bekannt. Die Schnitte durch die Stapedio-Vestibularverbindung werden, je nachdem das Verhalten der Stapesschenkel zu etwaigen gleichzeitigen Processen im Pelvis

ovalis berücksichtigt werden muss, in horizontaler oder in frontaler Richtung (S. 218) geführt, und hat man bei der mikroskopischen Prüfung auf die Structurveränderungen in der Knorpellage (Kalkincrustationen, Atrophie, Einschmelzung), im Ligam. orbiculare staped. (Schrumpfung, Verkalkung, Verknöcherung, Zerstörung) und an der Stapesplatte (Verdickung des Periosts der Labyrinthfläche, Hyperostose, Usur etc.) zu achten.

VI.

Histologische Untersuchung der Binnenmuskeln des Ohres.

Die Anordnung der Muskelbündel in den sie umschliessenden Knochencanälen (S. 97) und das Verhältniss der beiden Binnenmuskeln zu den Sehnen wird an entkalkten Gehörorganen, und zwar sowohl an Längs-, wie an Querschnitten, untersucht.

1. Musc. tensor tymp. Mikroskopische Längsschnitte dieses Muskels erhält man bei Anfertigung horizontaler Serienschnitte des ganzen entkalkten Gehörorgans. Um hierbei Schnitte zu gewinnen, an welchen ausser dem Muskel auch der Längsschnitt der Tensorsehne und deren Ansatz am Hammergriff in einer Schnittebene erscheinen, wird das tegmen tymp. soweit abgetragen, dass die Tensorsehne sichtbar wird, da nur in diesem Falle das in Celloidin eingebettete Präparat so im Mikrotome befestigt werden kann, dass das Messer Muskel, Sehne und Hammergriff gleichzeitig schneidet. An Querschnitten des Muskels, welche durch frontale Serienschnitte des ganzen Gehörorgans gewonnen werden, lässt sich die variable Form des Umrisses des Muskels und die starke Verschmälerung seines an der knorpeligen Tuba entspringenden vorderen Endes nachweisen.

Die Muskelbündel des Tens. tymp. entspringen nach Helmholz am Periost der oberen Fläche des Canals; die Sehne des Muskels lässt sich eine Strecke weit in den Canal verfolgen.

2. Musc. Stapedius. An der von der pars. tymp. abgetrennten und entkalkten Pyramide werden entsprechend der nach hinten und unten verlängerten Richtung der Stapediussehne Längsschnitte dieses Muskels angefertigt. Gelungene Schnitte zeigen die birnförmige Gestalt des gefiederten Muskels, den Austritt seiner Sehne an der Spitze der Eminentia pyramidalis und die Insertion der Sehne unterhalb des Capitul. Stapedis. An Querschnitten erscheint der Muskel nach meinen Untersuchungen dreiseitig prismatisch. Die Angabe Zuckerkandl's, dass zwischen den Muskelbündeln des M. tensor tymp. und M. Stapedius stellenweise Fettgewebe eingelagert ist, kann ich nach eigenen Präparaten bestätigen.

Die Querschnitte des M. Stapedius treffen auch den absteigenden Theil des Nerv. facialis, wodurch das Nachbarverhältniss Beider dargestellt werden kann. Beim Neugeborenen findet man constant eine grössere Communication zwischen Eminentia Stapedii und Canal. facialis, so dass Muskel und Nerv in unmittelbaren Contact treten; beim Erwachsenen ist die Trennung beider Räume eine vollständigere, doch bestehen auch hier sehr oft grössere und kleinere Lücken am hinteren, den Facialcanal begrenzenden Abschnitte der Eminentia Stapedii [1].

Die Untersuchung der Binnenmuskeln des Ohres in pathologischen Fällen wurde schon früher (S. 99) besprochen.

---

[1] Vgl. A. Politzer, Ueber das Verhältniss des Musc. stapedius zum Nerv. facialis. Arch. f. Ohrenheilk. Bd. IX.

VII.

Histologische Untersuchung der Tuba Eustachii.

Die Structur der Eustach'schen Ohrtrompete, die Formverhältnisse des knorpeligen und membranösen Theiles derselben, die Lage der Schleimdrüsen und die Einmündung derselben in den Canal, die Art der Insertion der Tubenmuskeln an die Ohrtrompete werden durch Querschnitte auf die Längsrichtung des Tubencanals am übersichtlichsten illustrirt. Der Längsschnitte bedient man sich bloss, um die Vereinigung zwischen dem knorpeligen und dem knöchernen Theile mikroskopisch darzustellen.

Zur Anfertigung von Querschnitten der knorpelig-membranösen Tuba wird dieselbe nach der S. 103 angegebenen Weise im Zusammenhange mit den an der Tuba inserirenden Muskeln herauspräparirt. Fixirung, Härtung und Einbettung geschehen nach den früher (S. 186) geschilderten allgemeinen Methoden. Wo auch das Verhältniss der Ohrtrompete zur Fibrocartilago basilaris und zu den benachbarten Gefässen und Nerven untersucht werden soll, wird die Ohrtompete mit dem entsprechenden Stücke der Basis Cranii herausgesägt und nach genügender Fixirung in Chromlösungen entkalkt. Am besten eignen sich hierzu wegen des geringeren Volumens und der viel rascheren Entkalkung Gehörorgane Neugeborener.

An Querschnitten der knorpelig-membranösen Ohrtrompete (Fig. 152) erscheint die mediale Knorpelplatte (k) am oberen Rande hakenförmig umgebogen (h).

In der Nähe der Insertion des knorpelig-membranösen Theiles an den knöchernen Tubenabschnitt ist die mediale Knorpelplatte schmäler als die laterale Umbiegung derselben. Weiter nach unten jedoch nimmt die Breite der medialen Knorpelplatte rasch zu, während der laterale umgekrämpte Theil (h) entlang der ganzen Ohrtrompete einen schmalen Streifen darstellt, welcher den Tubencanal überdacht.

Fig. 152.

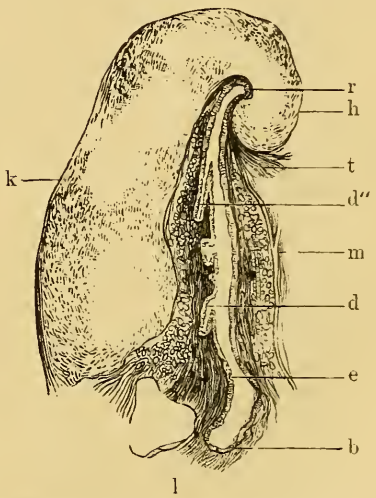

Querschnitt durch die knorpelige Ohrtrompete. k = mediale Knorpelplatte. m = membranöse Platte. h = Knorpelhaken. r = Raum unterhalb des Knorpelhakens. b = Boden der Ohrtrompete. d d'' = Schleimhautfalten. e = Cylinderepithel. t = Musc. tensor palat. mollis. l = Musc. levator palat. mollis.

Am umgerollten Ende des Knorpelhakens inserirt die Pars membranacea der Ohrtrompete, welche nach unten in die Fascia salpingo-pharyngea übergeht, mit dem Knorpelhaken die laterale Wand der Tuba (m) und ausserdem noch den Boden derselben (b) bildet. In der Nähe des Knorpelhakens ist die Pars membranacea dünner, als im unteren Abschnitte, ebenso nimmt die Dicke des membranösen Theiles vom Ost. pharyng. tubae gegen die oberen Partien zu, indem derselbe durch Hinzutritt von fibrösem Gewebe von der Spina angularis des Keilbeins her und durch ein in dieses Gewebe eingeschobenes Knorpelstäbchen (Zuckerkandl) verstärkt wird.

Der durch die hakenförmige Umbiegung des Knorpels (h) unterhalb

dieser Umbiegungsstelle entstehende Raum (r) verhält sich in den einzelnen Tubenabschnitten verschieden. In den dem knöchernen Theile der Ohrtrompete nahe gelegenen Partien findet keine Berührung der Wände dieses kleinen Raumes statt, während im mittleren Abschnitte der Contact der medialen und lateralen Tubenwand ein vollständiger ist.

Die namentlich im unteren Abschnitte der Ohrtrompete faltenreiche Schleimhaut trägt ein flimmerndes Cylinderepithel mit Basal- und Becherzellen (Schultze). Die grössere Masse der stark entwickelten acinösen Schleimdrüsen lagert in der die mediale Knorpelplatte überziehenden Schleimhaut. An gelungenen Durchschnitten lassen sich die Ausführungsgänge dieser Drüsen bis zu ihrer seitlichen Einmündung in den Tubencanal verfolgen. Das Drüsenlager reicht bis zum Perichondrium; nicht selten jedoch erstrecken sich einzelne Drüsen durch die inconstanten Spalten des Tubenknorpels bis in das Bindegewebe ausserhalb der Ohrtrompete. Neben den Schleimdrüsen findet man vom Ost. pharyng. tubae bis zur knöchernen Ohrtrompete zahlreiche Balgdrüsen (Gerlach) und im unteren Tubenabschnitte beim Erwachsenen spärliches adenoides Gewebe. Endlich geben uns die hier geschilderten Querschnitte Aufschluss über das Verhalten der Tubenmuskeln zum knorpelig-membranösen Theile der Ohrtrompete. Die Bündel des vom Knorpelhaken entspringenden Tensor palat. mollis (t) (Abductor tubae v. Tröltsch) zeigen einen der Längsrichtung des Muskels entsprechenden Verlauf, während von dem längs des Bodens der membranösen Ohrtrompete hinziehenden M. levator palati mollis (l) die Faserbündel im Querschnitte erscheinen.

Die Querschnitte der Pars ossea tubae Eustachii zeigen im vorderen Abschitte den unregelmässig dreieckigen, im hinteren Theile den vorwaltend viereckigen Umriss des Canals (vgl. S. 42 u. f.). Die Schleimhaut enthält Drüsen, jedoch spärlicher, als der knorpelige Theil. Am Ost. tymp. tubae findet man an der medialen und unteren Wand papillare Erhabenheiten der Schleimhaut.

Die Structurveränderungen in der Ohrtrompete in pathologischen Fällen werden ebenfalls an Querschnitten untersucht. Die palpabelsten Veränderungen in der Ohrtrompete findet man bei den chronischen diffusen Catarrhen des Mittelohrs und bei den chronischen Mittelohreiterungen. Das Epithel wird öfter abgestossen oder in ein mehrschichtiges, von Fetttropfen und Pigment durchsetztes Epithel umgewandelt. Die Schleimdrüsen sind entweder hypertrophisch, die Acini und Ausführungsgänge erweitert oder atrophisch bis auf geringe Reste geschwunden. Das submucöse Bindegewebe ist entweder von Rundzellen durchsetzt, oder durch Bindegewebsneubildung verdickt, verdichtet und geschrumpft, wodurch der Tubencanal in verschiedenem Grade verengt werden kann. Verwachsungen des Tubencanals sind selten, am häufigsten kommen dieselben bei chronischen Mittelohreiterungen durch Granulationsbildung am Ost. tymp. tubae zu Stande. Der Tubenknorpel zeigt in pathologischen Fällen entweder normales Verhalten oder Atrophie, Verfettung, Kalkeinlagerung und Pigmentirung.

Anhang. Zur histologischen Untersuchung des Processus mastoid. an normalen Gehörorganen werden am zweckmässigsten Frontalschnitte decalcinirter Präparate verwendet. Solche Schnitte zeigen die Umrisse des Antrum mastoid., die Form und Anordnung der pneumatischen Zellräume des Warzenfortsatzes und deren Lageverhältniss zum Antrum mastoid., den Durchschnitt der sehr zarten Schleimhautauskleidung des Antrum und der pneumatischen Zellen und nicht selten im Antrum ausgespannte und verästigte Bindegewebsbalken, mit den früher (S. 215) beschriebenen, gestielten und geschichteten Körperchen. Nebstdem lassen sich an Durchschnitten von zum Theile diploëtischen Warzenfortsätzen (S. 106), die charakteristischen Unterschiede zwischen pneumatischen Zellen und den Diploëräumen leicht feststellen. Trifft der Schnitt durch den Warzenfortsatz auch den

Sinus transversus, so kann man nicht selten die Einmündung der die Knochenwand des Sinus passirenden Venen des Warzenfortsatzes in den Sinus transversus beobachten.

In pathologischen Fällen werden mikroskopische Durchschnitte durch den decalcinirten Warzenfortsatz vorzugsweise bei Ausfüllung der pneumatischen Räume, durch neugebildetes Bindegewebe, bei Eburneation des Processus mastoid. und bei Cholesteatombildung in demselben angefertigt, nur ausnahmsweise bei cariösen oder necrotischen Processen. Von dem jeweiligen Sitze und der Ausdehnung der pathologischen Veränderung im Warzenfortsatze wird es abhängen, ob im gegebenen Falle die horizontale oder die frontale Schnittrichtung in Anwendung kommen soll.

VIII.

Histologische Untersuchung des Labyrinths.

Die histologische Untersuchung des membranösen Labyrinths zählt zu den schwierigsten Aufgaben der mikroskopischen Technik. Es ist dies erklärlich, wenn man die complicirten Verhältnisse des häutigen Labyrinths, die eigenartige Befestigung desselben in der knöchernen Labyrinthkapsel und die aussergewöhnliche Zartheit der Endorgane des Hörnervenapparates berücksichtigt, welche durch die geringfügigsten mechanischen Eingriffe aus ihrer Lage gebracht werden.

Trotz des ungewöhnlichen Interesses, welches seit der epochemachenden Entdeckung Corti's hervorragende Anatomen wie Kölliker, Max Schultze, Deiters, Böttcher, Waldeyer, Gottstein, Hasse, Löwenberg, Ranvier, Retzius, Kuhn, Urban Pritchard, Winiwarter, Nuel u. A. der Erforschung der histologischen Verhältnisse des Labyrinths zugewendet haben, blieb die mikroskopische Zergliederung des Labyrinths bis in die neuere Zeit eine unvollkommene und ist erst in den letzten Jahren, insbesondere durch die Vervollkommnung der Entkalkungs- und Einbettungsmethoden ein wesentlicher Fortschritt für die fernere Entwicklung der normalen und pathologischen Histologie des Labyrinths angebahnt worden.

Zum Studium der normalen Histologie des Labyrinths wurden von der Mehrzahl der genannten Forscher die Gehörorgane frisch getödteter Thiere, am häufigsten von Meerschweinchen und der Katze, benützt, weil das menschliche Gehörorgan sich hiefür als ungeeignet erwies. In der That liegen die Verhältnisse für die Darstellung tadelloser mikroskopischer Präparate des Labyrinths beim Menschen weniger günstig, als bei Thieren, bei welchen das Gehörorgan unmittelbar nach der Tödtung in jene chemischen Flüssigkeiten gelegt werden kann, welche die Differenzirung der Gewebselemente des Labyrinths nur im frischen Zustande des Gehörorgans bewirken.

Beim Menschen hingegen, wo die Vornahme der Section nach den gesetzlichen Bestimmungen erst 24 Stunden post mortem gestattet ist, erleidet das Labyrinth in Folge der eintretenden Fäulniss Veränderungen, welche die histologische Untersuchung desselben beeinträchtigen. Hiezu kommt noch, dass bei den letal endenden chronischen Organ- und Allgemeinerkrankungen die im ganzen Organismus sich entwickelnden Gewebsveränderungen auch am Hörapparate sich geltend machen und die Gewebselemente des Labyrinths in einer Weise alterirt werden, welche die histologische Untersuchung derselben sehr erschweren. Mit diesem Factor muss

bei der histologischen Untersuchung pathologischer Labyrinthe gerechnet werden, wenn irrige Deutungen des Befundes vermieden werden sollen.

Zur Erlangung brauchbarer Labyrinthpräparate vom Menschen wähle man Gehörorgane von jüngeren Individuen, welche an rasch verlaufenden, acuten Krankheiten starben oder bei welchen der Tod plötzlich durch Hirnapoplexie, Herzlähmung oder Selbstmord etc. eintrat. Da indess die mikroskopische Labyrinthpräparation grosse Uebung erfordert, so empfiehlt es sich vorerst, sich in der Herstellung mikroskopischer Schnitte des Labyrinths von jungen Meerschweinchen und Katzen einzuüben.

Die schönsten mikroskopischen Bilder des normalen häutigen Labyrinths erhält man durch Behandlung der frischen Gehörpräparate mit Ueberosmiumsäure (S. 189), mit der Tafani'schen Lösung (S. 187) oder mit Goldchlorid (S. 188). Letzteres findet namentlich bei der Bearbeitung des Corti'schen Organs Anwendung, zum Nachweise der Verbindungen der Nervenfäden des Acusticus mit den Haarzellen. Indem wir bezüglich der näheren Details der Präparation auf die Eingangs geschilderten, vorbereitenden Methoden verweisen, wollen wir im Anschlusse eine von Herrn Dr. Katz in Berlin geübte Methode zur Darstellung des Cortischen Organs mittheilen, welche nach den mir von demselben gütigst zugeschickten Präparaten, ausgezeichnete Resultate liefert.

Das Präparat wird vorerst in möglichst frischem Zustande in eine $^1/_2$ %ige Osmiumsäurelösung (30 ccm Flüssigkeit) gelegt und durch circa 10 Stunden in derselben belassen. Hierauf wird zu dieser Flüssigkeit das vierfache Quantum eines Gemisches von Chromsäure — Essigsäure ($^1/_2$ % Chromsäure, 1 % Eisessig) zugegossen. Nach 3—4 Tagen wird nur das erwähnte Quantum der Chrom-Essigsäurelösung erneuert und das Präparat wieder circa 4 Tage in derselben belassen. Es folgt nun die Entkalkung des Felsenbeins in 3—5 %iger Salpetersäurelösung je nach der Grösse und Consistenz des Felsenbeins. Nach vollständiger Entkalkung wird das Felsenbein zur Erhärtung in Alkohol entwässert und in Celloidin eingebettet.

Die Einbettung gelingt um so sicherer, wenn der obere Bogengang mit einer Feile geöffnet und das Präparat successive von dünnflüssiger in dickflüssige Celloidinlösung gebracht wird (s. Celloidineinbettung S. 193).

Der Zusatz der Essigsäure bei diesem Verfahren ist deshalb sehr wichtig, weil dadurch die Chromsäure besser und rascher in das Gewebe eindringt. Bei menschlichen sehr festen Felsenbeinen verwendet Katz zur Entkalkung das oft stärker wirkende Gemisch von Salzsäure und Chlorpalladium (Waldeyer).

Regelrechte Fixirung der Gewebselemente, langsame und vorsichtige Entkalkung und vollständige Ausfüllung der Labyrinthhöhle mit Celloidin bilden demnach die Hauptbedingungen für die Herstellung gelungener Labyrinthschnitte.

Die zur Untersuchung der Labyrinthgebilde anzufertigenden Schnitte werden in horizontaler oder frontaler Richtung ausgeführt; zum Studium der anatomischen und topographischen Verhältnisse des häutigen Labyrinths sind beide Methoden der Schnittführung unerlässlich.

1. Histologische Untersuchung der Vorhofsgebilde an horizontalen und frontalen Durchschnitten.

Horizontale und frontale Serienschnitte der Felsenbeinpyramide vom Neugeborenen liefern ein übersichtliches Bild der topographischen Lage der beiden Vorhofssäckchen und der Ampullen. Die Horizontalschnitte werden parallel zur oberen Fläche der Pyramide geführt. Im obersten Abschnitte

des Vorhofs erhält man den rundlichen Durchschnitt des Sinus utriculi super., welcher an der ganzen Circumferenz mittelst eines feinmaschigen Bindegewebes an die Vestibularwand angeheftet ist. An den etwas tieferen Schnitten kommt hinter dem Utriculus der Durchschnitt der Ampulla superior mit seiner Crista ampullaris und bei günstiger Schnittführung auch die Einmündung dieser Ampulle in den Utriculus zum Vorschein. In einem noch etwas tiefer gelegenen Schnitte, welcher über der Fenestr. ovalis fällt (Fig. 153), zeigt der Durchschnitt des Utriculus (s), in welchen die Ampulla extern. (a) einmündet, eine ovaläre Form; sein Durchmesser erscheint hier kleiner als jener des oberen Theiles des Sacculus (r), von Retzius als Sinus utricularis sacculi bezeichnet. Beide Säckchen werden auch hier fast überall mittelst eines

Fig. 153.

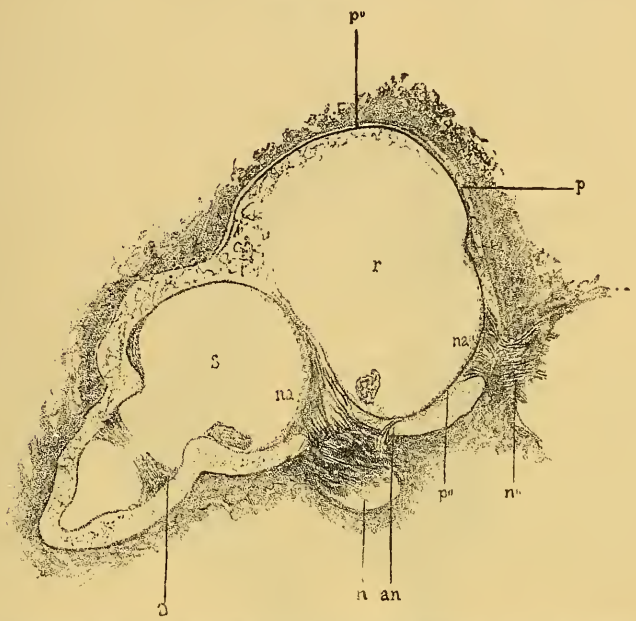

Horizontalschnitt durch den Vorhof oberhalb des ovalen Fensters vom Neugeborenen. s = Utriculus. a = in denselben einmündende Ampulla ext. mit der Crista ampullaris. r = oberer Raum des Sacculus. n = zum Utriculus und der Macula acust. utric. hintretende Nervenbündel des Ramus vestibuli. p p'' = adhärente Wand des Sacculus. p'' = vordere Wand des Sacculus. n'' = Nervenbündel zur Macul. acust. sacculi. an = Nervenanastomosen, vom Nervenbündel n zu n'' hinziehend. Nach einem Präparate meiner Sammlung.

zarten Bindegewebsnetzes an die Vestibularwand angeheftet, dessen Räume von perilymphatischer Flüssigkeit erfüllt sind. An der vorderen Wand des Utriculus, da wo die Wand desselben in unmittelbare Berührung mit der hinteren Wand des Sacculus tritt (Septum vestibuli), befindet sich die noch näher zu schildernde, 2—4 mm breite Macula acustica utriculi (na), zu welcher der Utricularast (n) des Ramus vestibuli des Hörnerven hintritt. Die an der vorderen Wand des Sacculus gelegene Macula acustica sacculi (na'), zu welcher ein gesonderter Nervenast (n') des Ramus vestibuli hinzieht, ist schmäler (1,5 mm Schwalbe). Nach meinen Untersuchungen[1] bestehen zwischen dem Ramulus Utriculi und Sacculi anastomotische Verbindungen.

[1] Lehrbuch der Ohrenheilkunde, 2. Aufl. 1887. S. 459.

An den tiefer gelegenen Schnitten, welche in den Bereich des ovalen Fensters und unterhalb desselben fallen, erscheint der Durchmesser des Utriculus grösser, als jener des Sacculus, welcher nach unten zu sich verschmälernd in den Canalis reuniens Hensenii übergeht.

Der Utriculus ist in der Projection des ovalen Fensters und unter demselben an die mediale Wand des Vorhofs angeheftet, während zwischen der freistehenden lateralen Seite des Säckchens und der lateralen Vestibularwand ein ansehnlicher perilymphatischer Raum besteht (Steinbrügge), welcher von Retzius mit dem Namen Cisterna perilymphatica belegt wird. Die genaue Kenntniss dieses Raumes, welcher nach unten und vorn in die Scala vestib. der Schnecke übergeht, und der topographischen Lage des Utriculus erfordert die gleichzeitige Untersuchung an Frontalschnitten, welche

Fig. 154.

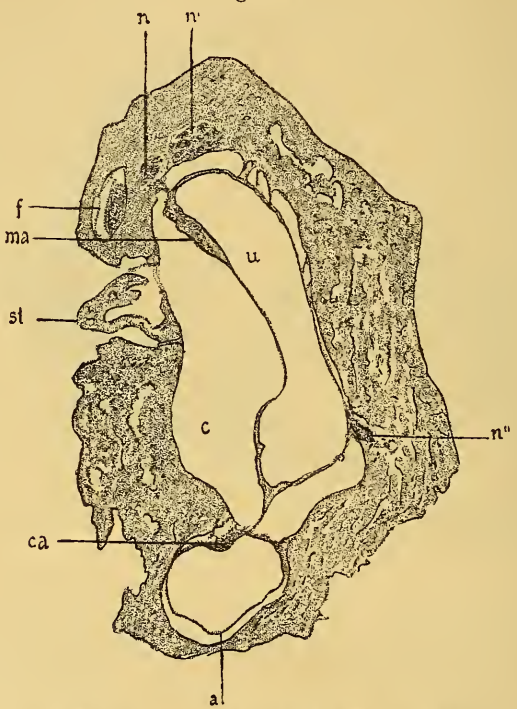

Frontalschnitt durch das Vestibulum und das ovale Fenster vom Neugeborenen. u = Utriculus, an die mediale und obere Wand des Vestibulum angeheftet. ma = Freistehende laterale Wand des Utriculus. st = Fenestra ovalis und Stapes. c = Cisterna perilymphatica. n, n', n'' = Nervenbündel des Ramus vestibuli zum Utriculus und den Ampullen. a = Ampulla inferior. ca = Crista ampullaris. f = Nervus facialis. Nach einem Präparate meiner Sammlung.

durch Zerlegung der Pyramide in frontale Serienschnitte gewonnen werden. Nur selten gelingt es, an horizontalen und frontalen Serienschnitten des Vestibulum, die Einmündung des von der medialen Vestibularwand hervortretenden Duct. endolymphaticus in die beiden Säckchen (wie sie Böttcher l. c. Taf. IV abbildet) und den beide Säckchen verbindenden Canalis utriculosaccularis aufzufinden.

Die Vorhofsäckchen bestehen aus einer fibrillären Bindegewebslage, einer derselben sich anschliessenden structurlosen homogenen Glashaut und einer Epithelialschichte; am mächtigsten ist die Bindegewebslage an den

Maculae acust. entwickelt (nach Retzius 150—200 μ). Die Epithellage wird durch eine einfache Schichte von Pflasterepithel gebildet. An den Maculae acust. geht dasselbe in ein Neuroepithel über (Urban Pritchard), welches sich aus den Hörzellen und den Fadenzellen (Hasse's Isolationszellen) zusammensetzt (Fig. 155). Erstere besitzen eine Flaschenform mit einer Ausbauchung in der Mitte und einem Fortsatz an der freien Fläche (Urban

Fig. 155.

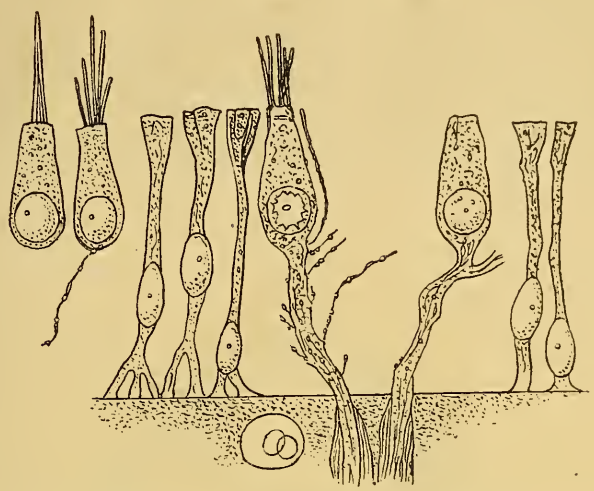

Pritchard). Das letztere als Hörhaar bezeichnete Gebilde besteht nach Retzius aus 10—15 Fädchen, welche eine Länge von 20—25 μ besitzen. Der elliptisch geformte Kern liegt im ausgebauchten Theile der Zelle. Die cylindrischen Fadenzellen besitzen einen nahe an der Basis gelegenen kugeligen Kern. Die Ausbreitung des Ramus vestibuli an den Vorhofsäckchen geschieht nun nach den grundlegenden Untersuchungen Urban Pritchard's (The Termination of the nerves of the vestibula and semicircular canals. Quar. for m. Science 1876), in der Weise, dass die markhaltigen Nerven-

Fig. 156.

fasern unter vielfacher Anastomosenbildung in der Bindegewebslage der Maculae acusticae sich ausbreiten, von wo aus einzelne marklose Nervenfäden die Glashaut durchbrechend in das Epithel eindringen und mit der Basis der Hörzellen in Verbindung treten (Retzius). Das Nervenepithel der Maculae acusticae ist von einer klaren, durchsichtigen, halbflüssigen Substanz bedeckt (Steinbrügge), welche post mortem gerinnt und als Otolithenmembran die aus kleinen, 6seitigen Krystallen kohlensauren Kalkes bestehenden Otolithen oder Otoconien (1—15 μ) einhüllt (Fig. 156). In der Mitte der Otolithen fand Schwalbe kleine Vacuolen.

2. Untersuchung der Ampullen und der membranösen Bogengänge.

Die besten Schnitte der Ampulla super. und horizontalis erhält man an Horizontalschnitten durch den oberen Abschnitt des Vorhofs (Fig. 153 a), von der Ampulla inferior hingegen an Frontalschnitten (Fig. 154 a). Wird die Ampulle am Längsschnitte so getroffen, dass ihre Einmündung in den Utriculus und in den Bogengang sichtbar ist (Fig. 153), so fällt zunächst ein quer durch die Ampulle hinziehender, dunkler Streifen (a) ins Auge, welcher von einer leichten Einschnürung der äusseren Fläche der Ampulle gegen die Mitte derselben sich rasch verjüngt. Es ist dies die Eintrittsstelle des Ramus ampullaris, der entsprechend, an der Innenseite der Ampulle, die Crista ampullaris sich erhebt. Durch letztere wird der Raum der Ampulle in zwei ungleiche Abschnitte getheilt, von welchen der kürzere,

Fig. 157.

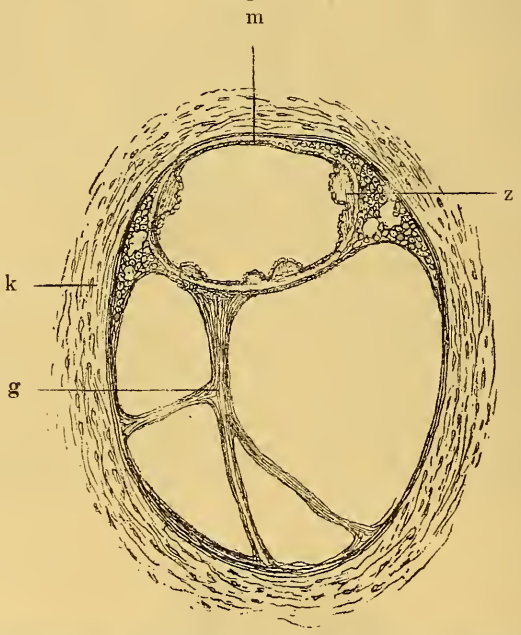

Durchschnitt des knöchernen und membranösen Bogengangs. k = knöcherner Bogengang. m = Anheftungsstelle des membranösen Bogengangs. z = hügelige Erhabenheiten an der Innenfläche des membranösen Bogengangs. g = gefässhaltige Bindegewebszüge.

gegen den Utriculus gerichtete von Steifensand als Sinustheil, der längere als Röhrentheil bezeichnet wird. Ausser dem zum Theil flachen, zum Theil cylindrischen Epithel der Ampullen besitzt dasselbe am epithelialen Saume der Crista (planum semilunat., Steifensand) hohe Cylinderzellen und ein Neuroepithel analog dem an den Maculae acusticae der Vorhofsäckchen. Besonders schön ist die Structur und das Epithel der Crista ampullaris an Querschnitten der Ampulle von mit Ueberosmiumsäure behandelten Präparaten zu sehen.

Die Structur der membranösen Bogengänge und ihr Verhältniss zu den knöchernen Canälen wird am zweckmässigsten an Querschnitten studirt, welche senkrecht auf die Längsrichtung der Canäle fallen. Der

horizontale und hintere Bogengang werden durch frontale Serienschnitte, welche am hinteren Ende der Pyramide beginnen, der obere Bogengang an Horizontalschnitten der Pyramide untersucht.

Die membranösen Bogengänge, deren Durchmesser beiläufig 1/3 des knöchernen Bogengangs beträgt, sind, wie die vorstehende Abbildung (Fig. 157) zeigt, mit einem Theile ihrer Wand an der convexen Seite des knöchernen Bogengangs (m) angeheftet (Kölliker, Rüdinger, vgl. S. 128), an der gegenüberliegenden Seite frei, von der perilymphatischen Flüssigkeit bespült. Von dem freien Theile des membranösen Bogengangs ziehen durch den perilymphatischen, mit einem Endothel bekleideten Raum desselben, zahlreiche, gefässhaltige Bindegewebszüge (g) (Ligamente) zum Periost des knöchernen Bogengangs. Besonders zahlreich sind diese Bindegewebszüge beim Neugeborenen. Sie sind als Residuen des gallertigen Bindegewebes anzusehen, welches den perilymphatischen Raum der Bogengänge im fötalen Leben ausfüllen. An der Innenfläche der Bogengänge erheben sich zahlreiche papillenartige, mit Epithel bedeckte Erhabenheiten (z), welche an der adhärenten Partie des Bogengangs (m) und an der Einmündung der Bogengänge in den Utriculus fehlen (Rüdinger). Durch dieselben wird der innere Flächenraum der Bogengänge bedeutend vergrössert. Sie werden von einem polygonalen Epithel bedeckt, welches auf dem an der concaven Seite des Bogengangs gelegenen, in die Ampulle sich fortsetzenden Streifen (Raphe) eine mehr cylindrische Form annimmt. Nervenelemente sind in den Bogengängen nicht nachgewiesen worden.

3. Histologische Untersuchung der membranösen Gebilde und des Terminalapparates in der Schnecke.

Die histologische Untersuchung der Schnecke geschieht am häufigsten an Durchschnitten, welche parallel der Längsachse des Modiolus, entweder in frontaler oder in horizontaler Richtung, durch die Pyramide geführt werden. Am instructivsten sind jene Schneckenschnitte, welche die ganze Länge des Modiolus, von seiner Basis bis zur Spitze treffen, weil an diesen nicht nur sämmtliche Windungen in ihrem grössten Umfange getroffen werden, sondern auch der Verlauf des Ramus cochleae im Modiolus, die Anordnung des Ganglion spirale und der Eintritt der Aeste des Schneckennerven in die Lamin. spiralis und aus dieser zum Corti'schen Organ am klarsten zur Ansicht gebracht werden. Man unterlasse es aber nicht, seine Untersuchungen auch auf Querschnitte, senkrecht auf die Längsachse des Modiolus, auszudehnen, da an solchen unsere Kenntnisse über die Anordnung der Nervenbündel und der Blutgefässe in den Knochencanälen der Spindel und über die Beziehungen der Nervenbündel zum Spiralganglion wesentlich geklärt werden. Da an jenen Schnitten, welche parallel zur Längsachse der Schnecke geführt werden, das Corti'sche Organ nur in der Profilansicht zur Darstellung kommt, so muss dasselbe auch an Flächenpräparaten untersucht werden, da nur an solchen die zahnartig vorspringenden Leisten der Crista spiralis, die Aneinanderreihung der Corti'schen Pfeiler, die Formation der Lamin. reticularis etc. studirt werden können. Hiezu eignen sich besonders in Osmiumsäure oder Goldchlorid fixirte Labyrinthe, an welchen, nach genügender Härtung in Alkohol, die Schneckenkapsel aufgebrochen und die mit einer Nadel vorsichtig abgelöste Lamin. spiral. ossea und membranacea auf den Objectträger gebracht und nach den gewöhnlichen Methoden untersucht werden können.

Dem Detailstudium des complicirten Baues der Schnecke muss eine übersichtliche Orientirung an schwachen Vergrösserungen vorangehen. Eine 40—50malige Vergrösserung des Durchschnittes einer Schneckenwindung

genügt, um die Ausdehnung und Lage beider Schneckentreppen (Sc.v., Sc.t) des Canal. cochlearis (Cc) mit dem Terminalapparate des Hörnerven und des Ganglion spirale (gs) zu übersehen. Zum besseren Verständnisse soll hier die kurze Beschreibung des Durchschnittes einer Schneckenwindung folgen. Der Schneckenraum (Fig. 158) wird durch die Spiralplatte (k, b) in die Scala vestibuli (Sc.v) und in die Scala tymp. (Sc.t) getheilt. Die Scala vestib. führt unmittelbar in den Vorhof, die Scala tymp. wird an der untersten Schneckenwindung durch die Membr. fenestr. rot. abgeschlossen. Beide Scalen communiciren an der Spitze der Schnecke. Der knöcherne Theil der Spiralplatte (k), ein von der äusseren Fläche des Modiolus wagrecht abgehendes Knochenblatt, besteht aus zwei durch verticale Brücken verbundenen Lamellen, welche die aus dem Ganglion spirale (gs) austretenden Nervenbündel zwischen sich fassen. Vom freien Rande der Lam. spiral. ossea entspringt die membranöse Spiralplatte (b), welche sich am dreieckig vorspringenden Ligam. spirale (l) anheftet. Man unterscheidet an der membranösen Spiralplatte drei Abschnitte: den inneren, welcher für den Durchtritt der Fasern

Fig. 158.

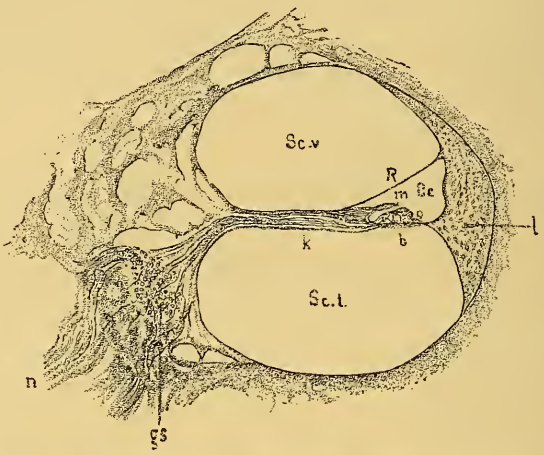

Durchschnitt der unteren Schneckenwindung vom Neugeborenen. Sc.v = Scala vestibuli. Sc.t = Scala tymp. k = Lamina spinal. ossea. b = Lamina basilaris. l = Ligamentum triangulare. R = Membrana Reisneri. Cc = Canalis cochlearis. o = Corti'sches Organ. m = Corti'sche Membran. n = Bündel des Ramus cochleae. gs = Ganglion spirale. Nach einem Präparate meiner Sammlung.

des Nerv. cochl. von zahlreichen Oeffnungen durchbohrt ist (Zona perforata p), den mittleren Abschnitt, welcher das Corti'sche Organ trägt (Zona arcuata), und den äusseren feingestreiften Theil (Zona pectinata).

Die Scala vestibuli wird durch die von der Crista spiralis schräg zur äusseren Schneckenwand hinziehende Membrana Reisneri (R) wieder in zwei Abtheilungen gebracht, von welchen die durch die Membrana basilaris, die äussere Schneckenwand (Stria vascularis) und die Reisner'sche Membran gebildete als Canalis s. Duct. cochlearis (Cc) bezeichnet wird. Dieser von einem Epithel ausgekleidete, den eigentlichen Terminalapparat enthaltende, mit Endolymphe erfüllte Canal communicirt nach unten durch den Canalis reuniens Hensenii mit dem Sacculus und endigt blind an der Kuppel der Schnecke.

Hat man sich bei schwächeren Vergrösserungen über die Lage der einzelnen Gebilde im Schneckeninneren orientirt, so geht man zur Unter-

suchung der Details des Corti'schen Organs und der Schneckenmembranen mittelst stärkerer Vergrösserungen über.

Die Lage des Corti'schen Organs wird am besten durch die Profilansicht einer grösseren Anzahl frontaler mikroskopischer Schnitte veranschaulicht. Wir sehen (Fig. 159) an solchen Schnitten an der oberen Fläche des äusseren Abschnittes der knöchernen Spiralplatte einen durch Verdickung des Periosts entstandenen hahnkammartigen, mit einem gezahnten Saume versehenen Wulst (H) (Crista spiralis, Huschke). Derselbe überdacht einen spiralig verlaufenden Canal (Sulcus spiralis int.), welcher von einem cubischen Epithel (k) bekleidet ist. Der obere zugeschärfte Rand der Crist. spiral. wird als Labium vestibulare, der untere in die Membr. basilar. übergehende als Labium tymp. bezeichnet.

Nach aussen vom Sulcus spiralis liegt das eigentliche Corti'sche Organ. Dasselbe besteht aus einer Lage innerer (C) und einer Lage äusserer (C') leichtgeschwungener Stäbchen (Corti'sche Fasern), welche mit ihrem unteren Ende auf der Membrana basilar. aufstehen, während ihre oberen Enden gelenkartig mit einander verbunden sind. Beide Stäbchenreihen bilden den

Fig. 159.

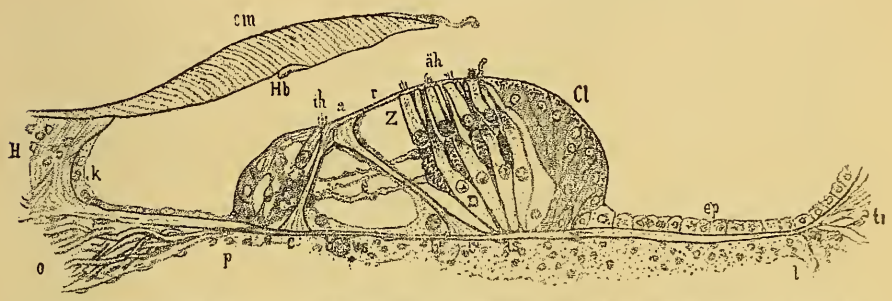

Terminalapparat des Ramus cochleae mit dem Corti'schen Organ des Menschen (nach Retzius). o = Lamin. spiral. ossea mit dem Nervenbündel des Ramus cochl. p l = Lamin. spir. membr. H = Huschke'scher Zahn. Crista spiral. c = innerer Corti'scher Pfeiler. c' = äusserer Corti'scher Pfeiler. r = Lamina reticularis. Z = Corti'sche Zellen. D = Deiters'sche Zellen. ih = innere Haarzelle. äh = vier äussere Haarzellen. e = radiale Tunnelnervenfasern vom Ramus cochl. zu den Corti'schen Zellen hinziehend. k = Zellen des Sulcus spiralis int. Cl = Hensen'sche Stützzellen. Cm = Corti'sche Membran. vs = Vas spirale.

Corti'schen Bogen. In den durch die Stäbchen und die Lam. basil. gebildeten, unteren Winkeln lagern zwei Reihen rundlicher, kernhaltiger Zellen (Bodenzellen).

Die Stäbchen der äusseren Reihe besitzen am oberen Ende nach aussen gerichtete, plattenförmige Fortsätze, an welcher sich eine netzartig durchbrochene Membran, die Lamina reticularis (r) befestigt. Dieselbe überdacht die äussere Reihe der Corti'schen Fasern und die sog. Corti'schen Zellen oder äusseren Haarzellen (äh). Diese beim Menschen in 4—5 Reihen (Gottstein) hinter einander gelagerten, mit den Endfasern des Acusticus durch kleine Nervenfortsätze verbundenen Gebilde (Z) sind mit ihren unteren, dünn auslaufenden Enden (Gottstein's Basalfortsatz), welche nach Böttcher und Baginsky nicht den Deiters'schen Zellen angehören, an der Membrana basilar. befestigt, während ihre oberen, breiteren, mit Hörhärchen versehenen Enden durch die Oeffnungen der Lam. reticular. hervorragen. Eine Reihe innerer Haarzellen (ih) befindet sich vor dem Sulcus spiral. int. unmittelbar vor dem inneren Corti'schen Pfeiler. Mit den Corti'schen Zellen sind die mit ihrem breiteren Ende nach unten gerichteten Deiters'schen Zellen (D) verbunden. Nach aussen von der letzten Reihe der Corti'schen

Zellen lagern die Hensen'schen Stützzellen (Cl), welche in das Epithel der äusseren Wand des Duct. cochlear. übergehen.

Das Corti'sche Organ wird von der festen, gestreiften Corti'schen Membran (cm) überdeckt. Dieselbe entspringt neben der Reisner'schen Membran von der Crista spiralis und endet nach der allgemeinen Annahme an der äusseren Grenze der Sinneszellen des Corti'schen Organs; dieselbe ist nach Böttcher (A. f. O. Bd. XXIV) an der Oberfläche des acustischen Endapparates fixirt.

Die Reisner'sche Membran zeigt eine homogene Structur mit eingestreuten Spindelzellen. Die dem Canal. cochlearis zugekehrte Seite wird von einem flachen Epithel, die obere Seite von einem Endothel überzogen.

Die histologische Untersuchung des Labyrinths in pathologischen Fällen, deren Wichtigkeit wir in der Einleitung zu diesem Buche gebührend hervorgehoben haben, wird nach denselben Methoden geübt, wie jene des normalen Labyrinths; nur bezüglich der Fixirung der Gewebselemente bestehen einige Unterschiede, indem wir uns zur Untersuchung pathologischer Labyrinthe meist der Chromsäure und ihrer Salze (die Fixirungsflüssigkeiten von Vlakovic, Urban Pritchard und die Müller'sche Lösung S. 187), nur selten der Ueberosmiumsäure und des Goldchlorids bedienen.

Die Zerlegung des Labyrinths in mikroskopische Serienschnitte belehrt uns nicht nur über die Structurveränderungen in den einzelnen Abschnitten des Labyrinths, sondern sie gestattet auch aus der Folge der Schnitte ein Bild der räumlichen Ausdehnung des Krankheitsprocesses zu construiren. Wir bedienen uns vorzugsweise der frontalen Schnittführung durch die Pyramide von der Spitze der Schnecke bis zum hinteren Ende des horizontalen Bogengangs, weil diese Schnittrichtung für die gleichzeitige Untersuchung der beiden Labyrinthfenster günstiger ist. Es gibt indess Fälle, wo die horizontale Schnittführung vorzuziehen ist, speciell dort, wo die Continuität pathologischer Producte im Vorhofe und in der Schnecke an einem Durchschnitte zur Ansicht gebracht werden soll.

Die histologische Zergliederung des Labyrinths ist überall dort vorzunehmen, wo während des Lebens Symptome einer Hörnervenerkrankung bestanden, gleichgiltig ob diese primär auftritt oder mit einer Mittelohraffection complicirt ist. Freilich ergibt die Untersuchung oft genug einen negativen Befund, allein viel häufiger, als allgemein angenommen wird, findet man bald mehr bald weniger stark ausgesprochene pathologische Veränderungen im Labyrinthe, welche als Grundlage der Hörstörungen im Leben erkannt werden. Wir brauchen nur auf die bisher nachgewiesenen Hämorrhagien und eitrige Exsudationen im Labyrinthe, auf die Bindegewebs- und Knochenneubildungen, auf die regressiven Veränderungen in den Ganglienzellen des Gangl. spirale, in der Endausbreitung des Ramus cochleae in der Schnecke, im Corti'schen Organ und in den Macul. acust. der Vorhofsäckchen hinzuweisen.

Histologische Untersuchung des inneren Gehörgangs und des Nervus acusticus.

Der innere Gehörgang und der Nervus acusticus werden histologisch an Längs- und Querschnitten untersucht. An Längsschnitten, welche horizontal durch die entkalkte Pyramide gehen und ausser dem inneren Gehörgang auch den Vorhof und die Schnecke freilegen, ist die Verlaufsrichtung des Hörnerven in der Pyramide, die Theilung des Nervenstammes in den hinteren, oberen Ramus vestibuli und den vorderen, unteren Ramus cochleae scharf markirt (vergl. die Abbildungen 100 und 101 S. 127). Der Vestibularast zeigt in der Nähe des Infundibulum des inneren Gehörgangs eine, zahlreiche Ganglienzellen enthaltende, grauröthliche Anschwellung, die Intumescentia ganglioformis Scarpae. Der obere Theil des Ram. vestibul. dringt in der die Schnecke und den Vorhof trennenden Knochenmasse nach aussen und tritt, einen leichten Bogen nach hinten beschreibend, durch die Maculae cribrosae des Recess. hemiellipt. in den Vorhof, um Zweigchen zum Recess. utriculi und zu den Ampullen des oberen und horizontalen Bogengangs abzugeben. Der tiefere Abschnitt des Ram. vestibuli (Schwalbe's Ramus medius) theilt sich in zwei Aestchen, von welchen das obere ebenfalls in der Knochenmasse zwischen Vorhof und Schnecke zum Vestibulum vordringt und zum Neuroepithel

der Macula acust. sacculi hinzieht, während das untere Aestchen sich gesondert zur Crista ampullar. der unteren Ampulle begibt. Die Bündel des Ramus cochleae treten durch die Oeffnungen des Tract. spiral. foraminul. theils unmittelbar zur ersten Schneckenwindung, theils in die Nervencanäle des Modiolus und von hier zur Lam. spiral. oss. Zwischen den Faserbündeln der Spindel und der Spirallamelle ist an der Peripherie des Modiolus ein mächtiges Ganglienlager (Zona ganglionaris) eingeschaltet (Fig. 158), welches in dem scharfbegrenzten, am Durchschnitte ovalen Rosenthal'schen Canale (Fig. 160) lagert. In den unteren Abschnitt dieses Ganglienlagers treten an mehreren Stellen die Nervenbündel n n' n'' ein, um nach zahlreichen Verbindungen mit den Ganglienzellen am oberen Ende des Rosenthalschen Canals in die Lam. spiral. einzudringen.

In der Spiralplatte verlaufen die durch zahlreiche Queranastomosen verbundenen, plexusbildenden Nervenbündel mit ihren marklosen Fasern zwischen den beiden Knochenlamellen bis zur Habenula perforat. der unteren Fläche der Basilar-

Fig. 160.

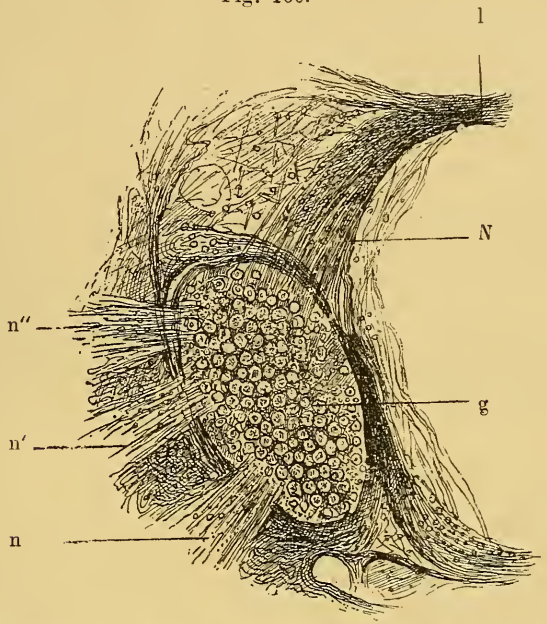

Durchschnitt des Rosenthal'schen Canals und des Ganglion spirale. g = im R. Canale lagernde Ganglionzellen des Gangl. spir. n n' n'' = drei getrennte Nervenbündel des Ram. cochl. in das Gangl. spir. eintretend. N = am oberen Pole des Gangl. spir. austretendes Nervenbündel. l = Eintritt desselben in die Lam. spir. ossea. Nach einem Präparate meiner Sammlung.

membran, gelangen von hier durch die zahlreichen Oeffnungen an die obere Fläche derselben in den Ductus cochlearis und treten nach den Untersuchungen von Waldeyer und Gottstein in sehr feine, stellenweise knotige Endfasern auslaufend mit den inneren Haarzellen und durch die Lücken des Corti'schen Bogens mit den Corti'schen Zellen oder äusseren Haarzellen in Verbindung.

Behufs Anfertigung von Querschnitten des inneren Gehörgangs, des Hörnerven und des N. facialis wird die einem regelrechten Fixationsverfahren unterzogene, dann sorgfältig entkalkte Pyramide in Celloidin eingebettet, wodurch allein die Nervendurchschnitte im mikroskopischen Präparate in situ erhalten werden. Durch solche vom Eingange des Porus acut. int. bis zum Fundus des inneren Gehörgangs reichende Serienschnitte, erlangen wir eine richtige Vorstellung über die topographische Lage des N. acust. zum N. facialis in den einzelnen Abschnitten des inneren Gehörgangs und über das normale Verhalten der Querschnitte der Nervenfasern mit ihrem scharf markirten Achsencylinder. Die Kenntniss derselben ist um so wichtiger,

als wir nur dadurch die abweichenden Befunde bei pathologischer Verdickung, Bindegewebswucherung, Atrophie, Verfettung und colloider Degeneration des Hörnerven, ferner das Verhalten von Neubildungen im inneren Gehörgange und an Hörnerven, die Localisation von eitrigen Entzündungen im inneren Gehörgange (Gradenigo), Verdickungen und Verkalkungen der Auskleidung derselben, Exostosen etc. zu beurtheilen vermögen.

Die histologische Untersuchung der Aquaeducte des Labyrinths.

Die histologische Untersuchung der Aquaeducte unterliegt keiner besonderen Schwierigkeit, wenn die Schnitte senkrecht auf die Längsrichtung der Canäle geführt werden. Zur Erlangung von Querschnitten des intraduralen Sackes des Aquaeductus vestibuli wird an einem mit der Dura mater zusammenhängenden, entkalkten Gehörpräparate die Pyramide durch einen sagittalen Längsschnitt in zwei Theile getheilt, sodann die innere Hälfte der Pyramide in Celloidin eingebettet, und das Präparat vom unteren Abschnitte des Sinus transversus bis in die Nähe des Porus acusticus intern. (siehe S. 132) in Serienschnitte zerlegt, welche nahezu senkrecht auf die Längsachse der Pyramide geführt werden. Dieselbe Querschnittmethode findet auch Anwendung bei der Untersuchung des engen intratemporalen Theiles der Vorhofswasserleitung, welcher, wie wir gesehen (S. 131), in der vor dem sagittalen Bogengange gelegenen Knochenmasse des Felsenbeins von der Apertura extern. Aquaeductus vestibuli bis zur Einmündung in den Vorhof einen leichten Bogen beschreibt. Nur selten gelingt es, an Frontalschnitten des Felsenbeins einen Längendurchschnitt des ganzen intratemporalen Theiles des Aquaeductus vestibuli zu erhalten.

Zur Anfertigung von Querdurchschnitten des Aquaeductus cochleae wird an einer entkalkten Pyramide die an der inneren Kante an der unteren Wand gelegene, trichterförmige Erweiterung der Schneckenwasserleitung aufgesucht (siehe S. 135) und von hier aus der kurze Canal bis zu seiner Einmündung in die Scala tymp. in Serienschnitte zerlegt. An frontalen Serienschnitten der Schnecke gelang es mir mehreremal den ganzen Längsschnitt des Aquaeductus cochleae zu erhalten.

Ueber pathologische Veränderungen in den Aquaeducten des Labyrinths ist bisher nur wenig bekannt.

Topographische Serienschnitte normaler und pathologischer Gehörorgane.

Bei Anfertigung topographischer Serienschnitte des Gehörorgans werden am zweckmässigsten zur Fixirung der Gewebselemente die Müller'sche Flüssigkeit oder die Vlakovic'sche Lösung (Chrom-Alkoholhärtung S. 187), zur Entkalkung die Salpetersäure-Chlornatriumlösung (S. 192) und zur Einbettung das Celloidin verwendet. Da das Volumen des zu untersuchenden Objects ein grösseres ist, so muss dasselbe sowohl der Einwirkung der Fixirungs-, als auch der Entkalkungsflüssigkeit länger ausgesetzt werden, als kleinere Objecte. Bei der Entkalkung namentlich muss zur Vermeidung schwer zu beseitigender Knochenkerne eine zu rasche Decalcinirung vermieden werden. Nach der Entkalkung wird das Präparat durch mehrstündiges Berieseln mit reinem Wasser von der Säure befreit, dann in verdünnten Alkohol gelegt und erst mehrere Stunden vor der Celloidineinbettung in absoluten Alkohol gebracht. Damit das Celloidin in alle Räume des Schläfebeins vollständig eindringe, wird das Tegmen antri mastoid. aufgebrochen und der obere Bogengang mit einer Feile geöffnet. Erst nach mehrtägigem Liegen in sehr verdünntem Celloidin wird das Präparat in eine dickere Lösung und nach abermals 2—3 Tagen in die dickste, syrupartige Lösung gebracht und in derselben eingebettet.

Behufs Erhaltung topographischer Serienschnitte des Gehörorgans wird dasselbe entweder in horizontaler oder in frontaler Richtung mittelst des Mikrotoms zerlegt. Für das Studium der normalen Verhältnisse sind

beide Methoden der Schnittführung, deren Ergebnisse sich gegenseitig ergänzen, zu empfehlen.

Die Situationsbilder, welche horizontale und frontale Serienschnitte des Gehörorgans liefern, ergeben sich aus der früheren Darstellung der Durchschnitte des Schläfebeins (S. 36) und der topographischen Durchschnitte des Gehörorgans (S. 145), weshalb hier auf eine ausführliche Schilderung verzichtet werden kann. Es sei hier nur bemerkt, dass die Durchmesser der Trommelhöhle in der Horizontal- und Frontalebene, die topographische Lage der Gehörknöchelchen, die Anordnung ihrer Haltbänder und die Lagerungsverhältnisse des Mittelohrs zum Labyrinthe und den membranösen Gebilden desselben, durch keine andere Methode in so klarer und instructiver Weise zur Darstellung gebracht werden können, als durch die in Rede stehenden Serienschnitte des ganzen Gehörorgans. Da das Gehörorgan beim Neugeborenen und Erwachsenen in manchen Beziehungen von einander abweichende Eigenthümlichkeiten aufweist, so empfiehlt es sich für das vergleichende Studium und für die Beurtheilung von Serienschnitten pathologischer Gehörorgane, neben dem Schläfebeine vom Erwachsenen auch jenes vom Neugeborenen in Serienschnitte zu zerlegen. Der grosse Werth von Serienschnitten pathologischer Gehörorgane bedarf nach dem Vorhergehenden keiner weiteren Beweisführung.

Im Anschlusse möge hier noch eine Methode der Demonstration mikroskopischer Schnitte als Lupenpräparate ihren Platz finden, wie ich sie bei meinen Vorträgen vor einem grösseren Auditorium übe: An dem länglichen Holzdeckel eines gewöhnlichen Cigarrenkistchens (22 cm hoch und 13 cm breit) werden im oberen Drittheile mit einem scharfen Messer oder mit einer Laubsäge 2—3 viereckige Oeffnungen in einer Reihe ausgeschnitten. Der Durchmesser dieser Oeffnungen beträgt 2 cm. im Quadrat, ist somit etwas grösser als derjenige eines gewöhnlichen Deckgläschens. Der Abstand der nach der Breite des Brettchens angelegten Oeffnungen misst 2 cm. Die vordere Seite des Brettchens wird mit dunklem Chagrinpapier, die Rückseite mit glattem, schwarzem Papier überzogen und dieser Ueberzug, entsprechend den Oeffnungen im Brettchen, ausgeschnitten.

Das zu besichtigende Präparat wird nun folgendermassen am Brettchen befestigt: Der Objectträger wird, mit dem Deckgläschen nach vorn gerichtet, an die Rückseite des Brettchens so angelegt, dass die Circumferenz des Deckgläschens dem viereckigen Ausschnitte im Brettchen entspricht. Hierauf wird der Objectträger mit einem Stück schwarzen, gummirten Glanzpapiers, welches entsprechend der Oeffnung im Brettchen ebenfalls einen viereckigen Ausschnitt besitzt, derart überklebt, dass die Ränder des Papiers über jene des Objectträgers auf das Brettchen übergreifen. Dadurch können 2—3 Präparate an einem Brettchen neben einander gereiht so fixirt werden, dass dieselben gegen das Licht gehalten bei Besichtigung mit der Lupe, die anatomischen und pathologisch-anatomischen Details in ihren gröberen Umrissen genau erkennen lassen. Um bei der Wanderung der Präparate im Auditorium keine Störung eintreten zu lassen, muss jedes Brettchen mit einer Lupe armirt sein, welche mit einer kurzen Schnur (1/3 Meter) am Brettchen angebunden wird. Eine an der Vorderseite des Brettchens, unterhalb der viereckigen Fenster angebrachte kurze, schriftliche Erläuterung des Präparates, eventuell eine vergrösserte Zeichnung desselben, erleichtern das Verständniss des Gesehenen.

IX.

Histologische Untersuchung des centralen Verlaufs des Nervus acusticus.

Die histologische Untersuchung der Medulla oblongata an Querschnitten zum Studium der topographischen Beziehungen des Acusticus und seiner

Kerne ist für den Otologen insofern von Wichtigkeit, als nur durch die Kenntniss der complicirten Verhältnisse des centralen Verlaufs des Hörnerven die Beurtheilung der angeborenen Anomalien und Bildungshemmungen im Bereiche des centralen Ursprunges des Acusticus und der daselbst auftretenden primären und secundären pathologischen Veränderungen ermöglicht wird.

Für die Untersuchung des centralen Ursprungs des Hörnerven in der Medulla oblongata, des intracerebralen Faserverlaufs des Acusticus und der acustischen Rindenfelder im Schläfelappen eignen sich am besten die Chromhärtungs- und Fixirungsmethoden. Am häufigsten wird zu diesem Zwecke die Müller'sche Flüssigkeit (Kal. bichromici 2,0, Natr. sulfurici 1,0, Aqu. dest. 100,0) und die Erlitzki'sche Lösung (Kali bichromici 2,5, Cupri sulfurici 0,50, Aqu. dest. 100,0) in Gebrauch gezogen.

Die volle Erhärtung der betreffenden Centralorgane in Müller'scher Flüssigkeit geht nur sehr langsam von statten und nimmt oft Wochen und Monate in Anspruch. Häufiges Wechseln der Flüssigkeit ist das sicherste Mittel zur gleichmässigen und raschen Härtung der Hirntheile. Dieselbe wird nach Weigert im Wärmeschranke bei 30—40° C. wesentlich abgekürzt. Die Erlitzki'sche Methode bewirkt raschere Härtung. Zum Schutze vor Schimmelbildung und zur besseren Conservirung der Präparate ist der Zusatz von etwas Campher zu den erwähnten Flüssigkeiten angezeigt.

Zur Untersuchung der Kerne des Acusticus und seines Faserverlaufs im Centralorgane werden specielle Färbungsmethoden in Anwendung gezogen, von welchen sich namentlich die Weigert'sche und die Pal'sche Methode als vorzüglich bewährt haben.[1]

1. Die Weigert'sche Methode.

Die in Müller'scher Flüssigkeit gehärteten Organe kommen, ohne ausgewaschen zu werden, in Alkohol, dann in eine Lösung von essigsaurem Kupferoxyd (2 Tage), dann wieder in Alkohol, dann Schneiden, Färben in Hämatoxylin 1,0,[2] Alkohol 10,0, Aqu. dest. 90, Lithion carb. conc. solut. 1,0, 2—4 Stunden lang, bis alles schwarz gefärbt erscheint; sodann Entfärbung in Borax 2,0, Ferridcyankal. 2,50, Aqu. dest. 200,0. Auswaschen in Wasser etc. etc.

Die markhaltigen Fasern erscheinen dunkelschwarzblau, Axencylinder, Ganglienzellen und Kerne hellgelb, nahezu farblos. Graue Substanz gelbweiss, weisse Substanz schwarz.

2. Die Pal'sche Methode.

Eine in neuerer Zeit zur Untersuchung des centralen Nervensystems vielfach angewandte, von der Weigert'schen in manchen Beziehungen verschiedene Methode ist die von Pal, welche hier in Kürze mitgetheilt werden soll.

1. Das Object wird in öfters zu wechselnder Müller'scher Flüssigkeit gehärtet.

2. Das gehärtete Präparat wird mit Vermeidung von Wasser unter Alkohol geschnitten.

3. Die Schnitte werden in folgender Lösung gefärbt: Rp. Hämatoxylin 1, Alkohol 10, Wasser 90. Die Hämatoxylinlösung muss eine ältere sein. Bei frisch bereiteter Hämatoxylinlösung ist demselben eine kleinere Quantität von Lithium carbonicum zuzusetzen.

---

[1] Vgl. Heinrich Obersteiner's sehr empfehlenswerthes Werk: „Anleitung beim Studium des Baues der nervösen Centralorgane im gesunden und kranken Zustande." Leipzig und Wien 1888. S. 13 u. 15.

[2] Rp. Haematoxylini 1,0, Alkohol ab. 100,0, Aqua dest. 100,0, Glycerini 2,0, Alumin. pulv. 2,0. Vor jedem Gebrauche zu filtriren. Färbt erst nach 8 Tagen gut.

4. Die Schnitte bleiben einen Tag lang in der kalten und eine Stunde in der auf 35—75 ° C. erwärmten Färbeflüssigkeit.

5. Auswaschen der Schnitte in Wasser und Uebertragung derselben in eine Lösung von übermangansaurem Kali (0,25 : 100), in welcher sie so lange verbleiben, bis eine Differenzirung der Gewebe bemerkbar ist.

6. Auswaschen der Schnitte mit 1 Theil Kalium sulphurosum, 1 Theil Oxalsäure, 200 Theilen Wasser, bis die braune Farbe der Präparate verschwunden ist.

7. Auswaschen in: Alkohol 1 Theil, Xylol 3 Theile und Carbolsäure 3 Theile.

8. Aufhellen in Nelkenöl und Einschliessen in Canadabalsam.

Was die Lage der Acusticuskerne und den centralen Verlauf des N. acusticus anlangt, so sind wir in der folgenden Darstellung der bereits in meinem Lehrbuche 2. Aufl. 1887 mitgetheilten, verdienstvollen Arbeit S. Freud's „Ueber den Ursprung des N. acusticus" M. f. O. 1886. Nr. 8 u. 9 gefolgt.

Ein Querschnitt durch die Oblongata in den untersten Ebenen des Acusticus (Fig. 161), etwa durch die Spitze der grossen Olive, zeigt, dass dieser Nerv das Aussenfeld der Oblongata einnimmt, welches bis zur grossen

Fig. 161.

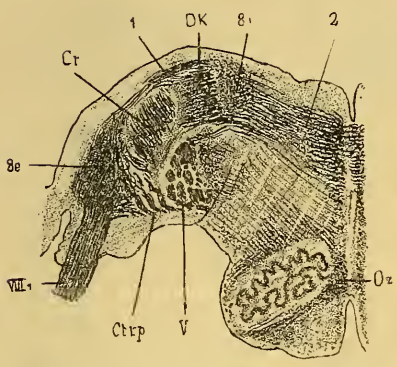

Schnitt durch die untersten Ebenen des Acusticusaustritts von einem menschlichen Fötus von 6 Lunarmonaten. Behandlung mit Weigert'schem Hämotoxylin. VIII_1 = die erste Portion des Hörnerven. 8e = äusserer, 8i = innerer Acusticuskern. DK = Deiters'scher Kern. V = Quintusdurchschnitt. Cr = Corpus restiforme. Oz = Olivenzwischenschicht. 1 = Acusticusfaserung um den Strickkörper. 2 = Fasern aus 8i zur Raphe. Ctrp = Corpus trapezoides.

Fig. 162.

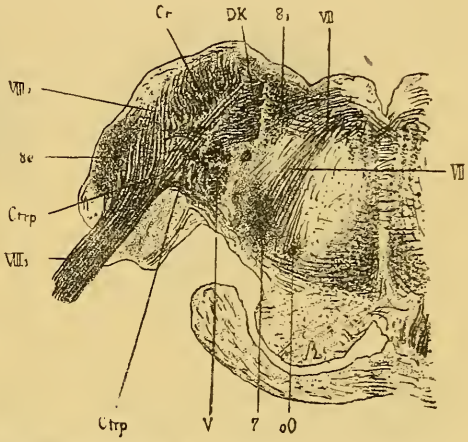

Höheres Präparat aus derselben Schnittreihe, an welchem auch der Facialiskern 7 und die zum Facialisknie ziehenden Wurzelfasern dieses Nerven VII ersichtlich sind. VIII_2 = die zweite um und durch den Strickkörper ziehende Partie des Acusticus. oO = die obere Olive. Die übrigen Bezeichnungen wie in Fig. 161.

aufsteigenden Wurzel des Trigeminus V reicht und den Durchschnitt des Strickkörpers (Cr) enthält. Nach innen und oben (dorsal) vom Strickkörper liegt ein gegen den grauen Boden schön abgesetztes Feld (Dk), welches als innere Abtheilung des Kleinhirnstiels beschrieben wurde, von Freud aber dem Acusticus zugerechnet und als Deiters'scher Kern mit eingelagerten Querschnitten bezeichnet wird. In der äusseren centralen Ecke des Durchschnitts liegt ein mächtiger Kern des Hörnerven, der vordere oder äussere Kern (8e).

An nächst höheren Querschnitten treten Bündel des Acusticus auf.

welche den Strickkörper durchsetzen (VIII_2) und Anlass gegeben haben, einen Ursprung des Hörnerven aus letzterer Fasermasse anzunehmen. Noch andere Portionen (VIII_4) des Nerven, welche den Raum zwischen dem vorderen Kerne und dem Durchschnitte der grossen Trigeminuswurzel (V) erfüllen, gehen direct in das laterale Feld des grauen Bodens (8i) über. Letztere Fasern, die medialsten Portionen des Nerven, gehören nicht mehr dem Hörnerven, sondern dem mit ihm zum N. acusticus vereinigten Vestibularnerven an. Die Ebenen, in denen man den Verlauf des Vestibularnerven übersieht, sind die untersten Ebenen der Brücke. Die Oblongata erscheint hier durch den Brückenarm mit dem Kleinhirn verbunden, die Ursprünge des N. facialis (Fig. 163 u. 164, VII) und N. abducens (Fig. 164) nehmen die inneren Felder der Oblongata ein. Der Deiters'sche Kern (Fig. 162 u. 163 DK) oder die innere Abtheilung des Kleinhirnstiels ist hier nicht mehr nachzuweisen. Die Fasern, welche in demselben enthalten waren, sind durch Umbeugung in den N. acusticus übergegangen (Fig. 163 VIIIa, Roller). Die

Fig. 163.

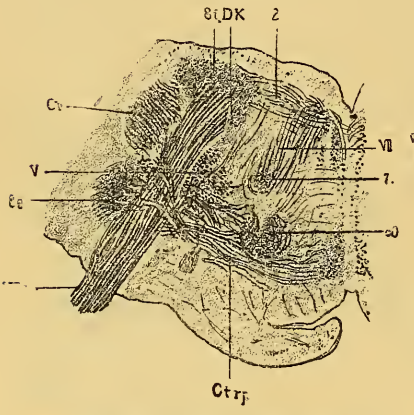

Uebergang der dritten Acusticusportion VIII_3 in die Fasern des Deiters'schen Kernes. Alle Bezeichnungen wie in Fig. 162.

Fig. 164.

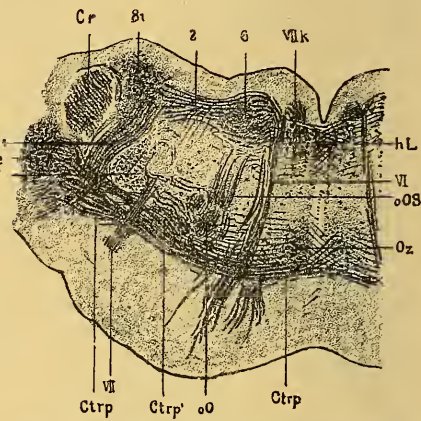

Schnitt durch die Ebenen der vierten Acusticusportion und des Abducenskernes (6). VI = der N. abducens. hL = die hinteren Längsbündel. VIIk = das Facialisknie. Ctr' = der Theil des Corpus trapezoides, welcher zur gleichseitigen oberen Olive geht. oOSt = Stiel der oberen Olive. Die anderen Bezeichnungen wie in Fig. 161.

Grenze der Hauben- gegen die Brückenabtheilung wird durch ein mächtiges Querbündel gegeben, welches, bei Thieren als Corpus trapezoides frei liegend, (Fig. 163 u. 164 Ctrp), auch beim Menschen deutlich zu erkennen, obwohl von den Brückenfasern überdeckt ist. Dasselbe stammt aus dem vorderen Acusticuskern, gehört also als indirecte Fortsetzung dem eigentlichen Hörnerven an und verläuft über die Mittellinie. Es endigt wenigstens zum Theil in einer ihm aufgelagerten grauen Masse, der oberen Olive (Fig. 163 und 164 oO), welche sich durch ihre Verbindungen als Reflexganglion des Hörnerven kundgibt (Freud, Bechterew). Andere centrale Verbindungen der Hör- und Vestibularnerven ziehen als Bogenfasern (Fibrae arcuatae) bis über die Raphe. Unter diesen haben stets besondere Beachtung gefunden die sog. Striae acusticae, welche an der Oberfläche des Bodens der Rautengrube in inconstanter Ausprägung sichtbar sind. Dieselben haben aber nicht die Bedeutung von Acusticuswurzeln, sondern von centralen Fortsetzungen, wahrscheinlich aus dem vorderen Kerne. Ueber den Ursprung und die centralen Fort-

setzungen des N. acusticus ist nach den Untersuchungen S. Freud's Folgendes bekannt.

Der N. acusticus (Labyrinth- und Vestibularnerv) entspringt aus den beschriebenen grauen Massen der Oblongata und lässt dabei das typische Verhalten einer hinteren Spinalwurzel erkennen. Seine centralen Fortsetzungen gehen zumeist über die Raphe der Oblongata. Das äusserste und hinterste Stück des Nerven (VIII_1), der eigentliche Hörnerv, endigt im mächtigen vorderen Kerne (Fig. 161 8e). Die Fortsetzung des Hörnerven von diesem Kern aus ist theils zu suchen in Bündeln (Fig. 161), welche um den Strickkörper herum dorsal und gegen die Raphe ziehen und deren weiterer Verlauf nicht sicher bekannt ist (Striae acusticae, Verbindungen mit dem inneren Kern), theils in dem mächtigen queren Faserzuge des Corpus trapezoides (Ctrp). Diese Fasermasse ist aus mehreren Bestandtheilen zusammengesetzt; ein Theil derselben verbindet nach Flechsig die vorderen Acusticuskerne beider Seiten mit einander, ein anderer Zug geht zur oberen Olive derselben Seite (Fig. 164 Ctrp), ein reichlicherer Zug zur gekreuzten oberen Olive; auch Bündel, welche aus dem Corpus trapezoides in die Olivenzwischenschichte übertreten und spinalwärts absteigen, werden vermuthet (Freud). Die obere Olive scheint das Ganglion für den Reflex von Gehörseindrücken auf Augenbewegungen zu sein; sie hat nämlich eine Verbindung mit dem Kerne des N. abducens durch ihren sog. Stiel (Fig. 164 oOSt) und eine zweite mit dem hinteren Vierhügel durch die „laterale Schleife". Letztere Verbindung ist zuerst von Flechsig und Bechterew erkannt, von Baginsky durch experimentelle Degeneration nachgewiesen worden. Der weitere Weg der Acusticusimpulse vom hinteren Vierhügel in die innere Kapsel ist noch nicht bekannt.

Eine zweite Portion (Fig. 163 VIII_3) des N. acusticus geht in die Fasern über, welche in dem Deiters'schen Kern (DK) eingesprengt sind und aus ihm entstehen. Diese Portion ist morphologisch ganz verständlich, sie stellt nämlich eine aufsteigende Wurzel dar (Roller, Freud), wie sie auch den anderen sensibeln Hörnerven (Trigeminus, Vagus) zukommt. Ueber ihre physiologische Bedeutung ist aber nichts bekannt.

Eine dritte Portion (Fig. 164 VIII_4) — die medialen und obersten Fasern — bildet den Nerven der Bogengänge. Sie verläuft theils mitten durch, theils nach innen vom Strickkörper und endigt im inneren Acusticuskern, welcher nach Schwinden des Deiters'schen Kernes auch dessen Raum einnimmt (grosszelliger Kern). Von weiteren Verbindungen des Vestibularnerven sind bekannt: Bogenfasern zum Abducenskern (Fig. 164 2) und über die Raphe, welche die reflectorischen Augenbewegungen beim Schwindel hervorrufen (die Fasern über die Raphe mögen die centrale Grosshirnfortsetzung darstellen), ein Faserbündel in die Olivenzwischenschicht, das spinalwärts hinabzieht, und Bogenfaserbündel, welche um die Seitenwandung des Ventrikels herum zu den gekreuzten Centralganglien des Kleinhirns (Dach-, Kugelkern und Pfropf) verlaufen.

Makroskopische Präparate der Medulla oblongata zur Demonstration der Striae acusticae am Boden der Rautengrube und des Austritts des Stammes des N. acusticus aus der Med. obl., werden durch mehrere Stunden in eine schwache Chlorzinklösung (½ %) gelegt und dann durch 10—14 Tage in reinem Glycerin durchtränkt. Demselben Conservirungsverfahren kann auch die krankhaft veränderte Oblongata (Tumoren etc.) unterzogen werden. Wird das aus dem Glycerin herausgenommene Präparat auf eine flache Glasschale gelegt und mit einer Glasglocke so bedeckt, dass kein Staub in den abgeschlossenen Raum eindringen kann, so erhält das Präparat viele Jahre hindurch seine normale Form und Farbe.

Die mikroskopische Zerlegung der Medulla oblongata und des Temporallappens in pathologischen Fällen ist überall angezeigt, wo entweder die Untersuchung am Lebenden eine centrale Erkrankung des Acusticus annehmen liess

oder wo die im Leben bestandene hochgradige Hörstörung durch den Sectionsbefund des Gehörorgans nicht aufgeklärt wurde. Insbesondere darf die Untersuchung der Med. oblong. nicht umgangen werden bei Taubstummen, gleichgiltig ob die Taubheit angeboren ist oder nach der Geburt durch schwere Erkrankungen des Mittelohrs (Diphtheritis scarlat.) und des Labyrinths (Parotitis) oder endlich durch Meningitis, Cerebrospinal-Meningitis und Hydrocephalus herbeigeführt wurde. Bei Erwachsenen muss die Untersuchung der Gehörorgane auf das verlängerte Mark und den Schläfelappen ausgedehnt werden, wenn während des Lebens die Hörstörung mit cerebralen Symptomen oder mit Aphasie complicirt war, ferner bei Taubheit in Folge von Meningitis, Hydrocephalus, Apoplexie und Hirntumoren. Aber auch bei langjähriger Taubheit in Folge von cariös-nekrotischer Zerstörung des Labyrinths, von Verödung und Verknöcherung der Labyrinthhöhle muss das verlängerte Mark der mikroskopischen Untersuchung unterzogen werden, weil, wie wir gesehen haben (S. 241), Zerstörungen des Labyrinths bei Thieren (Baginsky), mikroskopisch wahrnehmbare, secundäre Veränderungen in den Kernen des Acusticus herbeiführen.

Literaturverzeichniss.

Gabrielis Fallopii medici mutinensis Observationes anatomicae. Coloniae 1562. — Bartholomäus Eustachius: Epistola de organis auditus. In eius opusculis anatomicis. Venetiis 1563. — Hieronimus Fabricius ab Aquapendente: Tractatus anatomicus triplex de oculo, aure et larynge. 1614. — J. Mery: Description exacte de l'oreille. Paris 1677. — Duverney: Traité de l'organe de l'ouïe. Paris 1683. — R. Vieussens: Traité de la structure de l'oreille. Toulouse 1714. — Duverney: Traité de l'organe de l'ouïe. Leide 1731. — Joannes Fridericus Cassebohm: Tractatus quatuor anatomici de aure humana. Halae 1737. — Antonius Maria Valsalva: Tractatus de aure humana. Venetiis 1740. — Dominici Cotunnii: De aquaeductibus auris humanae internae. Neapoli 1761. — Comparetti: Observationes anatomicae de aure interna comparata. Patavii 1789. — Johann Leonhard Fischer: Anweisung zur praktischen Zergliederungskunst. Die Zubereitung der Sinneswerkzeuge und Eingeweide. Leipzig 1793. 8. Cap. IX—XI. S. 81—108. — Floriano Caldani: Osservazioni sulla membrana del tympano etc. Padua 1794. — Anton Scarpa: Anatomische Untersuchungen des Gehörs und des Geruchs. Nürnberg 1800. — Joan. Hieronym. Kniephof: De praeparatione anatomica organorum auditus. In Act. Acad. nat. curios. Vol. III. p. 228. — Samuel Thomas Sömmering: Abbildungen des menschlichen Gehörorgans. Frankfurt a. M. 1806. — J. Cunningham Saunders: The anatomy of the human ear. London 1806. — Joh. Georg Ilg: Einige anatomische Beobachtungen vom Bau der Schnecke des menschlichen Gehörorgans. Prag 1821. — John Shaw: A manual for the student of anatomy; containing rules for displaying the structure of the body, so as to exhibit the elementary views of anatomy and their application to pathology and surgery. London 1820. 8. edit. 3. 1822. — David Tod: The anatomy and physiology of the organ of hearing. London 1832. — M. Gilbert Breschet: Études anatomiques et physiologiques sur l'organe de l'ouïe et sur l'audition. Paris 1833. — Ed. Hagenbach: Disquisitiones anatomicae circa musculos auris internae hominis etc. Basileae 1833. — E. Alex. Lauth: Neues Handbuch der praktischen Anatomie oder Beschreibung aller Theile des menschlichen Körpers, mit besonderer Rücksicht auf ihre gegenseitige Lage, nebst Angabe über die Art, dieselbe zu zergliedern und anatomische Präparate zu verfertigen. Band I. Stuttgart 1835. S. 351 u. f. — Eduard Hagenbach: Die Paukenhöhle der Säugethiere. Leipzig 1835. — G. Breschet: Recherches anatomiques et physiologiques sur l'organe de l'ouïe et sur l'audition dans

l'homme et les animaux vertébrés. Paris 1836. — Arnold: Icones organorum sensuum. Turici 1839. — S. Pappenheim: Die specielle Gewebelehre des Gehörorgans nach Structur, Entwicklung, Krankheit. Breslau 1840. — Josef Hyrtl: Vergleichend-anatomische Untersuchungen über das innere Gehörorgan. Prag 1845. — Corti: Recherches sur l'organe de l'ouïe des mammifères. Zeitschr. für wissensch. Zool. III. 1851. — Kölliker: Mikroskopische Anatomie. II. 2. 1852. — J. Toynbee: On the structure of the ear. London 1853. — Toynbee: Transaction of the pathol. Soc. 1853. Vol. IV. — Josef Toynbee: Descriptive catalogue of preparations illustrative of the diseases of the ear. p. 121. London 1857. — J. Gerlach: Mikroskopische Studien auf dem Gebiete der menschlichen Morphologie. Erlangen 1858. — Tröltsch: Die Untersuchung des Gehörorgans an der Leiche. Virch. Arch. Bd. XIII. S. 513. 1858. — Otto Deiters: Untersuchungen über die Lamina spiralis membranacea. Bonn 1860. — A. v. Tröltsch: Die Anatomie des Ohres. Würzburg 1861. — R. Voltolini: Die Zerlegung und Untersuchung des Gehörorgans an der Leiche. Inaug.-Dissert. Breslau 1862. — V. Hensen: Studien über das Gehörorgan der Decapoden. Leipzig 1863. — August Lucae: Anatomisch-physiologische Beiträge zur Ohrenheilkunde. Virchow's Archiv. Bd. 29. Berlin 1863. — Carl Bogislaus Reichert: Beitrag zur feineren Anatomie der Gehörschnecke des Menschen und der Säugethiere. Berlin 1864. — B. Löwenberg: Etudes sur les membranes et les canaux du limaçon. Paris 1864. — Rüdinger: Ein Beitrag zur Anatomie und Histologie der Tuba Eustachii. Sep.-Abdr. a. d. Aerztl. Intell.-Blatt. Nr. 37. München 1865. — Ludwig Mayer: Studien über die Anatomie des Canalis Eustachii. München 1866. — Rüdinger: Ueber das häutige Labyrinth im menschlichen Ohre. Aerztl. Intell.-Blatt. München 1866. — L. Joseph: Osteologischer Beitrag über das Schläfebein und den in ihm enthaltenen Gehörapparat. Zeitschr. f. rat. Medicin. Bd. 28. 1866. — E. Zaufal: Die pathologisch-anatomische Untersuchung der Gehörorgane. Wien. medic. Wochenschrift. Jahrgang 16. Nr. 62—65. 1866. — M. V. Odenius: Ueber das Epithel der Maculae acusticae beim Menschen. Sep.-Abdr. a. M. Schultze's Arch. f. mikr. Anat. Bd. III. 1867. — Gruber: Beiträge zur Anatomie des Trommelfells. Wochenbl. d. Ges. d. Aerzte in Wien. I. 21. 1867. — Prussak: Ueber die anatomischen Verhältnisse des Trommelfells zum Hammer. Sep.-Abdr. a. d. Centralblatt f. d. med. Wissensch. 1867. Nr. 15. — Rüdinger: Atlas des menschl. Gehörorgans. München 1867. — Luschka: Der Schlundkopf des Menschen. Tübingen 1868. — Arthur Böttcher: Ueber Entwicklung und Bau des Gehörlabyrinths nach Untersuchungen an Säugethieren. Dorpat 1869. — Helmholtz: Die Mechanik der Gehörknöchelchen und des Trommelfells. Pflügers Archiv. I. 1869. — Kessel: Nerven und Lymphgefässe des menschlichen Trommelfells. Medic. Centralbl. Nr. 23 u. 24. 1869. — A. Politzer: Ueber gestielte Gebilde im Mittelohre des menschlichen Gehörorgans. Vorläufige Mittheilung. Wiener med. Wochenschrift. Nr. 93. 20. Nov. 1869 u. Arch. für Ohrenheilk. Bd. 5. 1870. — J. Kessel: Beitrag zum Bau der Paukenhöhlenschleimhaut des Hundes und der Katze. Centralbl. f. die med. Wissensch. 1870. Nr. 6. — Wendt: Ueber schlauchförmige Drüsen der Schleimhaut der Paukenhöhle. Leipz. Arch. f. Heilk. Bd. 11. 1870. — v. Winiwarter: Untersuchungen über die Gehörschnecke der Säugethiere, a. d. 61. Sitzungsber. d. Acad. d. Wissensch. Mai 1870. — J. Gottstein: Ueber den feineren Bau und die Entwicklung der Gehörschnecke beim Menschen und den Säugethieren. Dissert. Bonn 1871. — Magnus: Ueber die Gestalt des Gehörorgans bei Thieren und Menschen. Virchow-Holtzendorff's Sammlg. Nr. 130. 1871. — Nuel: Beitrag zur Kenntniss der Säugethierschnecke. 1871. — H. Burnett: Ueber das Vorkommen von Gefässschlingen im Trommelfelle einiger niederer Thiere. Monatsschr. f. Ohrenheilkde. Nr. 2. 1872. — Rüdinger: Das häutige Labyrinth. Stricker's

Handb. d. Lehre von den Geweben. II. 1872. — Josef Hyrtl: Die Corrosions-Anatomie und ihre Ergebnisse. Wien 1873. — Hyrtl: Lehrb. der Anatomie. XI. Aufl. S. 307. — A. Politzer: Zur mikroskopischen Anatomie des Mittelohrs. Arch. f. Ohrenheilkde. Bd. 6. 1873. — Burnett: Bloodvessels in the Membrana tympani. Repr. fr. the „Amer. Journ. of med. sciences". Philad. 1873. — C. Hasse: Die vergleichende Morphologie und Histologie des häutigen Gehörorgans der Wirbelthiere. Leipzig 1873. — A. Politzer: Zehn Wandtafeln zur Anatomie des Gehörorgans. Wien 1873. — S. Moos: Beiträge zur Anatomie und Physiologie der Eustachischen Röhre. Wiesbaden 1874. — Urbantschitsch: Beiträge zur Anatomie der Paukenhöhle. Archiv f. Ohrenheilkunde. Bd. 2. 1874. Wiener med. Presse. Bd. 14. 1873. — Gerlach: Zur Morphologie der Tuba Eust. Sitz-Ber. d. phys.-med. Soc. in Erlangen. 8. März 1875. — Rüdinger: Beiträge zur Anatomie des Gehörorgans etc. München 1876. — Weber-Liel: Die Membrana tympani secundaria. Monatsschrift f. Ohrenheilk. Nr. 1. 4. 5. 1876. — E. Zuckerkandl: Ueber die Vorhofswasserleitung des Menschen. Sep.-Abdr. a. d. Monatsschr. f. Ohrenheilkde. Nr. 6. 1876. — S. Moos: Die Blutgefässe und der Blutgefässkreislauf des Trommelfells und Hammergriffs. Sep.-Abdr. a. d. Arch. f. Aug.- u. Ohrenheilkde. Bd. VI. 1877. — Ch. H. Burnett: The ear, its anatomy, physiology and diseases. Philadelphia 1877. — Schalle: Eine neue Sectionsmethode für die Nasen-, Rachen- und Gehörorgane. Virchow's Archiv. Bd. 71. Berlin 1877. — A. v. Tröltsch: Lehrbuch der Ohrenheilkunde. VI. Aufl. Leipzig 1877. — H. Schwartze: Pathologische Anatomie des Ohres. Halle-Berlin 1878. — E. Zuckerkandl: Zur Anatomie des Warzenfortsatzes. M. f. O. Nr. 4. 1879. — E. Zuckerkandl: Ueber die Venen der Retromaxillargrube und deren Beziehung zu dem Gehörorgane. M. f. O. Jahrg. X. Nr. 4. S. 51. — W. Kirchner: Ueber das Vorkommen der Fissura mastoideo squamosa und deren praktische Bedeutung. Archiv f. Ohrenheilkde. Bd. 14. 1879. — Kuhn: Beiträge zur Anatomie des Gehörorgans. Bonn 1880. — W. Kiesselbach: Beitrag zur normalen und pathologischen Anatomie des Schläfebeins, mit besonderer Rücksicht auf das kindliche Schläfebein. A. f. O. Bd. XV. 1880. — Gustav Retzius: Das Gehörorgan der Wirbelthiere. Morphologisch-histologische Studien. I. Das Gehörorgan d. Fische u. Amphibien. Stockholm 1881. II. Das Gehörorgan der Reptilien, der Vögel und der Säugethiere. 1884. — G. Sapolini: Un tredecesimo nervo craniale. Milano 1881. — Friedrich Bezold: Die Corrosions-Anatomie des Ohres. München 1882. — G. J. Wagenhäuser: Beiträge zur Anatomie des kindlichen Schläfebeins. A. f. O. XIX. 1883. — Schwabach: Das Trommelfell am macerirten Schläfebein. Berlin 1885. — H. Steinbrügge: Zur Corrosions-Anatomie des Ohres. Centralblatt der med. Wissenschaften. Wien 1885. Nr. 31. — Th. L. W. v. Bischoff: Führer bei den Präparirübungen. München 1886. 2. Aufl. Bearb. v. Prof. N. Rüdinger. — E. Kaufmann: Ueber ringförmige Leisten in der Cutis des äusseren Gehörgangs. Wiener med. Jahrbücher. 1886. — G. Schwalbe: Lehrbuch der Anatomie des Ohres. Erlangen 1887. — Prof. C. Toldt: Lehrb. d. Gewebelehre mit besonderer Berücksichtigung des menschl. Körpers. 3. Aufl. 1888. — Siebenmann: Ueber die Injection der Knochencanäle des Aquaeductus vestibuli et cochleae mit Wood'schem Metall. Verhandl. der naturforsch. Ges. in Basel. VIII. Theil. 3. Aufl. 1889.